

□ 증례 □

치명적인 Amiodarone 폐독성 4예

가톨릭대학교 의과대학 내과학교실, 임상병리학교실*

이승우, 이상학, 여동승, 이숙영, 김석찬,
김관형, 문화식, 송정섭, 박성학, 정은선*

=Abstract=

Four Fatal Cases of Amiodarone-Induced Pulmonary Toxicity

Seung Woo Lee, M.D., Sang Haak Lee, M.D., Dong Seung Yeo, M.D.,
Sook Young Lee, M.D., Seok Chan Lee, M.D., Kwan Hyung Kim, M.D.,
Hwa Sik Moon, M.D., Jeong Sup Song, M.D.,
Sung Hak Park, M.D., Eun-Sun Jung, M.D.*

Department of Internal Medicine and Clinical Pathology,
The Catholic University of Korea, College of Medicine, Seoul, Korea*

The lungs are frequently the site of adverse drug reactions because of their higher oxygen concentration, the distinctive properties of the pulmonary circulation, and the close proximity of the alveolar epithelium to the blood. Amiodarone, an iodinated benzofuran derivative, is an effective antiarrhythmic drug commonly used for refractory tachyarrhythmia. However, it has a wide range of adverse effects, the most serious of which is lung disease. Most patients present with the insidious onset of dyspnea and a nonproductive cough, and generally recover after withdrawing the drug. We recently experienced four fatal cases of amiodarone pulmonary toxicity. Therefore, we discuss these unusual drug-induced pulmonary toxicity cases with a review of the relevant literature. (*Tuberculosis and Respiratory Diseases* 2002, 53:662-672)

Key words : Amiodarone, Lung, Toxicity.

Address for correspondence :

Sang Haak Lee, M.D.

Department of Internal Medicine, St. Paul's Hospital, The Catholic University of Korea
620-56, Jeonnon-g Dong, Dongdaemoon-Gu, Seoul, 130-709, Korea
Phone : 02-958-2114 Fax : 02-968-7250 E-mail : mdlee@catholic.ac.kr

서 론

Amiodarone은 요오드를 함유하는 benzofuran 유도체로 1967년 유럽에서 항협심증약제로 처음 사용된 이후 항부정맥 작용이 있음이 알려져 현재 생명을 위협하는 불응성 부정맥을 치료하는데 순환기내과 분야에서 널리 사용되고 있는 약제이다. 하지만 amiodarone 치료와 관련된 부작용의 발생 빈도가 40-93%로 보고되고 있으며¹ 약제 부작용으로 인한 약제 중단율이 2년에 52%, 4년에 82%에 이른다는 보고² 또한 있어 약제 사용에 상당한 제약 받고 있다. 일반적으로 알려진 부작용으로는 각막침착, 피부의 청색변화, 광과민반응, 신경근육장애, 갑상선기능장애, 간기능장애등이 있으며 가장 심각한 부작용으로 알려진 폐독성은 투여환자의 5-7%에서 발생하며 치사율이 5-10%로 알려져 약제 사용의 최대 제한점으로 지목받고 있다¹. 저자들은 만성 부정맥 환자에서 amiodarone 투여 중

치명적인 폐독성이 발생한 4예를 경험하였기에 이를 문헌고찰과 함께 보고하는 바이다.

증 례

증 례 1

환 자 : 이○○, 80세, 남자

주 소 : 호흡곤란 및 혈담

현병력 및 과거력 : 환자는 내원 일주일전부터 발생한 호흡곤란 및 혈담을 주소로 내원하였다. 환자는 11년전 전하벽부 급성심근경색으로 입원치료받은 과거력이 있었으며 8년전부터는 심방세동이 발생되어 digoxin과 quinidine을 투여받았으나 잘 조절되지 않아 3개월전부터 amiodarone (600 mg/일)을 투여받고 있었다.

진찰 소견 : 내원당시 의식은 명료하였고 혈압은 110/70 mmHg, 맥박 분당 121회, 호흡수 분당 40

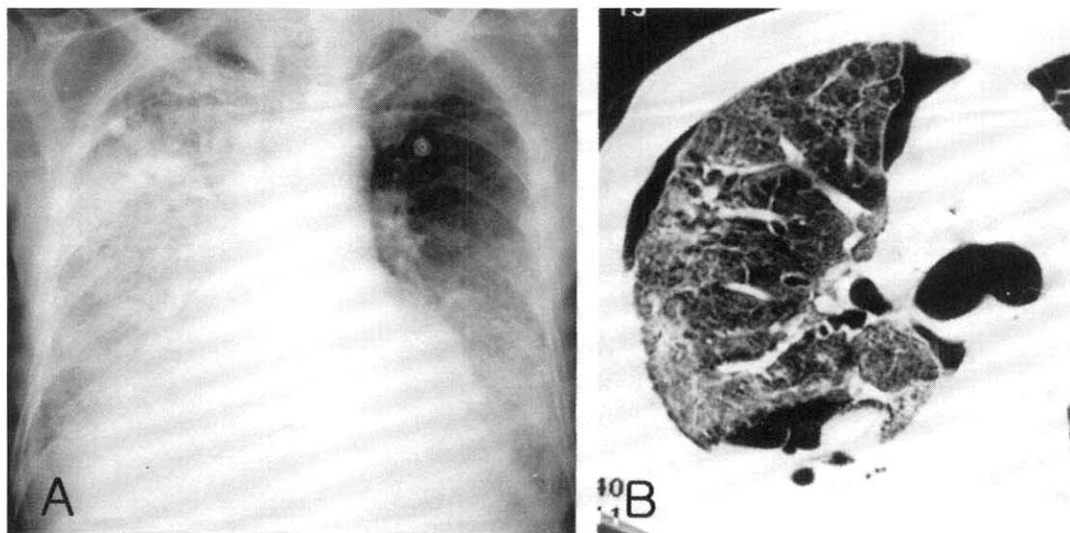


Fig. 1. Case 1. A. Chest X-ray obtained on admission, showing increased alveolar and interstitial opacities on the right whole lung fields and the left lower lung field. B. CT-scan lung windows showing increased alveolar and interstitial opacities and a spontaneous pneumothorax.

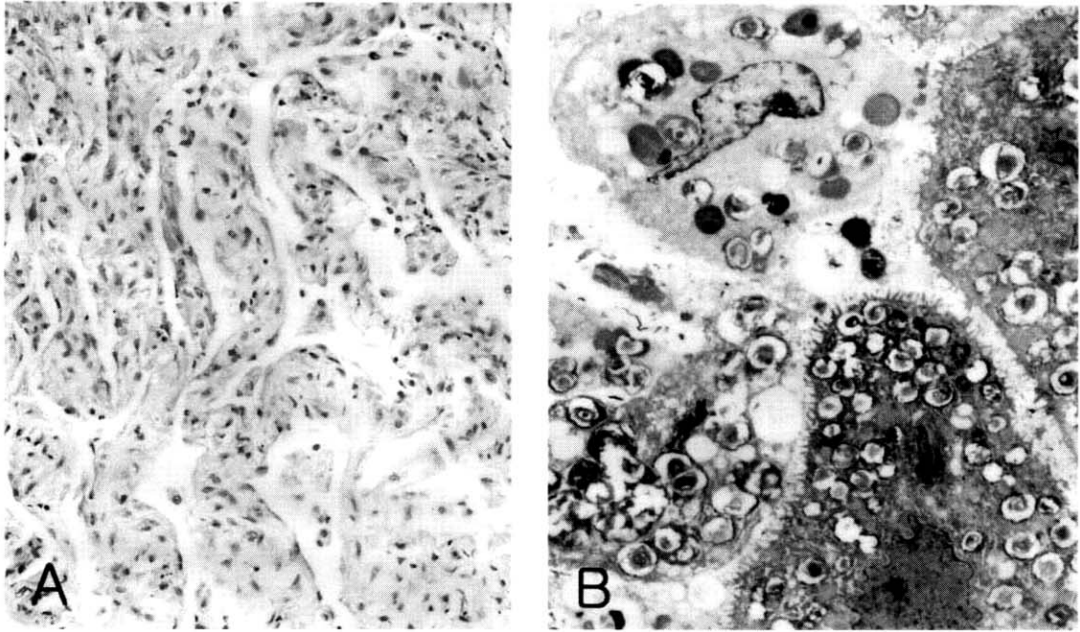


Fig. 2. Transbronchial lung biopsy specimen of case 1. A. Organizing stage diffuse alveolar damage showing foam cells surrounded by inflammatory cells (H&E, A. $\times 100$). B. Electron micrograph of alveolar macrophages and type II pneumocytes containing many lamellar bodies (B. $\times 2,500$).

회, 체온 36.3°C 이었다. 흉부 진찰상 양측폐하부에 서 나음이 청진되었다.

검사 소견 : 실내공기에서 시행한 동맥혈 가스검사상 pH 7.50, PaCO_2 35 mmHg, PaO_2 30 mmHg, HCO_3^- 28 mmHg였고, reservoir bag이 달려있는 마스크로 산소를 분당 10 liter 투여 후 PaO_2 55 mmHg 이상으로 유지되었다. 말초혈액검사상 혈색소 15.1 gm/dL, 백혈구 $16,000/\text{mm}^3$ (호중구 92%, 림프구 4%, 단핵구 4%), 혈소판 $319,000/\text{mm}^3$ 이었고, 갑상선 기능검사는 T3 0.14 ng/mL (참고 수치, 0.78-1.82), T4 0.90 $\mu\text{g/dL}$ (참고 수치, 4.68-12.48), free T4 0.63 ng/dL (참고 수치, 0.85-1.86), TSH 10.95 mIU/L (참고 수치, 0.17-4.05)였다.

방사선 소견 : 단순흉부 X-선상 양측 폐야에 다발성의 폐침윤 및 간질성음영의 증가 소견이 관찰되었고 내원 28병일째 시행한 고해상도컴퓨터단층촬영

영상 부분적인 젓빛유리음영의 증가와 소량의 기흉소견이 관찰되었다 (Fig. 1).

치료 및 경과 : 폐렴과 심부전에 대한 치료를 시행하였으나 별다른 호전 없어 28병일째 고해상도컴퓨터단층촬영을 시행 후 amiodarone 투여를 중지하였다. 이후 호흡곤란은 호전되었고 35병일에 실내공기하에서 시행한 동맥혈가스검사는 pH 7.48, PaCO_2 37 mmHg, PaO_2 78 mmHg, HCO_3^- 28 mmHg였다. 45병일째 심실세동 발생하여 lidocaine 투여하였으나 반응하지 않아 amiodarone을 재투여 (600 mg/일 $\times 2$ 일 정맥투여, 이후 경구로 400 mg/일)하였다. 이후 심실세동은 발생하지 않았으나 58병일째 호흡곤란이 급격히 악화되어 amiodarone 투여를 중단하고 기계호흡 및 methylprednisolone 충격요법을 시작하였다. 호흡곤란은 점차 호전되었으나 67병일째 다시 다른 항부정맥치료에 반응하

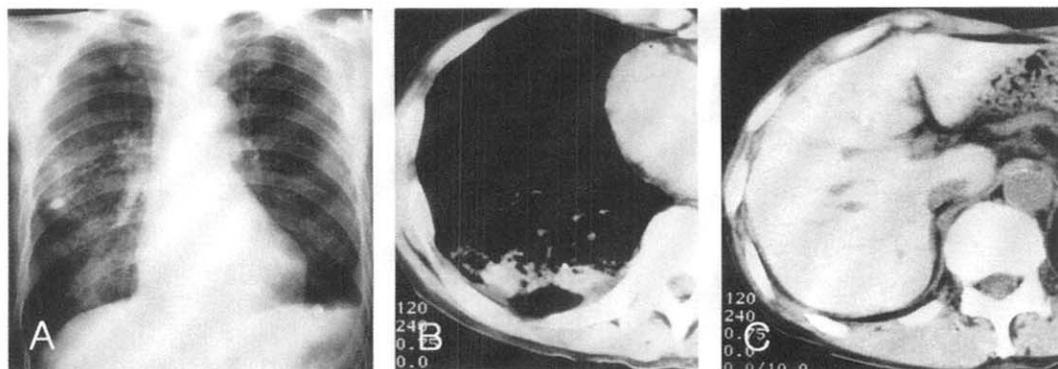


Fig. 3. Case 2. A. Photograph obtained on admission, showing an increased opacities on right middle and lower lung fields. B & C. CT-scan lung windows obtained on admission showing an increased attenuation of a consolidative lesion at the right lower lung (B) and increased liver attenuation (C) on the precontrast phase.

지 않는 심실세동이 발생하여 다시 amiodarone 투여 (600 mg/일 × 5일 정맥투여, 이후 경구로 800 mg/일)를 시작하였다. 80병일째 단순흉부 X-선상 우측폐야에 음영이 증가되고 FiO_2 0.8에서 시행한 동맥혈가스검사에서 pH 7.43, PaCO_2 80 mmHg, PaO_2 59 mmHg, HCO_3^- 53 mmHg로 악화되어 다시 amiodarone 투여를 중지하고 methylprednisolone 충격요법을 시행하였다. 83병일째 기관지경을 시행하였으며 기관지폐포세척액상 대식세포 85.8%, 림프구 0.6%, 호중구 13.6%, 호산구 0%, CD4/CD8 비율은 0.21이었고, 경기관지폐생검조직에서 광학현미경상 간질의 비후와 대식세포 및 제2형 폐포세포의 증식과 탈락이, 전자현미경하에서 대식세포내 lamellar body가 관찰되었다 (Fig. 2). 환자는 87병일째 급격한 혈압하강으로 사망하였다.

증 례 2

환자 : 임○○, 68세, 남자

주소 : 10일 전부터 발생한 운동성 호흡곤란

현병력 및 과거력 : 환자는 비흡연자로 7년전 좌측 농흉으로 본원 흉부외과에 입원하였으며 당시 심

방세동이 발견되어 그 후부터 digoxin을 복용해오고 있었다. 내원 2개월 전부터는 amiodarone을 600 mg/일의 용량으로 1주일간, 그 후로는 400 mg/일의 용량으로 투여받고 있던 중으로 10일 전부터 운동성 호흡곤란이 발생, 점점 증상이 악화되어 응급실로 내원하였다.

가족력 : 특이 사항 없음.

진찰 소견 : 내원당시 의식은 명료하였으며 혈압은 120/70 mmHg, 맥박수 분당 94회, 호흡수 분당 20회, 체온 37.5℃였다. 심음은 불규칙하였고 수포음이 주로 우폐하부에서 청진되었다.

검사 소견 : 말초혈액 검사상 혈색소 12.1 g/dL, 백혈구 12,200/mm³ (호중구 83.6%, 림프구 8.8%, 단핵구 3.7%, 호산구 3.6%), 혈소판 322,000/mm³였고, 대기중에서 실시한 동맥혈가스검사는 pH 7.51, PaCO_2 34 mmHg, PaO_2 55 mmHg, HCO_3^- 27 mmHg, SaO_2 92%였다. 갑상선 기능검사에서 T3 0.26 ng/mL, T4 8.13 μ g/dL, TSH 1.12 mIU/L 였다.

방사선 소견 : 내원당일 시행한 흉부단순 X-선상 망상결절 음영이 주로 폐하부에서 관찰되었으며 좌측의 횡경막각이 둔해져 있었다. 흉부전산화단층촬영상 젓빛유리음영이 우측폐야를 침범하고 있었

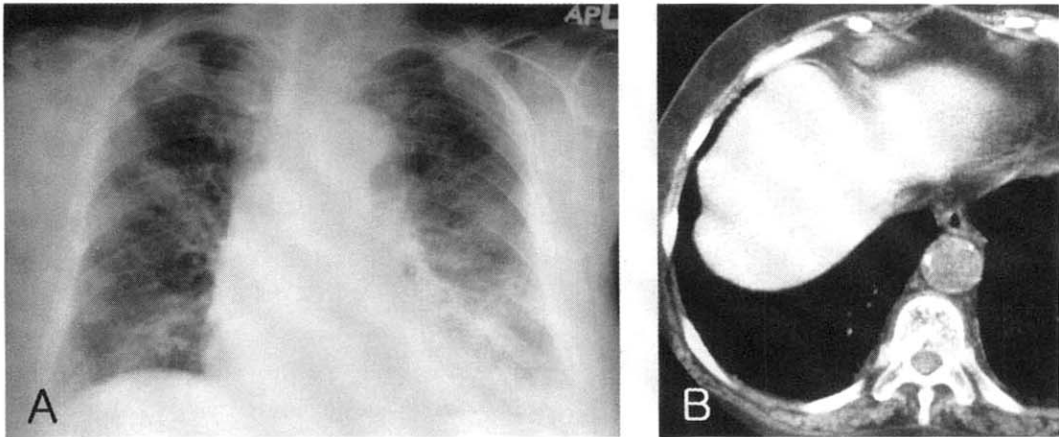


Fig. 4. Case 3. A. Chest X-ray showing multifocal patchy areas of ground-glass opacity scattered in both lung fields. B. High resolution CT scan of the chest showing increased liver attenuation on the precontrast phase.

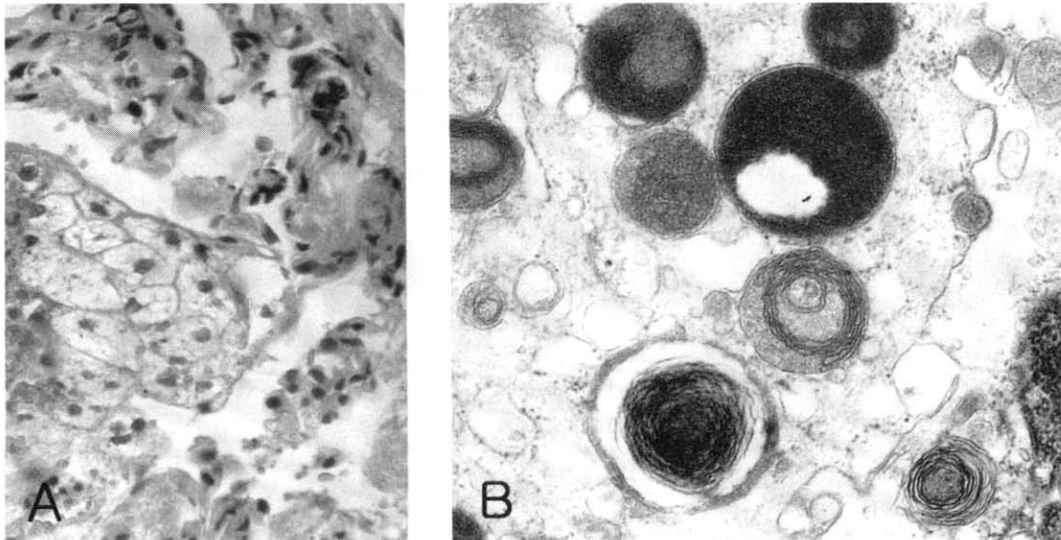


Fig. 5. Transbronchial lung biopsy specimen of case 3. A. Foamy alveolar macrophages with finely vacuolated cytoplasm (H&E, $\times 400$). B. Electron micrograph of the alveolar macrophage containing lamellar inclusions. ($\times 10,000$).

으며 조영제 주사전 사진에서 우폐하부 및 간의
음영이 증가되어 있었다 (Fig. 3).

폐기능 검사 : FVC 2.33 L (기대치의 57%),

FEV_{1.0} 2.00 L (기대치의 71%), FEV_{1.0}/FVC 86%
(기대치의 124%), DLco 10.0 ml/min/mmHg (기대
치의 66%)였다.

임상 경과 : Amiodarone 투여를 중지하였고 부신피질 스테로이드를 투여하여 임상증세의 호전이 있었으나 6병일째 발열이 발생되었고 7병일째 시행한 흉부 단순 X-선상 우중엽 및 양하엽에 고형질화 병변이 새롭게 진행되었다. 항생제 요법을 시작하였으나 폐병변 및 저산소증이 더 악화되어 10병일째 기관절개 및 기계호흡을 시행하였다. 13병일째 시행한 기관지경 검사상 특이한 기관지내 병변은 없었으며 분비물의 양도 많지 않았다. 기관지 폐포세척액상 대식세포 71.4%, 림프구 1.4%, 호중구 27.2%, 호산구 0%였으며 CD4/CD8 비율은 0.33이었다. 경기관지폐생검을 시행하였으며 광학현미경 검사상 폐포내 대식세포의 증가와 급성폐포손상이 관찰되었고 전자현미경하에서 대식세포내 lamellar body가 관찰되었다. 지속적인 기계환기 및 부신피질 스테로이드와 항생제 치료에도 불구하고 폐병변 및 저산소증은 계속 악화되어 18병일째 환자는 호흡부전으로 사망하였다.

증 례 3

환 자 : 이○○, 82세, 여자

주 소 : 호흡곤란 및 기침

현병력 및 과거력 : 환자는 내원 4일전부터 발열과 오한이 있는 후 호흡곤란 및 기침을 주소로 내원하였다. 환자는 2년전 심방세동과 고혈압으로 본원에 입원치료 받고 amiodarone (200mg/일)을 투여받고 있었다.

진찰 소견 : 내원 당시 의식은 명료하였고 혈압은 130/70 mmHg, 맥박 분당 80회, 호흡수 분당 22회/분, 체온 36.5℃이었다. 흉부 진찰상 양폐야에서 나음이 청진되었다.

검사 소견 : 말초혈액 검사상 백혈구 $12,700/\text{mm}^3$, 혈색소 12.9g/dL, 혈소판 $237,000/\text{mm}^3$ 이었고 대기 중 공기에서 시행한 동맥혈 가스 검사에서 pH 7.485, PaCO_2 31.8 mmHg, PaO_2 57.8 mmHg, HCO_3^- 23.9 mEq/L, SaO_2 87.7% 이었다.

방사선 소견 : 양측 폐야에 젓빛유리음영이 다발성으로 관찰되었고, 고해상도컴퓨터단층촬영상 미만성으로 산재된 다발성의 젓빛유리음영과 조영제 주사전 사진에서 간의 음영이 증가된 소견이 관찰되었다 (Fig. 4).

폐기능 검사 : FVC 1.4 L (예측치의 84%), $\text{FEV}_{1.0}$ 1.19 L (예측치의 107%), FEV_1/FVC 85%였으며, DLco는 7.2 ml/min/mmHg (예측치의 53%)였다.

치료 및 경과 : 폐렴의심하에 항생제 요법을 시행

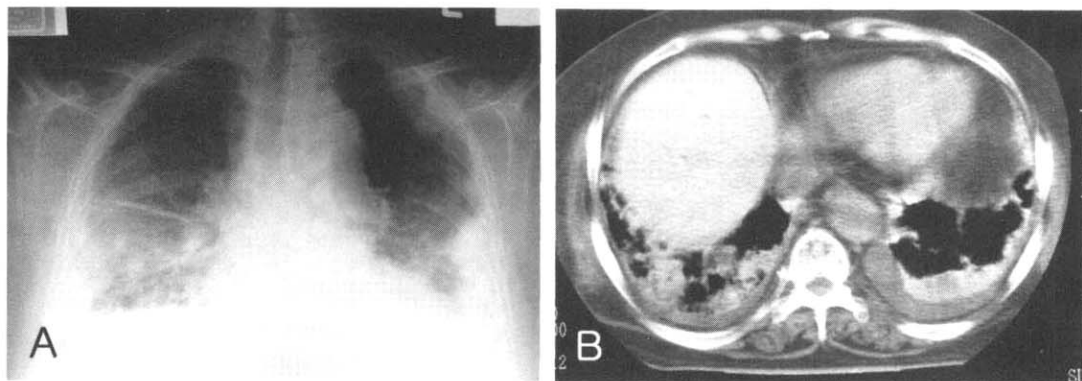


Fig. 6. Case 4. A. Chest X-ray showing bilateral pulmonary consolidations and effusion. B. CT scan of the chest showing increased attenuation of the lung parenchymal consolidations and the liver on the precontrast phase.

하였으나 임상증세의 호전이 없었으며 컴퓨터단층촬영 시행 후 amiodarone 폐독성 의심하에 amiodarone을 끊고 methylprednisolone 충격요법을 시작하였다. 7병일째 기관지내시경을 시행하여 경기관지폐생검을 시행하였고 병리소견상 amiodarone에 의한 폐질환으로 진단되었다 (Fig. 5). Methylprednisolone 충격요법으로 치료 후 2주째에도 환자상태는 점차 악화되어 24병일째 마스크로 최대한의 산소를 공급한 상태에서 시행한 동맥혈 가스 검사에서 pH 7.478, PaCO₂ 47.1 mmHg, PaO₂ 39.1 mmHg, HCO₃⁻ 34.9 mEq/L, SaO₂ 76.7%로 악화되어 기도내 삽관과 인공호흡기 치료를 시작하였다. 28병일째 methylprednisolone 충격요법을 처음의 2배 용량으로 다시 시작하였으나 환자는 42병일째 호흡부전으로 사망하였다.

증례 4

환자 : 최○○, 65세, 여자

주소 : 전신 쇠약감

현병력 및 과거력 : 상기 환자는 15년전 간헐적 상심실성 빈맥을 진단받았고 2년전부터 amiodarone (400mg/일)을 외래에서 투여받고 있던 환자로 내원 10일전부터 전신 쇠약감이 발생하여 본원으로 내원하였다.

진찰 소견 : 내원당시 활력징후는 혈압 130/70 mmHg, 맥박 분당 80회, 호흡수 분당 22회, 체온 36.5℃이었다. 흉부 진찰상 양폐야에서 나음이 청진되었다.

검사 소견 : 말초혈액 검사상 백혈구 11,600/mm³, 혈색소 9.2g/dL, 혈소판 453,000/mm³ 이었고 대기 중 공기에서 시행한 동맥혈 가스 검사에서 pH 7.504, PaCO₂ 38.2 mmHg, PaO₂ 48.9 mmHg, HCO₃⁻ 30 mEq/L SaO₂ 87.9%였다. 갑상선 기능검사는 TSH 39.88 μ IU/mL, T3 45.79 ng/dL, T4 4.02 μ g/dL이었다.

방사선학적 검사 : 내원 당시의 흉부 단순 방사선 사진상 양측 하부 폐야와 좌상엽에 다발성 폐렴소견이 있었으며, 고해상도컴퓨터단층촬영에서 양측 흉막유출과 양폐야의 다발성의 경화성 병변과 간음영이 조영제주사전 사진에서 증가된 소견을 보였다 (Fig. 6).

심장 초음파 소견 : 입원 3병일째 시행한 검사상 정도의 삼첨판막 및 대동맥 판막 부전이 있었고 심박출 계수는 71.5% 였다

치료 및 경과 : 입원 직후 폐렴의심하에 항생제요법을 시작하였으나 치료에 반응이 없고 점차 악화되는 양상을 보였다. 5병일째 시행한 고해상도컴퓨터단층촬영에서 amiodarone에 의한 폐독성으로 판단하고 6병일째부터 amiodarone 투여를 중단하였다. 13병일부터 methylprednisolone 충격요법을 시작하였다. 18병일에 분당 10 liter의 산소를 마스크로 투여하면서 시행한 동맥혈 가스 검사상 pH 7.414, PaCO₂ 46.5 mmHg, PaO₂ 38.9 mmHg, HCO₃⁻ 29.1 mEq/L, SaO₂ 73.8% 로 악화되어 기관내 삽관을 시행하고 인공호흡기 치료를 시작하였다. 19병일째 경기관지폐생검을 시행하였으며 광학현미경 검사상 거품모양의 세포질을 가진 폐포대식세포의 증가가 관찰되었으며 전자현미경상 폐포대식세포내 lamellar body가 관찰되었다. Methylprednisolone 충격요법과 인공 호흡기 치료를 계속하였지만 환자상태는 큰 호전이 없었고 잦은 심실성 빈맥이 발생하면서 23병일째 심부전으로 사망하였다.

고찰

Amiodarone과 관련된 폐독성은 1980년 Rotmensch 등에 의해 처음 보고된 이후³ 여러 연구자들에 의해 확인되어졌고 많은 보고가 있었으나 국내에서는 3예만이 보고되어 있을 뿐이다^{4,6}. Amiodarone과 관련된 폐 독성의 증상발현 형태는 크게

2가지로 나뉘어진다. 첫째는 보다 흔한 형태로 건성 기침, 호흡곤란, 체중감소 등의 증상이 서서히 진행하며 흉부 X-선상 미만성 간질성 음영을 나타내며 치료 2개월내, 그리고 1일 투여용량이 400 mg 미만인 경우에는 거의 발생하지 않는 것으로 알려져 있다. 두 번째 형태는 전체의 약 1/3에 해당하는 경우로 보다 급성의 발현을 하며 X-선상 분포가 불균일하고 주로 폐포성 병변을 보이는 특징을 가지고 있다¹. 본 증례들의 경우 투여용량은 3예에서 400 mg/일 이상이었고 1예에서는 200mg/일이었다. 투여기간은 2예에서는 각각 3개월과 2개월로 짧은 편이었고 나머지 2예는 2년이었다. 임상 경과를 증례 1과 2에서는 급성의 경과를 보여 후자의 경우에 해당되었고 증례3과 4에서는 만성적 경과를 보여 전자의 경우에 해당된다고 할 수 있었다.

Amiodarone에 의한 폐 독성의 기전은 약물자체에 의한 독성작용과 간접적인 염증 및 면역반응에 의한 것으로 이해되고 있다⁷. 직접독성의 증거로는 첫째, 약물의 용량과 치료기간이 독성발생과 연관이 있다는 점, 둘째, 폐내에서 염증이나 면역반응의 증거가 없다는 점, 셋째 amiodarone이 배양된 폐포에 직접독성을 나타내는 사실 등을 들 수 있으며, 간접적인 염증 또는 면역반응이 폐 독성에 기여하는 증거로는 폐 독성이 amiodarone의 용량 및 혈중농도와 일정한 상관관계를 나타내지 못하는 점, 그리고 폐포세척액의 세포분석상 CD8 림프구의 증가소견을 나타내어 과민성 폐렴과 유사한 양상을 나타낸다는 점 등을 들 수 있다⁸. 본 증례 1과 2에서도 기관지폐포세척을 시행하였는데 CD4/CD8이 각각 0.21과 0.33으로 감소되어 상대적인 CD8 림프구의 증가소견을 관찰할 수 있었다.

Amiodarone과 관련된 폐 독성의 진단은 다른 가능한 원인의 배제를 통하여 임상적으로 진단하게 된다. 진단을 위해 필요한 조건으로는 첫째, amiodarone 복용의 병력, 둘째, 비교적 합당한 증

상이 새롭게 발현했을 때, 셋째, 방사선학적으로 새로운 폐병변이 생기거나 변화했을 때, 넷째, 유행성 심부전이나 감염증, 폐색전증, 악성종양 등의 가능성 있는 질환이 감별될 때 등을 들 수 있다.

증상으로는 호흡곤란과 기침, 발열 등이 발생할 수 있는데 이러한 증상들은 비특이적인 증상으로 심부전이나 기타 폐감염증과 감별하는데 큰 도움을 주지 못하는 경우가 대부분이고 단지 amiodarone의 복용력이 있는 환자에서 증상이 새롭게 발생시 폐독성의 가능성을 의심할 수 있는 한 단서가 될 수 있다. 검사실 이상으로는 백혈구 증가, 적혈구 침강율의 상승, LDH (lactate dehydrogenase)의 상승 등이 있으나 이 또한 비특이적이며 갑상선 기능이상 역시 폐독성에 특이적이지는 못하다^{1,7}. 최근에는 type II 폐포세포(alveolar pneumocytes)에서 분비되는 점액질의 고분자량 당단백 (mucin like high molecular weight glycoprotein)인 KL-6 라는 물질을 환자의 혈장에서 측정하여 amiodarone에 의한 폐독성을 발견하는데 유용하게 사용할 수 있다는 보고가 있다⁹. 흉부 단순 X-선은 amiodarone 폐독성이 의심되는 경우에 시행하게 되는 중요한 검사로 심비대 및 심부전에 의한 폐부종을 감별하는 데 많은 도움을 줄 수 있다. 일반적으로는 미만성의 양측성 침윤을 나타내지만 약 1/3에서는 국소적인 병변으로 발현된다¹⁰. 그 양상은 폐포성 혹은 간질성 음영 단독으로 나타날 수 있으나 이 2가지 음영이 혼합된 형태가 가장 흔하며, 드물게 결절이나 종괴, 혹은 공동의 형태로도 발현되기도 한다. 따라서 amiodarone에 의한 폐독성의 방사선학적인 소견은 매우 다양하다는 것을 염두에 두고 흉부 X-선상에 이상 소견이 보일 때는 그 가능성에 대하여 반드시 고려하여야 한다. 전산화단층촬영은 폐실질의 증가된 음영을 발견하는데 예민한 장점을 가지고 있다. Amiodarone은 요오드를 함유하는 합성물로 이러한 요오드가 폐조직에 침착됨에 의해 음영이 증가

되게 되며 본 증례에서도 폐실질내 병변부위와 간 실질이 조영제 주사전 사진에서도 증가된 음영이 관찰되었다. 하지만 이러한 폐실질 음영의 변화가 폐독성을 의미하는지, 아니면 약제사용으로 인해 정상적으로 일어나는 폐조직내 침착의 결과인지를 분간하는 것은 쉽지 않아 임상에서의 어려움이 있다.

기관지경은 amiodarone 폐독성이 의심되는 환자에서 그 진단을 보다 명확하게 하기 위해, 또한 감염이나 악성 종양 등의 기타 질환을 감별하기 위해 시행하게 된다. 기관지폐포세척액에서는 폐포대식세포내의 거품모양의 붓입체를 관찰할 수 있으며, 일부 환자에서는 염증반응의 증거인 다형핵구와 CD8+ 세포의 증가를 관찰할 수 있다¹¹. 폐생검 조직에서는 위에서 언급한 바와 같이 세포질 붓입체로 인해 거품모양의 세포들이 관찰되며 일부에서는 경도의 간질성 폐렴이나 미만성 폐포 손상과 같은 중증의 소견이 관찰되기도 한다¹². 전자현미경상 이러한 붓입체들은 인지질 축적에 의한 lamellar body와 관련이 있음을 관찰할 수 있다¹². 이러한 소견들은 비록 폐독성 환자에서 특징적으로 관찰되는 소견이기는 하나 폐독성이 없는 환자에서도 관찰될 수 있어 특이적인 소견은 아니다^{10,12}. 하지만 이러한 소견이 없다면 amiodarone 폐독성의 가능성은 적다고 할 수 있겠다.

폐기능검사에서는 본 증례 2에서처럼 대부분 제한성 환기장애 소견을 나타내게 되며 일산화탄소에 대한 확산능의 감소가 관찰된다. 일부에서는 총 폐용적이나 확산능이 15% 이상 감소 소견을 amiodarone 폐독성의 진단기준에 포함시키고 있으나 이러한 소견 역시 심부전에 의한 간질성 폐부종에 의해서도 관찰되는 소견이므로 특이적인 소견이라고는 말할 수 없다.

폐독성이 발생하는 위험인자로는 기존의 폐질환, 즉 치료전 흉부 X-선과 폐기능상의 이상소견, 투여량과 투여기간, 고령이 관련이 있다고 알려져 있

다. 치료전 흉부 X-선과 폐확산능의 이상이 있는 경우 폐독성의 발생 위험성이 약 10배정도 높다고 알려져 있으며 투여 용량과 치료 기간이 중요한데 일반적으로 1일 용량이 400 mg 이하인 경우에는 드물게 발생하는 것으로 여겨지고 있다. 하지만 폐독성이 발생한 환자의 31%에서 1일 400 mg 미만의 용량을 투여받았다고 보고된 바 있어¹³ 현재까지는 총 누적량이 중요한 요인일 것으로 추정된다.

Amiodarone 폐독성의 치료는 amiodarone 투여를 중지하는 것이다. 대부분의 경우에는 이런 방법을 통하여 증상 및 기타 소견의 호전을 나타내며 그 기간은 수일내에 나타나는 경우가 대다수이나 약제의 반감기가 긴 특성으로 인하여 수개월이 걸리는 경우도 있다. 코르티코스테로이드의 효과에 대해서는 아직 논란이 많으나 폐독성을 보다 빠르게 호전시킨다고 여겨지고 있으며 특히 그 독성이 심한 환자의 경우에는 그 사용을 반드시 고려해야 한다¹.

사망률은 약 5-10%로 알려져 있다¹. 하지만 대개의 환자에서는 부정맥에 대한 마지막 선택약제로 amiodarone을 투여하고 있는 경우가 많아 약제 투여중지 수주내에 부정맥이 다시 재발하는 경우가 많으며 이로 인해 사망하는 경우가 45%까지 된다고 보고한 논문도 있다¹⁴. 본 증례에서도 첫 번째 환자의 경우 amiodarone을 중단한 후 계속적으로 기타 항부정맥제에 반응하지 않는 심실성 빈맥이 발생하여 재투여를 간헐적으로 하였으며 결국 심인성 사망에 이르게 되었다. 이런 경우에는 감량하여 투여하면서 코르티코스테로이드를 병용 투여하는 방법을 사용해 볼 수 있으며¹, 국소마취하에 삽입형 심율동변환기/제세동기를 장착하여 성공한 예에 대한 보고도 있다¹⁵. 본 증례들의 경우 코르티코스테로이드의 투여를 포함한 적극적인 치료를 시행하였으나 모두 사망한 경우들로 향후 이러한 amiodarone 폐독성이 치명적일 수 있는 위험요소를 찾고 이를 보다 조기에 진단하기 위한

노력이 필요할 것으로 생각된다.

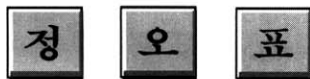요 약

Amiodarone 폐독성은 약제 복용력이 있는 환자에서 새로운 증상과 X-선의 변화가 있을 때 의심하여야 하며 울혈성 심부전이나 폐감염증, 폐색전증, 악성종양 등과 감별하는 것이 중요하다. 진단은 임상적, 방사선학적, 조직학적 소견을 종합하여 내릴 수 있으며 대부분의 경우에는 약제 중단을 통해서 폐독성의 호전을 기대할 수 있으나 일부에서는 호흡부전으로 진행하거나 기존의 심부정맥의 재발 등으로 인하여 사망하는 경우도 있다. 저자들은 심부정맥으로 amiodarone을 사용하던 환자에서 치명적인 폐독성이 발생한 4예를 경험하였기에 이를 문헌고찰과 함께 보고하는 바이다.

참 고 문 헌

1. Martin WJ, Rosenow EC. Amiodarone pulmonary toxicity : Recognition and pathogenesis(part I). Chest 1988;93:1067-75.
2. Mason JW. Drug therapy : Amiodarone. N Eng J Med 1987;316:455-66.
3. Rotmensch HH, Liron M, Tupilski M, Laniado S : Possible association of pneumonitis with amiodarone therapy. Am Heart J 1980;100:412-3.
4. 심재정, 이상화, 유재명, 서홍석, 오동주, 조재연, 안광호, 유세화, 강경호, 강은영, 채양석. Amiodarone에 의해 유발된 폐 독성 1예. 결핵 및 호흡기질환 1994;41:51-7.
5. Kwon KH, Jeong SW, Uh S, Kim YH, Jin SY, Park JS, Kang CH, Park CS. A case of amiodarone-associated pulmonary toxicity. The Korean Journal of Internal Medicine 1995;10:155-9.
6. 이 선, 김민아, 심영수, 이춘택, 지제근, 정두현. Amiodarone 복용 후 유발된 폐 독성 환자의 기관지 폐포 세척액의 세포학적 및 전자현미경적 소견 -1예 보고-. 대한병리학회지 2002;36:175-8.
7. Martin WJ, Rosenow EC. Amiodarone pulmonary toxicity : Recognition and pathogenesis(part II). Chest 1988;93:1242-8.
8. Leatherman JW, Michael AF, Schwartz BA, Hoidal JR. Lung T cells in hypersensitivity pneumonitis. Ann Intern Med 1984;100:390-2.
9. Endoh Y, Hanai R, Uto K, Uno M, Nagashima H, Narimatsu A, Takizawa T, Onishi S, Kasanuki H. KL-6 as a potential new marker for amiodarone-induced pulmonary toxicity. AM J Cardiol 2000;86:229-30.
10. Kennedy JL, Myers JL, Plumb VJ, Fulmer JD. Amiodarone pulmonary toxicity. Clinical, radiologic, and pathologic correlations. Arch Intern Med 1987;147:50-5.
11. Israel-Biet D, Venet A, Caubarrere I, Benan G, Danel C, Chretien J, Hance AJ. Broncho-alveolar lavage in amiodarone pneumonitis, Cellular abnormalities and their relevance to pathogenesis. Chest 1987;91:214-21.
12. Liu FL, Cohen RD, Downer E, butany JW, Edelson JD, Rebuck AS. Amiodarone pulmonary toxicity : functional and ultrastructural evaluation. Thorax 1986;41:100-5.
13. Darmanata JI, van Zandwijk N, Duren DR, van Royen EA, Mooi WJ, Plomp TA, Jansen HM, Durrer D. Amiodarone pneumonitis: three further cases with a review of published reports. Thorax 1984;39:57-64.
14. Dean PJ, Groshart KD, Porterfield JG, Ians-

- mith DH, Golden EB Jr. Amiodarone-associated pulmonary toxicity. A clinical and pathologic study of eleven cases. *Am J Clin Pathol* 1987;87:7-13.
15. Gilbert TB, Kent JL, Foster AH, Gold MR. Implantable cardioverter/defibrillator placement in a patient with amiodarone pulmonary toxicity under thoracic epidural anesthesia. *Anesthesiology* 1993;79:608-11.
-



결핵 및 호흡기질환, Vol. 53, No. 5, Nov, 2002

Vol. 53권 5호 p.519에 백서의 급성폐손상에서.....

저자: 안창혁 외 논문에 실린 **Background** 가 잘못 인쇄되었습니다.

수정후의 **Background** 를 인쇄하였으니 참조하시기 바랍니다.

백서의 급성폐손상에서 Surfactant의 항염증작용과 호중구의 NK- κ B 활성과의 관계

중앙대학교 의과대학 내과학교실, 중앙대학교 의과대학 진단검사의학과교실*,
서울대학교 의과대학 내과학교실**

안창혁¹, 차영주^{*}, 이경희^{**}, 유철규^{**}, 이병준,
정도영, 이상훈, 신종욱, 김재열, 박인원, 최병휘

=Abstract=

The Relationship Between the NF- κ B Activity and Anti-inflammatory Action of Surfactant in the Acute Lung Injury of Rats

Chang Hyeok An, M.D., Young Joo Cha, M.D.^{*}, Kyoung-Hee Lee^{**},
Chul-Gyu Yoo, M.D.^{**}, ByoungJun Lee, M.D., DoYoung Jeong, M.D.,
SangHoon Lee, M.D., JongWook Shin, M.D., Jae-Yeol Kim, M.D.,
InWon Park, M.D., ByoungWhui Choi, M.D.

Department of Internal Medicine and Department of Laboratory Medicine,
ChungAng University College of Medicine,*

*Department of Internal Medicine Seoul National University College of Medicine***

Background : The therapeutic effects of surfactants on acute lung injury derive not only from their recruiting action on collapsed alveoli but also from their anti-inflammatory action in the alveolar space. This study evaluated the anti-inflammatory action of a surfactant in an acute lung injury model of rats by measuring the WBC count, IL-1 β and IL-6 level of bronchoalveolar lavage(BAL) fluid. In addition, neutrophils were recollected from the BAL fluid and the NF- κ B activity of the neutrophilic nuclear protein was evaluated.

Methods : Male Sprague-Dawley rats weighing approximately 300 gram were divided into 3 groups, which consisted of 6 rats respectively. In the control group, normal saline(3ml/kg) was instilled into the trachea twice with 30 minute interval. In two other groups, acute lung injury was induced by the intra-tracheal instillation of LPS(5mg/kg). Thirty minutes later, either a surfactant(ST group; 30mg/kg)