

장기간 사용한 저용량 Amiodarone에 의한 폐독성 1예

대구가톨릭대학교 의과대학 내과학교실

류정일, 이완석, 현대성, 이상채, 신태림

=Abstract=

A Case of Amiodarone-Induced Pulmonary Toxicity After a Long Course of a Low Dose Therapy

Jung Il Ryu, M.D., Wan Suk Lee, M.D., Dae Sung Hyun, M.D.,
Sang Chae Lee, M.D., Tae Rim Shin, M.D.

*Department of Internal Medicine, College of Medicine,
Catholic University of Daegu, Daegu, Korea*

Amiodarone is one of the most commonly prescribed anti-arrhythmic agents for almost all arrhythmias, whether atrial or ventricular in origin. There are several side effects associated with amiodarone therapy. These include corneal deposits, abnormal liver function tests, hyper and hypothyroidism, bluish discolorations of the skin, bone marrow suppression, coagulopathies, peripheral neuropathies, and pulmonary toxicity.

Amiodarone-induced pulmonary toxicity(APT), which was first described in 1980, is potentially serious side effects that are believed to develop in 5% of patients. Doctors often assume that APT occurs only when high amiodarone doses are used for a long time, but in practice a low maintenance dose of amiodarone may also be toxic.

In this report, a case of amiodarone-induced pulmonary toxicity after a long course of a low dose therapy for refractory supraventricular arrhythmia is described. (*Tuberculosis and Respiratory Diseases* 2002, 53:656-661)

Key words : Amiodarone, Pulmonary toxicity.

Address for correspondence :

Tae Rim Shin, M.D.

Department of Internal Medicine, Daegu Catholic Medical Center, Catholic University of Daegu

#3056-6, Daemyung 4 -dong, Nam-ku, Daegu, 705-718, Korea

Phone : 053-650-4025 Fax : 053-623-7507 E-mail : trshin@cuth.cataegu.ac.kr

서 론

Amiodarone은 심실성, 상심실성 부정맥을 치료하는 강력하고 효과적인 3군 항부정맥제로, 전세계적으로 널리 쓰이고 있는 항부정맥 약물중의 하나이며 특히 심근경색후 사망률을 줄이고 돌연 심정지를 예방하는데 중요한 역할을 한다. 하지만 약물 사용 환자의 40-93%에서 각막 침착, 간기능 이상, 갑상선 기능 항진 또는 저하, 피부 변색, 골수 억제, 옹고 장애, 말초 신경염, 폐독성 등의 다양한 부작용이 보고되고 있다^{1,2}.

Amiodarone에 의한 폐독성(amiodarone-induced pulmonary toxicity, 이하 APT)은 약물 사용으로 인해 발생하는 가장 심각한 부작용으로, 1980년 처음 기술된 이후 amiodarone으로 치료받는 환자의 5%에서 보고되고 있으며^{3,4}, 초기에는 일일 400mg 이상의 고용량 사용자들에서만 발생하는 것으로 기술되었으나 이후 300mg 이하의 적은 유지 용량 사용자들에서도 드물게 발생하는 것이 알려지게 되었다⁵.

저자들은 불응성 상심실성 빈맥으로 저용량 amiodarone을 장기간 사용한 환자에서 발생한 폐독성을 경험하고 적절히 치료하였기에 이를 보고하는 바이다.

증 례

환 자 : 이 O 수, 남자 65세

주 소 : 건성기침과 호흡곤란

현병력 : 내원 3개월전 건성 기침과 호흡 곤란이 발생하여 타병원 방문, 투약치료 하였으나 호전이 없었고 증상이 서서히 진행하여 본원으로 전원되었다.

과거력 및 사회력 : 30갑년의 흡연력이 있고 내원 10년전 고혈압 진단받고 항고혈압제를 복용중이며, 7년전부터 불응성 상심실성 빈맥으로 amiodarone

일일 200mg을 복용하고 있다.

가족력 : 특이사항 없음

진찰 소견 : 내원 당시 활력증후는 혈압 130/80mmHg, 맥박수 84회/분, 호흡수 22회/분이었고 체온 37°C이었다. 만성 병색을 보였고 흉부 청진상 양측 하폐야에서 수포음이 들렸고 심음은 정상이었다. 복부와 사지 진찰 및 신경학적 검사상 특이 소견 없었다.

검사 소견 : 말초혈액 검사에서 백혈구 11,300/mm³ (중성구 73.7%), 헤모글로빈 13.5 g/dL, 헤마토크리트 39.2%, 혈소판 196,000/mm³, ESR 35 mm/hr이었고 생화학검사에서 총단백 8.1 mg/dL, 알부민 3.2 mg/dL, AST 28 IU/L, ALT 26IU/L 이었으며 LDH 833 IU/L이었다. 대기중에서 시행한 동맥혈 가스검사는 pH 7.45, PCO₂ 36.0 mmHg, PO₂ 65.4 mmHg, HCO₃ 24.7 mEq/L, SaO₂ 93.9%이었다.

방사선 소견 : 단순 흉부촬영상 양 폐야의 다발성 반상 침윤이 관찰되었다(Fig. 1). 흉부 고해상 컴퓨터 촬영상 양측 폐야에서 다발성 간유리 음영이

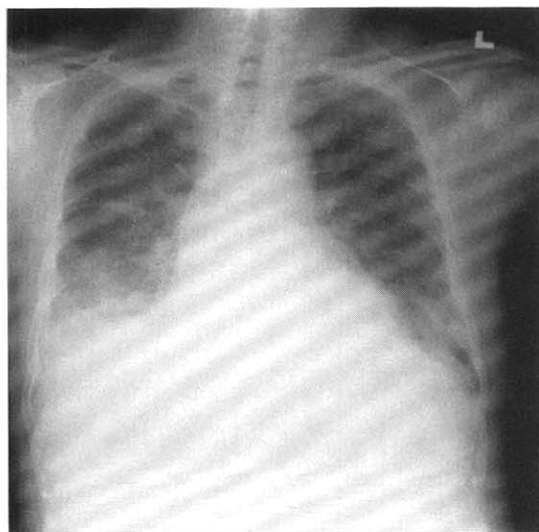


Fig. 1. Initial chest radiograph shows multifocal patchy opacities on both lung fields.

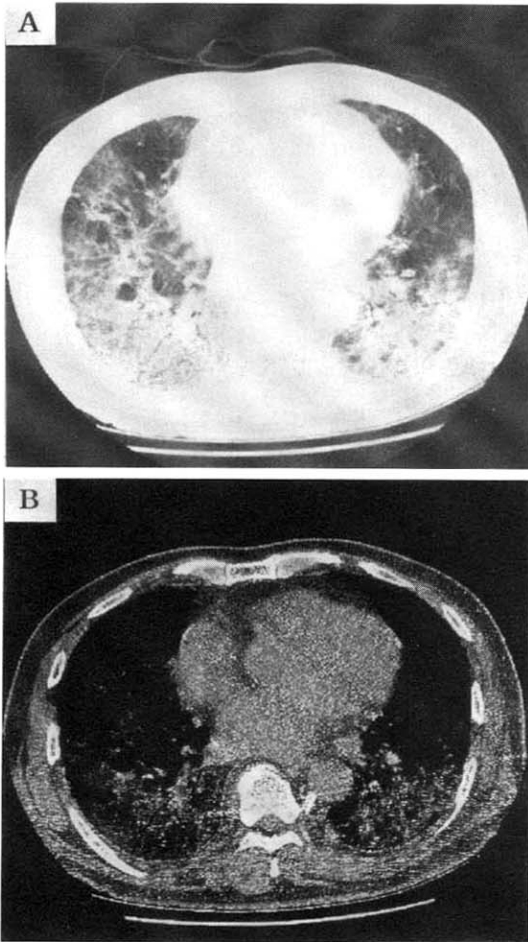


Fig. 2. A. High resolution CT of the lung shows multifocal areas of ground glass opacities in both lungs.
B. Mediastinal window setting shows high density attenuation within the lung parenchyma.

보였으며 폐실질의 조영 증강이 관찰되었다(Fig. 2).

진단 및 경과 : 지역사회 획득성 폐렴으로 생각하고 항생제 치료를 시작하였다. 제 3병일 항생제 사용에도 불구하고 건성기침과 호흡곤란이 진행하고 추적 관찰한 단순 흉부촬영상 병변의 호전이 없어

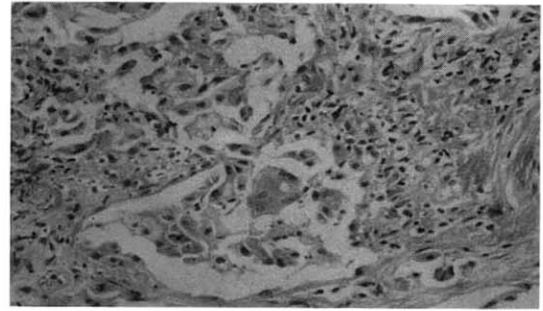


Fig. 3. Moderate interstitial fibrosis and foamy macrophages in alveolar space (H&E, $\times 200$).

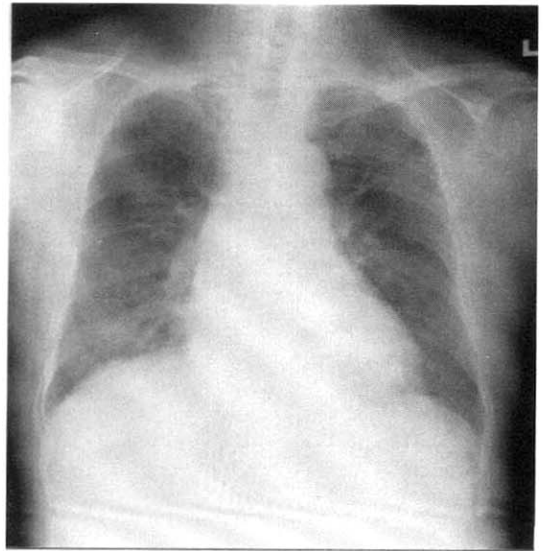


Fig. 4. Follow up chest radiograph, after stopping of amiodarone and using steroid, shows decrease in extent of patchy opacities in both lung fields.

기관지폐포세척 및 경기관지 폐생검을 시행하였다. 기관지폐포세척액의 세포 분석은 폐포대식세포 21%, 호중구 35%, 림파구 33%이었고 폐생검에서는 중등도의 간질 섬유화 및 폐포강내 포말세포가 관찰되었다(Fig. 3). Amiodarone에 의한 폐독성으로 생각하고 즉시 투약을 중지하였으며 스테로이

드(methylprednisolone, 1mg/kg)를 사용하기 시작하였고 1주일 후 서서히 감량하였다. 이후 증상 및 단순 흉부촬영상 호전을 보여 퇴원하였다(Fig. 4).

고 찰

Amiodarone은 요오드를 포함한 benzofuran 유도체로, 친지성이고 분포 용적이 크며(5000L) 30-108일의 긴 반감기를 가지고 대사물인 desthylamiodasrone이 말초 조직에 축적된 후 서서히 유리되어 혈중 농도를 유지한다⁶. 뿐만 아니라 강력한 phospholipase inhibitor로 표적 세포나 조직내 인지질의 축적을 유도하는 성질이 있으며 여러 연구들에서 폐, 간, 각막, 피부등의 조직에 인지질 축적으로 인한 변화가 보고되었다¹².

APT은 약물의 사용으로 발생하는 가장 심각한 부작용으로 발생빈도는 약물의 사용 초기에는 일년간 사용한 경우 1%정도로 생각되었으나 현재 그 축적 위험도는 5-10%로 보고되고 있으며 이중 5-10%가 사망하는 것으로 알려져 있다⁴. Dushman등은 573명을 대상으로 한 연구에서는 APT의 발생이 약물 사용 6일에서 60개월 사이에 일어났고 첫 12개월에 가장 많이 발생하였으며 축적 위험도를 9.1%로 보고하였다⁵. 국내에서는 약물 사용 8개월과 11개월에 발생한 2예가 보고된 바 있다^{7,8}.

APT 발생의 위험인자에 대해서는 다양한 보고들이 있다. 한 보고에서는 기저 폐질환이 있는 노인 환자, 일일 400mg 이상 사용하는 경우 발생의 위험이 높으며 폐섬유화는 amiodarone의 축적량과 연관이 있고 사용 총량이 140-230g 이면 임상적으로 유의한 폐손상이 생길 가능성이 높다고 하였다⁵. 또 다른 보고에서는 기저 폐질환이 있는 경우 폐독성이 생길 가능성이 9배나 높으며 이는 작은 기능성 폐용적이 예측된 조직 농도보다 높은 약물 농도에 노출되기 때문이라고 설명하였다⁹. 그러나

amiodarone이나 그 대사물인 desthylamiodarone의 혈중 농도 또는 총 축적량으로 폐독성을 예측할 수 없다는 보고도 있으며¹⁰ 기저 폐기능이나 흉부 엑스선상의 이상이 폐독성을 예견할 수 있는지에 대해서도 이론이 있다. 또 일일 400mg 이하를 사용하는 경우 위험을 줄일 수 있는 것으로 보고되어 있으나 실제 이보다 적은 용량에서도 폐독성이 나타낼 수 있으며 고용량 사용으로 폐독성이 나타나지 않기도 한다¹⁰.

APT의 기전에 대해서는 여러 가지 가설들이 제시되었으나 이직까지 결론을 내리지 못하고 있다. Amiodarone에 의한 인지질 축적, 독성 산소 유리기의 생성과 분자내 포함된 요오드가 동시에 영향을 미치고 세포나 조직의 막기능에 변화를 일으켜 세포 손상과 사멸을 유도하여 직접 세포 기능의 변화를 일으킨이 보고되었다¹¹. 그러나 amiodarone의 일일 용량이나 혈중 농도와 폐독성의 발생이 비례하지 않고 APT를 보인 환자들의 혈액이나 폐내에서 면역 표지자들의 변화와 기관지폐포세척액내에서 CD8 림프구의 증가는 면역학적 과정이 함께 작용함을 시사하는 소견이다¹². 따라서 약물에 의한 직접 독성과 면역 매개성 과민반응이 부작용의 발생에 복합적으로 작용할 것으로 생각되어진다.

증상은 비특이적으로, 발현은 대개 2가지 형태를 취한다. 만성의 형태를 취하는 경우 건성 기침, 호흡 곤란과 체중 감소를 보이고 발열이 동반되기도 하며 흉부 엑스선상의 변화가 증상에 선행한다. 치료 2개월 이내에 발생하는 경우는 드물고 일일 400mg 이하를 사용하는 사람에게서도 드물게 발생한다. 본 증례의 경우 일일 200mg의 저용량을 사용했으나 만성의 형태를 취하였는데 이는 약물의 장기간 사용과 연관이 있을 것으로 생각되어진다. 한편 급성의 형태를 취하는 경우는 흔히 발열을 동반해서 폐감염과 혼동이 되기도 하며 폐절제술을 시행받은 환자에서는 급성호흡곤란 증후군의

형태로 보고되기도 하였다⁹. 그러나 급성 양상을 취하는 경우가 더 치명적인지는 정확치 않다.

흉부 엑스선상 여러 가지 형태를 취하는데 그 중 가장 흔한 형태는 비대칭성 양측성 폐포 음영이며 그 외 단일 또는 다발성 종괴, 대엽성 또는 분절성 경화를 보이기도 한다. 흉막 삼출 단독의 형태를 취하는 경우는 드물다. 증상의 발현에 따라서는 만성 형태를 취하는 경우는 주로 양측성, 미만성의 간질성 침윤을, 급성 형태를 취하는 경우 폐포형의 침윤이 우세하고 폐주변부까지 침범한다. 흉부 컴퓨터 단층 촬영은 흉부 엑스선보다 민감한 검사로 감별 진단에 도움을 줄 수 있으며, amiodarone내에 포함되어 있는 요오드의 조직내 침착으로 높은 조영 증강을 보인다. 그러나 이러한 소견은 임상적으로 폐독성을 보이지 않는 경우에도 관찰될 수 있으므로 진단적이지는 않다. Gallium을 이용한 폐주사에서 양성을 보이며 이는 심부전에 의한 간질 부종과 APT에 동반된 염증반응 또는 면역 반응을 구별하는데 도움을 준다.

기관지폐포세척액상에서도 다양한 변화를 보인다. 초기에는 호중구의 증가와 적혈구의 증가를 관찰할 수 있다. 림프구의 증가도 관찰할 수 있으며 이 경우 특히 CD8 임파구의 증가를 보인다. 대부분의 환자에서는 단지 폐포대식세포의 증가만이 관찰된다. 본 증례에서는 호중구와 임파구의 증가가 관찰되었다. 초기 연구자들은 기관지폐포세척액상에서 포말 폐포대식세포가 보이는 경우 진단적이라고 보고한바 있으나 후에 이러한 변화는 폐독성이 없는 환자들에서도 보이는 것으로 알려졌다¹³.

경기관지폐포생검상 경한 비특이적 간질성 폐렴을 보이고 때로 미만성 폐포 손상 소견을 보인다. 만성형인 경우 임파구, 단핵구와 형질세포의 침윤으로 인한 폐포격벽의 두께증가를 보이고, 후기로 가면 폐포격벽의 섬유화와 폐포내 다수의 포말세포를 관찰할 수 있다. 본 증례의 경우 중등도의 간

질 섬유화와 폐포내 포말세포가 관찰되었다. 급성 형태로 나타나는 경우 폐포내 출혈, 2형 상피세포의 증식과 유리질막의 형성을 볼 수 있다. 전자현미경으로 관찰하면 폐포대식세포의 세포질내 소화되지 않은 인지질로 찬 lamellar inclusion을 관찰할 수 있으며 이는 약물의 효과를 나타내는 특징적인 소견으로 APT에 특이적이지는 않다.

APT은 그 증상이나 징후가 비특이적이며, 아직까지 진단을 위한 특이적 검사 방법이 없다. 특히 amiodarone으로 치료 받는 환자의 대부분은 기저 심근염이나 심혈관 질환이 있어 APT에 의한 임상 증상이 심부전에 의한 증상으로 가려 질 수 있다. 따라서 APT의 진단은 의심이 되는 환자에서 울혈성 심부전이나 폐색전증등 감별 질환을 배제할 수 있을 때 이루어 진다.

진단이 이루어지면 즉각적으로 약물 사용을 중단하여야 한다. 그러나 amiodarone이 긴 반감기를 가지므로 독성 효과가 지속될 수 있다. 대조군 시험이 없긴 하나 스테로이드의 사용이 도움이 된다는 보고가 있으며¹⁴ 스테로이드 사용을 조기에 중지하는 경우 재발할 수 있으므로 서서히 감량하여야 하고, 경우에 따라 6개월 이상의 치료를 요하기도 한다¹⁵.

임상의들은 amiodarone을 사용하는 환자에서 비특이적인 호흡기 증상과 흉부엑스선상의 변화가 있는 경우 APT의 가능성을 염두에 두어야 하며 심부전이나 폐색전증등을 감별, 조기에 진단하여 적절한 치료가 이루어지도록 해야 할 것이다.

요 약

저자들은 불응성 상심실성 빈맥으로 저용량 amiodarone을 장기간 사용한 환자에서 발생한 폐독성을 경험하고 적절히 치료하였기에 이를 보고하는 바이다.

참 고 문 헌

1. Harris L, McKenna WJ, Rowland E, Holt DW, Storey GCA, Krikler DM. Side effects of long-term of long-term amiodarone therapy. *Circulation* 1983;67:45-51.
2. Reader EA, Podrid PJ, Lown B. Side effects and complications of amiodarone therapy. *Am Heart J* 1983;109:975
3. Rotmensch HH, Liron M, Tupilski M, Laniado S. Possible association of pneumonitis with amiodarone therapy. *Am Heart J* 1980;100:412-3.
4. Martin WJ II, Rosenow EC III. Amiodarone pulmonary toxicity : recognition and pathogenesis. Part I. *Chest* 1988;93:1067-75.
5. Dusman RE, Stanton MS, Miles WM, Klein LS, Zipes DP, Fineberg NS, et al. Clinical features of amiodarone-induced pulmonary toxicity. *Circulation* 1990;82:51-9.
6. Brien JF, Jimmo S, Brennan FJ, Ford SE, Armstrong PW. Distribution of amiodarone and its metabolite, desethylamiodarone, in human tissues. *Can J Physiol pharmacol* 1987;65:360-4.
7. 심재정, 이상화, 유재명, 서홍석, 오동주, 조재연 등. Amiodarone에 의해 유발된 폐 독성 1예. 결핵 및 호흡기 질환. 1994;41:51-7.
8. 이 선, 김민아, 심영수, 이춘택, 지제근, 정두현. Amiodarone 복용후 유발된 폐 독성 환자의 기관지 폐포 세척액의 세포학적 및 전자현미경적 소견. 대한 병리학회지. 2002;36:175-8.
9. Van Mieghem W, Coolen L, Malysse I, Laquet LM, Deneffe GJ, Demedts MG, et al. Amiodarone and the development of ARDS after lung surgery. *Chest* 1994;105:1642-5.
10. Mason JW. Prediction of amiodarone-induced pulmonary toxicity. *Am J Med* 1989;86:2-3.
11. Martin WJ II, Howard DM. Amiodarone-induced lung toxicity : in vitro evidence for the direct toxicity of the drug. *Am J Pathol* 1985;120:344-50.
12. Israel-Biet D, Venet A, Caubarrere I, Bonan G, Danel C, Chretien J, et al. Bronchoalveolar lavage in amiodarone pneumonitis : cellular abnormalities and their relevance to pathogenesis. *Chest* 1987;91:214-21.
13. Bedrossian CW, Warren CJ, Ohar J, Bhan R. Amiodarone pulmonary toxicity : cytopathology, ultrastructure, and immunocytochemistry. *Ann Diagn Pathol* 1997;1:47-56.
14. Coudert B, Bailly F, Lombard JN, Andre F, Camus P. Amiodarone pneumonitis. Bronchoalveolar lavage findings in 15 patients and reviews of the literature. *Chest* 1992;102:1005-12.
15. Zaher C, Hamer A, Peter T, Mandel W. Low-dose steroid therapy for prophylaxis of amiodarone-induced pulmonary infiltrates. *N Engl J Med* 1983;308:779.