

## 양측성 상대정맥 기형을 동반한 기관성 기관지 1예

연세대학교 의과대학 내과학교실<sup>1</sup>, 진단방사선과학교실<sup>2</sup>, 폐질환연구소<sup>3</sup>,  
BK21의과학사업단<sup>4</sup>, 암전이연구센터<sup>5</sup>

정재희<sup>1</sup>, 박무석<sup>1</sup>, 김희만<sup>1</sup>, 박정탁<sup>1</sup>, 정재호<sup>1</sup>, 최병욱<sup>2</sup>,  
김영삼<sup>1,3</sup>, 장 준<sup>1,3</sup>, 김성규<sup>1,3</sup>, 김세규<sup>1,3,4,5</sup>

=Abstract=

### A Case of Tracheal Bronchus Associated with Bilateral Superior Vena Cava Anomaly

Jae Hee Jeong, M.D.<sup>1</sup>, Moo Suk Park, M.D.<sup>1</sup>, Hee Man Kim, M.D.<sup>1</sup>,  
Jung Tak Park, M.D.<sup>1</sup>, Jae Ho Chung, M.D.<sup>1</sup>, Byoung Wook Choi, M.D.<sup>2</sup>,  
Young Sam Kim, M.D.<sup>1,3</sup>, Joon Chang, M.D.<sup>1,3</sup>, Sung Kyu Kim, M.D.<sup>1,3</sup>,  
Se Kyu Kim, M.D.<sup>1,3,4,5</sup>

Department of Internal Medicine<sup>1</sup>, Diagnostic Radiology<sup>2</sup>, Institute of Chest Diseases<sup>3</sup>,  
Brain Korea 21 Project for Medical Sciences<sup>4</sup> and Cancer Metastasis Research Center<sup>5</sup>,  
Yonsei University College of Medicine, Seoul, Korea

A tracheal bronchus, an aberrant bronchus arising directly from the trachea, is an infrequent congenital anomaly. The incidence of this anomaly ranges from 0.5 to 5%. It usually originates from the right lateral wall of the trachea at the level <2 cm above the tracheal bifurcation. These patients usually are asymptomatic, but some patients may experience recurrent pneumonia, chronic bronchitis, bronchiectasis, or asthmatic episodes. A tracheal bronchus may be associated with other anomalies such as a tracheal stenosis, pulmonary agenesis, pulmonary sequestration, congenital heart disease, a pulmonary venous anomaly and Down's syndrome. This anomaly is usually diagnosed incidentally during bronchoscopy in patients with respiratory problems.

Here we report a case of a 20-year-old man with a past history of bronchial asthma, which was incidentally diagnosed as a tracheal bronchus during a medical examination prior to military service,

---

Address for correspondence :

**Se Kyu Kim, M.D.**

Department of Internal Medicine, Yonsei University College of Medicine

CPO Box 8044 Seoul, Korea

Phone : 82-2-361-5429 Fax : 82-2-393-6884 E-mail : sekyukim@yumc.yonsei.ac.kr

and was associated with a bilateral superior vena cava anomaly.(*Tuberculosis and Respiratory Diseases* 2002, 53:337-343)

**Key words** : Tracheal bronchus, Bronchial asthma, Bilateral superior vena cava anomaly

## 서 론

기관성 기관지(tracheal bronchus)는 1889년 Chiari가 처음으로 기술하였다고 문헌상 보고되고 있으며<sup>1,2</sup>, 기관분기부 상부의 기관으로부터 이소성 기관지가 분지하는 선천성 기관지 기형을 말한다<sup>1</sup>. 발생빈도는 0.5~5%로 다른 형태의 기도 기형보다 빈도가 많으며<sup>3</sup>, 국내에서는 1987년 권 등<sup>4</sup>이 1예를 보고한 이래, 굴곡성 기관지내시경검사와 흉부 전산화단층촬영의 발달로 최근 보고가 증가하고 있다. 기관성 기관지는 배태 생활(embryonic life)의 부가적인 기관의 파생물로 발생하여 대부분 기관분기부 근위부 2 cm이내의 기관벽에서 기원한다<sup>3</sup>.

환자의 대부분은 무증상이지만 폐기종, 무기폐, 재발성 폐렴과 같은 만성 폐질환의 원인이 될 수 있다. 소아의 경우 식도 폐쇄증 및 기관 식도루와 동반되어 발견되기도 한다<sup>4,5</sup>. 대부분 다른 폐질환의 검사 중 굴곡성 기관지내시경검사나 흉부전산화단층촬영상 우연히 발견되는 경우가 많다.

현재까지 국내에서 보고된 기관성 기관지는 모두 11예로 다양한 임상 증상 혹은 무증상으로 발견되었으나<sup>4-10</sup>, 천식과 관련된 경우는 이 등<sup>7</sup>이 보고한 1예가 있고, 양측성 상대정맥 기형을 동반한 경우는 없었다.

저자들은 어렸을 때부터 간헐적인 호흡곤란이 있어서 기관지 천식으로 치료를 받아온 과거력이 있는 20세 남자에서 군입대 신체검사를 위해 시행한 흉부전산화단층촬영과 굴곡성 기관지내시경검사상 양측성 상대정맥기형을 동반하며, 우상엽의 첨부 및 전구역기관지가 기관에서 기원한 기관성

기관지 1예를 경험하였기에 문헌 고찰과 함께 보고하는 바이다.

## 증 례

**환 자** : 김○상, 20세 남자.

**주 소** : 간헐적 호흡곤란.

**기왕력** : 특이사항 없음.

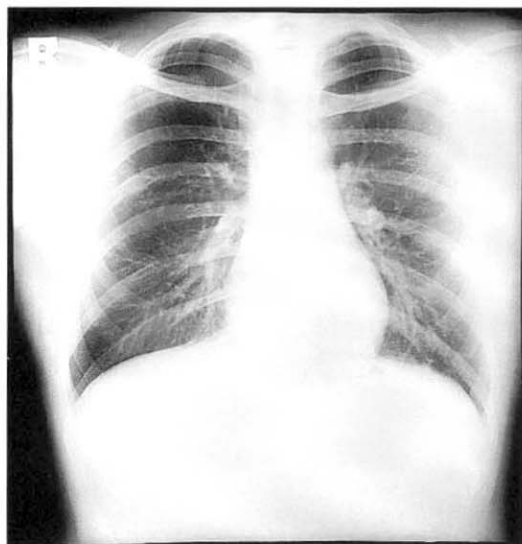
**가족력** : 특이사항 없음.

**현병력** : 환자의 부모 말에 의하면 환자는 미숙아로 태어나서 인큐베이터에서 간호를 받았고, 심장 기형이 있다는 말을 들었으나 성장하면서 저절로 좋아졌다고 한다. 환자는 어릴 적부터 간헐적인 운동성 호흡곤란, 천명음 및 우측 흉통을 주소로 개원의원에서 기관지 천식으로 치료를 받았다고 한다. 환자는 군입대 신체검사를 위한 정밀검사를 시행하고자 본원 외래에 내원하였다.

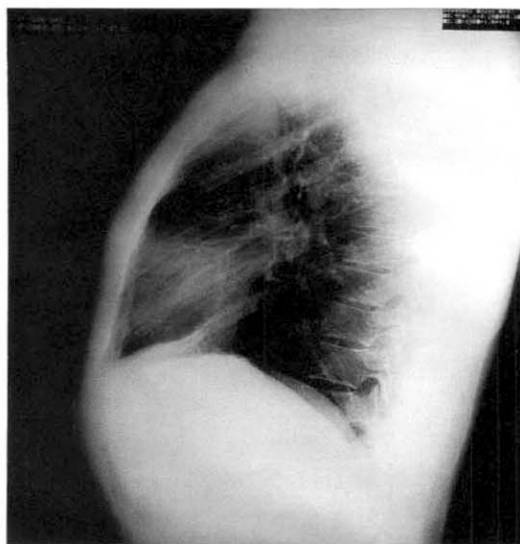
**문진 소견** : 경미한 진신무력감, 운동성 호흡곤란, 우측 흉통 등의 증상이 있었고, 체중감소, 식욕저하, 복통 등은 없었다.

**이학적 소견** : 의식은 명료하였으며, 체온 36.5 °C, 혈압 110/80 mmHg, 맥박수 분당 70회, 호흡수는 분당 20회이었다. 결막은 충혈되지 않았고, 경부는 유연하였다. 흉부 청진상 수포음이나 천명음은 들리지 않았으나, 우상폐야에서 호흡음이 약간 감소되어 있었다. 심음은 규칙적이었고 심잡음은 들리지 않았으며, 복부는 부드럽고 편평하였다. 그 외 특이 소견은 없었다.

**폐기능 검사 소견** : 폐기능 검사상 노력성 폐활량(FVC) 3.55 L (예측치의 70.6%), 1초간 노력성 호기량(FEV<sub>1</sub>) 2.50 L (예측치의 58.7%), FEV<sub>1</sub>/FVC

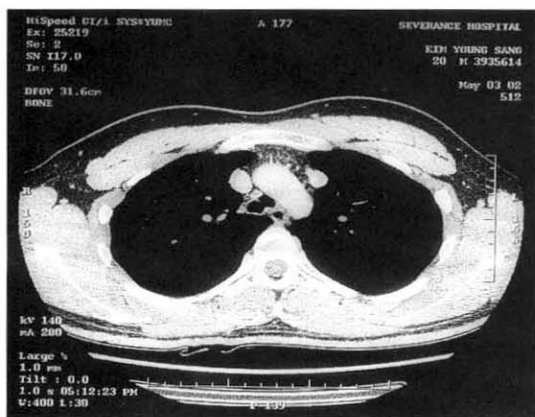


A



B

**Fig. 1.** Chest PA radiograph showing no abnormal findings (A). However, a right lateral radiograph reveals two orifices of the right upper lobe and tracheal narrowing below the upper orifice (B).



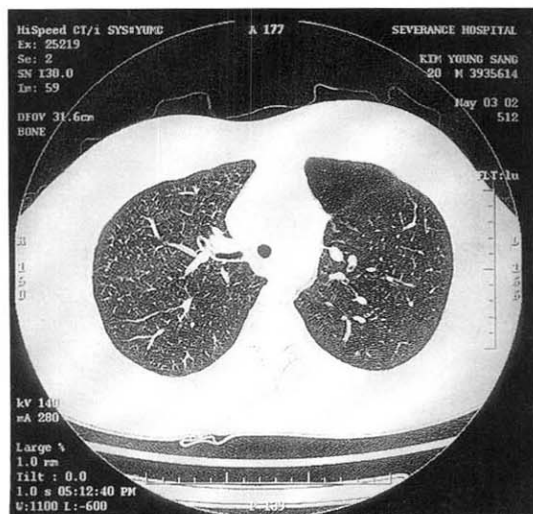
**Fig. 2.** Chest CT scan disclosing a bilateral superior vena cava without a bridging vein.

68.2% (예측치의 82.5%)로 폐쇄성 환기장애를 보였으나, 가역성은 보이지 않았다.

**방사선학적 소견 :** 후전 단순 흉부 X-선 사진상 (Fig. 1-A) 이상소견은 관찰되지 않았으나, 우측면

사진(Fig. 1-B)에서는 기관 중간부위에 또 다른 1개의 우상엽 입구가 관찰되면서 그 하방의 기관 내경이 상방에 비해 현저히 좁아진 소견이 관찰되었다. 흉부전산화단층촬영상 양측성 상대정맥 기형이 관찰되었으나 심장기형은 관찰되지 않았으며 (Fig. 2), 우상엽의 첨부 및 전구역기관지가 기관분기부 상부에서 기시하는 기관성 기관지가 관찰된 직후 기관 내경은 18 mm에서 9 mm로 급격히 감소하였고(Fig. 3), 우주기관지 없이 기관분기부에서 중간 기관지와 우상엽 후구역기관지가 분리되었으며, 후구역기관지가 분포하는 폐실질은 과팽창 소견이 관찰되었다.

**굴곡성 기관지내시경검사 :** 검사는 직경 3 mm의 Olympus® BF3C30으로 시행하였다. 검사소견은 기관분기부로부터 2.5 cm 상방에서 이소성 기관지가 우측 4시 방향으로 기관으로부터 바로 분리된 직후 기관의 내경은 급격히 좁아지고, 기관성 기관지는 첨부 및 전구역기관지 2개로 분리되는 소견이



**Fig. 3.** Chest CT scan revealing a tracheal bronchus of the anterior and apical segment of the right upper lobe with an abrupt tracheal narrowing.

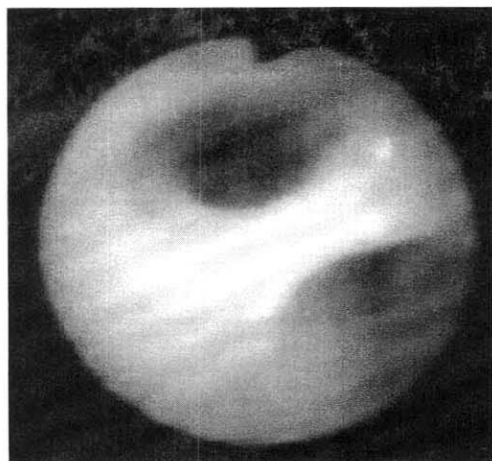
관찰되었다(Fig. 4-A). 기관분기부에서 좌주기관지는 정상 분지하였으나 우측 기관지는 우주기관지 없이 중간 기관지와 우상엽 후구역기관지로 분지

되었다(Fig. 4-B). 우중엽과 우하엽, 그리고 좌폐 기관지는 모두 정상 소견이었다.

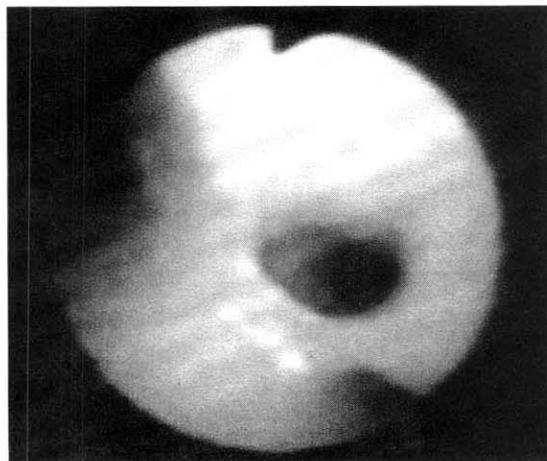
## 고 찰

기관성 기관지는 소, 양, 낙타, 기린 등 일부 동물에서는 정상적인 구조이지만 사람에게 있어서는 다른 기형을 동반하는 드문 선천성 기형으로<sup>9</sup>, 굴곡성 기관지내시경검사 중 0.1~2%에서 발견된다<sup>1,11</sup>. 기관성 기관지는 1889년 Chiari에 의해 처음으로 기술되었다고 문헌상 보고되고 있는데<sup>12</sup>, 남성에서 호발하며 대부분 우측에서 발생하고 주로 상엽으로 연결된다.

기관성 기관지의 발생 기전은 명확히 밝혀져 있지 않다. Bremer<sup>3</sup>는 태생기에 기관아(tracheal bud)가 완전 퇴행하지 않고 일부가 남아서 기관지낭(tracheal diverticuli) 혹은 기관성 기관지가 된다고 보고하였다. 그러나 Alescio와 Cassini<sup>12</sup>는 기관 상피에 기관지 간엽 조직을 이식하여 기관아를 발생시킨 결과로 볼 때, 기관성 기관지의 형성은



A



B

**Fig. 4.** Bronchoscopic images showing the tracheal bronchus opening at the right lateral wall in the mid tracheal level (A), and bifurcation of the right upper lobe posterior segmental bronchus and a right intermediate bronchus without a right main bronchus at the main carinal level (B).

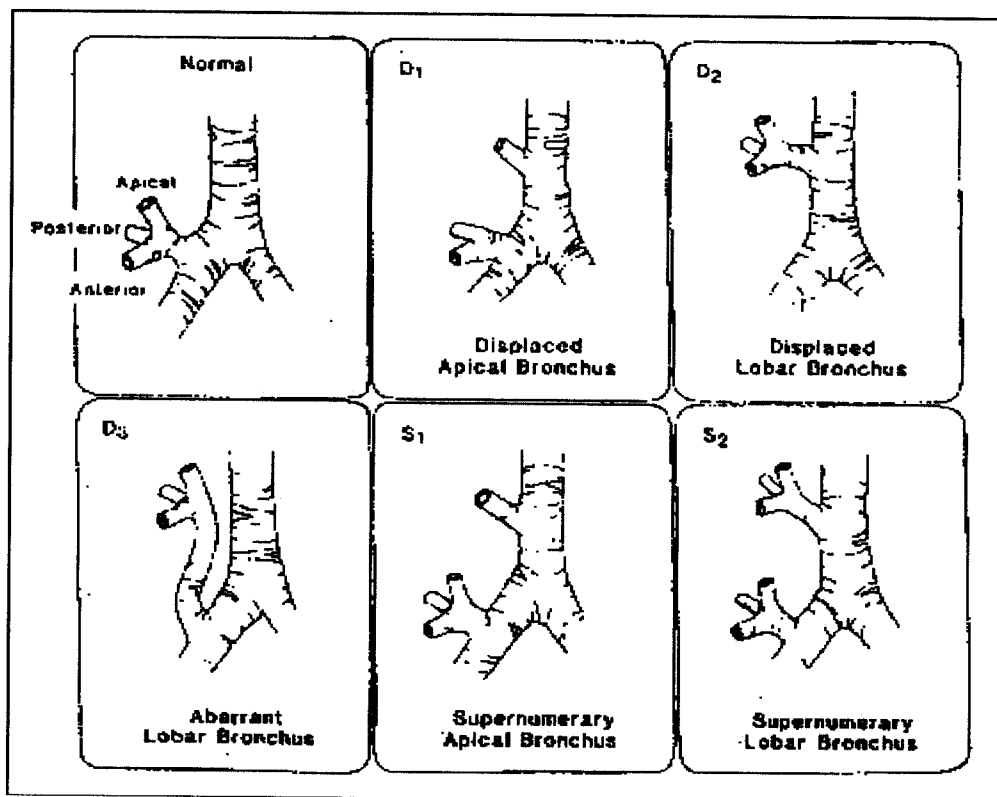


Fig. 5. Anatomic variations of a tracheal bronchus<sup>5</sup>.

기관아의 불완전 퇴행의 결과가 아니라 비정상적인 배형성의 결과라고 하였다.

기관성 기관지의 유형은 기관성 기관지가 우상엽의 폐첨부에만 분포하는지, 우상엽 전체에 분포하는지에 따라 폐첨부형(apical type)과 엽형(lobar type)으로 분류하기도 하고, 우상엽에 분포하는 기관지 수에 따라 전위형(displaced type)과 과다형(supernumerary type)으로 분류하기도 한다(Fig. 5.)<sup>3,11</sup>. Foster-Carter는 기관성 기관지를 정상적인 우상엽 기관지가 있으면서 이소성 기관지가 기관에서 분지하여 기관지 수가 정상보다 많은 과다형과 기관지 수는 정상이나 우상엽의 엽기관지 또는 구역기관지가 기관에서 분지하는 전위형으로 분류하였는데, 전위형이 과다형보다 흔하고, 특히 폐첨

부 구역기관지가 전위된 경우가 많다고 보고하였다<sup>3</sup>. 한편 Harris 등<sup>3</sup>은 이소성 기관지가 기관분기부 1 cm 이내에 있는 기관분기형(carinal type)과 1 cm이상의 상방에 위치하는 기관형(tracheal type)으로 위치에 따라 분류하기도 하였다. Foster-Carter의 분류에 따르면 본 증례는 전위성 전측 및 폐첨부형(displaced anterior-apical type)으로 생각되며, Harris의 분류에 따르면 기관형에 해당한다.

기도기형이 있는 경우 다른 기형들을 동반할 수 있는데 McLaughline 등<sup>11</sup>은 기관성 기관지를 가진 환자 18명 중 다른 선천성 기형을 동반한 14명의 예를 들어 그 가능성이 78%라고 하였고, 주로 호흡기와 위장관계, 근육 및 골격계에 이상이 생긴다고 하였으며<sup>2</sup>, 다운 증후군도 2명에서 동반되었다

**Table 1.** The summary of tracheal bronchus cases reported in Korea

Authors	Year	Case	Sex	Age	Associated anomaly or diseases	Location	Type
Kwon et al <sup>1</sup>	1987	1	M	1 day	Esophageal atresia, T-E fistula	Tracheal, Rt	NR
Yin et al <sup>6</sup>	1988	1	F	47 yr	Bronchiectasis	Tracheal, Rt	S1
Han et al <sup>9</sup>	1989	1	M	1 day	Esophageal atresia	NR	NR
Lee et al <sup>7</sup>	1997	1	M	59 yr	Bronchial asthma	Carinal, Rt	D2
Choi et al <sup>8</sup>	1998	1	M	6 mon	Pneumonia	Carinal, Rt	D2
Won et al <sup>9</sup>	1998	3	M	Median	Asymptomatic(1*), cough(2*),	Tracheal(3*),	Displaced (5*)
		2	F	47 yr	Hemoptysis(2*)	Carinal(2*)	
Gong et al <sup>10</sup>	2000	1	M	19 yr	Esophageal atresia	Carinal, Rt	S1
This case	2002	1	M	20 yr	Bilateral SVC	Tracheal, Rt	D2

Abbreviation: D1: Displaced apical bronchus, D2: Displaced lobar bronchus, D3: Aberrant lobar bronchus, NR: Not reported, S1: Supernumerary apical bronchus, S2: Supernumerary lobar bronchus, yr: years, mon: month, \*: number of cases

고 보고하였다<sup>11</sup>. 또한, 늑골 및 척추 기형, 기관지 협착증, 폐무발육증(pulmonary agenesis), 폐격리증(pulmonary sequestration), 무비장증, 심장의 위치 이상, 선천성 심질환, 비정상적인 폐동맥, 장관의 이상 등이 동반되기도 한다<sup>3,7,11</sup>. 본 증례에서는 흉부전산화단층촬영상 양측성 상대정맥 기형을 동반하고 있었다. 환자의 부모 말에 따르면, 정확하지는 않지만 신생아기에 심장 기형이 있었고, 성장하면서 기형이 사라졌다는 말을 들었다고 한다.

진단은 대부분의 경우 다른 폐질환의 검사를 위해 시행한 굴곡성 기관지내시경검사, 기관지조영술 또는 흉부전산화단층촬영상 우연히 진단되며<sup>13</sup>, 기도삼관시 우상엽의 기관성 기관지의 폐쇄로 무기폐와 저산소증이 발생하여 발견된 경우도 있다. 반복되는 폐질환이나 재발성 우상엽 폐렴, 흉부 X-선 사진상 비균질성 경화는 기관성 기관지를 의심할 수 있으나 확진은 굴곡성 기관지내시경검사와 흉부전산화단층촬영을 통해 할 수 있다.

기관성 기관지는 대부분 특별한 증상이 없으며, 임상적으로 중요하지 않은 경우가 많다<sup>14</sup>. 따라서 임상 증상이 없는 경우 특별한 치료를 필요로 하

지 않지만 재발성 폐렴이나 다량의 객혈이 발생하는 경우에는 이소성 기관지와 연결된 폐의 수술적 절제가 필요할 수 있다<sup>13</sup>. 소아의 경우 이상 분지된 기관성 기관지와 해당 부위의 폐실질을 절제하여 반복성 폐렴을 예방하고, 기관지확장증과 같은 합병증으로의 진행을 방지할 수 있으나 수술적 제거가 어려운 경우도 있다<sup>14,15</sup>.

Table 1 은 국내에서 보고된 기관성 기관지 증례<sup>4-10</sup>를 요약 정리한 것이다. 소아는 대부분 식도 폐쇄(esophageal atresia)와 같은 선천성 기형과 동반되어 발견되었으며<sup>4,5</sup>, 성인은 무증상인 경우도 있으나<sup>9</sup> 호흡기 증상 때문에 발견된 경우가 많았다<sup>6,7,9</sup>. 천식과 연관된 경우는 이 등<sup>7</sup>이 보고한 1례가 있었다.

## 요 약

저자들은 어렸을 때부터 간헐적인 호흡곤란이 있어 기관지 천식으로 치료를 받아온 과거력이 있는 20세 남자에서 군입대 신체검사를 위해 시행한 흉부전산화단층촬영과 굴곡성 기관지내시경 검사상

우연히 발견된 양측성 상대정맥 기형을 동반한 기관성 기관지 1예를 경험하였기에 문헌 고찰과 함께 보고하는 바이다.

## 참 고 문 헌

1. Jackson GD, Littleton JT. Simultaneous occurrence of anomalous cardiac and tracheal bronchi: a case study. *J Thorac Imag* 1988;3: 59-60.
2. Boyden EA. The distribution of bronchi in gross anomalies of the right upper lobe, particularly lobes subdivided by azygos vein and those containing prearterial bronchi. *Radiology* 1952;58:797-807.
3. Harris JH. The clinical significance of the tracheal bronchus. *Am J Roentgenol* 1958;79 (2):228-34.
4. 권석우, 박형주, 최영호, 김학제, 김형목. 선천성 식도 폐쇄 및 기관 식도루. 대한흉부외과학회지 1987;20:619-23.
5. 한시훈, 조근행, 홍영숙, 김순검. 항문폐쇄증과 기관기관지를 동반한 식도폐쇄증 1례. *소아과* 1989;32(4):550-5.
6. 인광호, 유진목, 안태훈, 유세화. 기관지 확장증을 동반한 전위된 대엽성 기관성 기관지 1예. *결핵 및 호흡기질환* 1988;35(3):206-9.
7. 이길홍, 임철수, 안혁수, 이승옥, 김광훈, 문병식, 신경덕, 박지현, 이홍범, 이용철, 이양근. 기관지 천식과 동반된 accessory tracheal bronchus 1례. *알레르기* 1997;14(4):580-5.
8. 최정아, 정낙균, 이준성, 황경태, 조성훈. 기관기관지 1례. *소아알레르기 및 호흡기* 1998;8(1): 112-8.
9. 원준희, 박재용, 강태경, 박기수, 김연재, 김창호, 정태훈. 기관성 기관지의 임상경험. *결핵 및 호흡기질환* 1998;46(3):583-6.
10. 공병구, 이연경, 정은영, 이우기, 김광우, 고중곤. 기관지경과 단층 조영술로 확진한 tracheal bronchus 1례. *소아과* 2000;43(11):1501-4.
11. McLaughlin FJ, Strieder DJ, Harris GB, Vawter GP, Eraklis AJ. Tracheal bronchus: association with respiratory morbidity in childhood. *J Pediatr* 1985;106:751-5.
12. Alesclo T, Cassini A. Introduction in vitro of tracheal buds by pulmonary mesenchyme grafted on tracheal epithelium. *J Exp Zool* 1962;106:751-5.
13. Ritsema GH. Ectopic right bronchus. indication for bronchography. *AJR* 1983;140:671-4.
14. Atwell SW. Major anomalies of the tracheo-bronchial tree: with a list of the minor anomalies. *Dis Chest* 1967;52:611-5.
15. Marks C. The ectopic tracheal bronchus: management of a child by excision and segmental pulmonary resection. *Dis Chest* 1966; 50:652-4.