

기관내삽관과 스테로이드 사용 후 발생한 세균성 기관염 1예

울산대학교 의과대학 서울아산병원 내과학교실

임재민, 김정호, 정현녕, 김은경, 고윤석

=Abstract=

A Case of Bacterial Tracheitis Associated with Endotracheal Intubation and Corticosteroid

Jae-Min Lim, M.D., Jung-Ho Kim, M.D., Heon Nyoung Jung, M.D.,
Eunkyung Kim, M.D., Younsuck Koh, M.D.

*Division of Pulmonary and Critical Care Medicine, Department of Internal Medicine,
University of Ulsan College of Medicine, Asan Medical Center, Seoul, Korea*

Bacterial tracheitis is a very rare complication in adults after endotracheal intubation. We report a case of bacterial tracheitis associated with endotracheal intubation and corticosteroids. The patient was discharged with a permanent tracheostomy, and a resection and an end-to-end anastomosis of the trachea is planned. (Tuberculosis and Respiratory Diseases 2002; 53:332-336)

Key ward : Bacterial tracheitis, Endotracheal intubation, Corticosteroid.

서론

기관내삽관은 흔히 시행되는 시술이지만 여러 가지 합병증을 동반 할 수 있다. 삽관 중에는 기도의 손상, 위 내용물의 흡인, 잘못된 튜브위치, 부정맥 등이 있을 수 있고 삽관을 시행한 이후에는 튜브의 폐쇄, 튜브위치의 이동, 인두와 기관의 손상, 원내 감염, 발관 후 후두염, 성대 마비, 후두기관부종 혹은 협착 등이 발생 할 수 있다.¹ 기관내삽관은

이러한 많은 합병증의 가능성이 있지만 수술실 이외의 장소에서는 대부분 응급상황에 이루어지므로 시술과정에 충분한 주의를 기울이기가 힘들다. 그 중 기관내삽관후 이차적 감염으로 인한 세균성 기관염은 Colt등²이 당뇨병 환자에서 전신형 스테로이드를 사용한 후 발생한 환자를 보고한 이후 성인에서의 보고는 없으며, 일부 면역 저하 환자에서 발생한 aspergillosis 기관염과 재생불량성 빈혈 환자에서 면역억제치료를 받은 후 *Bacillus cereus*

Address for correspondence :

Younsuck Koh, M.D.

Division of Pulmonary and Critical Care Medicine, Department of Internal Medicine, Asan Medical Center
388-1 Pungnap-dong, Songpa, Seoul, 138-736, Korea

Phone : 02-3010-3134 Fax : 02-3010-6968 E-mail : yskoh@amc.seoul.kr

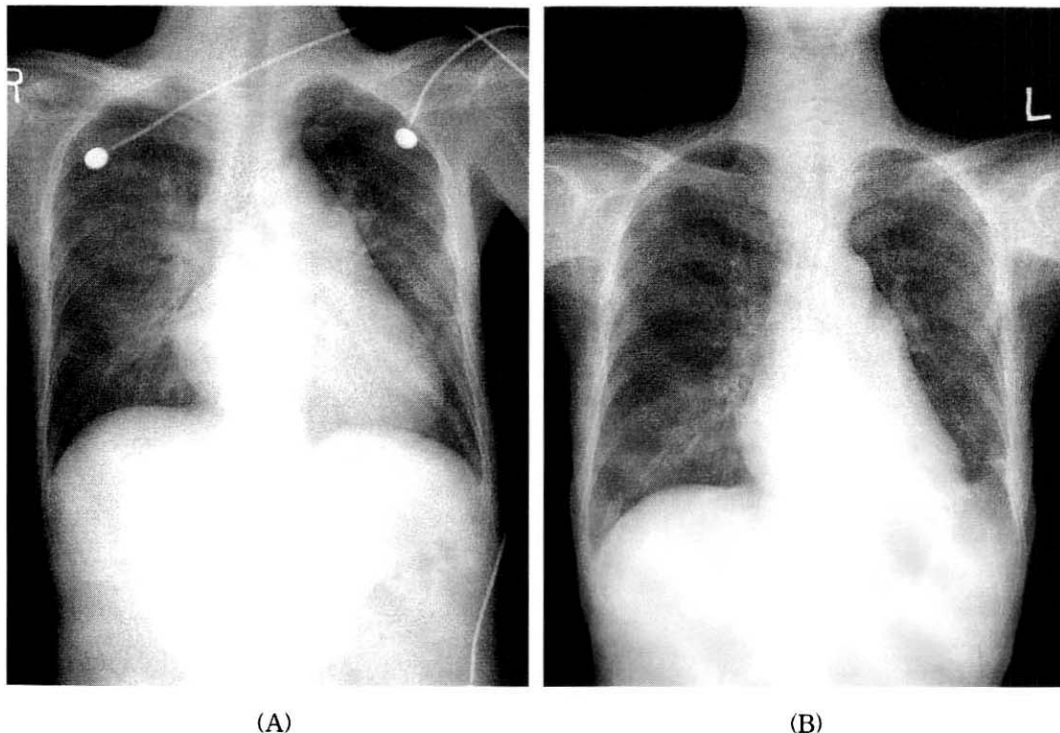


Fig. 1. Chest X-ray 12 days prior to admission(A) and on admission(B). Newly developed upper tracheal narrowing was observed upon admission.

에 의한 세균성 기관염이 보고 된 예가 있다.²⁻⁴ 저자들은 최근에 당뇨를 가진 성인에서 기관내삽관과 스테로이드 사용 후 발생한 세균성 기관염 1예를 경험하였기에 기관내삽관시 무균적 조작의 필요성을 제안하며 이를 보고한다.

증 례

환 자 : 오○순, 여자, 47세

주 소 : 호흡곤란

현병력 : 내원 12일전 발생한 의식저하를 주소로 본원 응급실에 내원한 환자로 내원 당시 저혈당성 쇼크, 갑상선중독증, 심실 박동수 200회를 보이는 심방세동과 폐렴으로 기관내삽관을 시행한 후 병실이 없어 외부 병원으로 전원되었다. 외부 병원

중환자실에서 기계환기를 시행하면서 히드로코르티손 100mg을 8시간 간격으로 사용하다가 프레드니솔론 40mg으로 바꾸어 사용하였고, 항균제(ceftazidime, aminoglycoside)및 항갑상선약제를 사용하면서 치료하다가 내원 3일전 발관을 시행하였다. 발관직후 호흡곤란과 흡기성 천명이 발생하였으며 치료 후에도 증상의 호전이 없어 본원으로 다시 전원되었다.

과거력 : 5년 전 당뇨와 갑상선기능항진증을 진단 받았고 외부병원에서 투약하다가 3개월 전부터 자의로 항갑상선약제의 투여를 중단하였다.

가족력 : 특이 소견 없음

진찰 소견 : 입원 당시 혈압 120/70 mmHg, 맥박수 분당 80회, 호흡수 분당 24회였으며 체온은 36.8°C이었고 급성 병색을 보였다. 두경부 관찰상

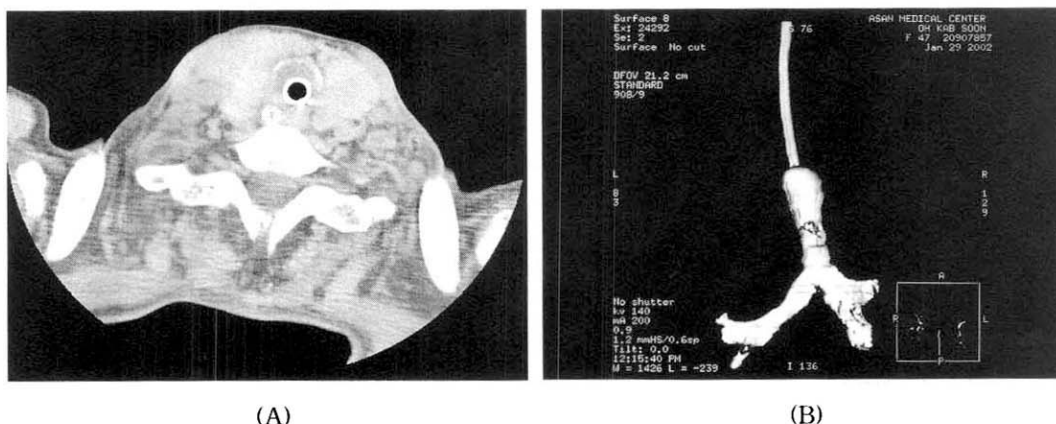


Fig. 2. Chest CT. A. Severe narrowing of the trachea was observed. The tracheal lumen was filled with an exudate and the tracheal cartilage was enhanced due to inflammation. B. The three-dimensional reconstruction shows a diffuse narrowing of the upper trachea

안구 돌출 소견이 보였으며 미만성의 갑상선 종대가 관찰되었다. 흉부에서는 양측 폐야에서 흡기성 천명음과 경도의 흡기성 수포음이 청진되었다.

검사실 소견 : 외부 병원에서 시행한 심초음파상에서는 비판막성 심방세동의 소견이 있으면서 좌심실 구출율은 50%였다. 객담 검사상 녹농균이 배양되었고 ceftazidime에 감수성을 보였다. 본원 내원 당시 시행한 말초혈액 검사상 혈색소 10.8 mg/dl, 백혈구 $6,400/\text{mm}^3$, 혈소판 $140,000/\text{mm}^3$ 이었고 혈청 생화학 검사와 소변 검사는 정상 소견이었으며 심전도는 정상동율동 소견을 보였다.

동맥혈 가스 검사는 실내공기 흡입상태에서 pH 7.498, PaCO_2 36.1 mmHg, PaO_2 94.1 mmHg, HCO_3^- 28.3 mEq/L 였으며 SaO_2 98% 이었다. 갑상선기능 검사상 TSH는 0.05 uU/mL(normal: 0.4-5)이하 였고 Free T4는 3.4 ng/dL(normal: 0.8-1.9)이었다. 갑상선 자가 항체인Anti-thyroglobulin antibody는 1,310 u/mL (normal: 0-100), TSH receptor antibody는62.6%(normal: -15< <15)이었다.

방사선 소견 : 단순 흉부 방사선 검사(Fig. 1)상 심비대, 폐부종, 우측 폐 하엽에 폐렴성 침윤 양상과 함께 기관의 협착 소견이 관찰되었다.

입원 후 임상경과 : Ceftazidime, 텍사메타손을 투여하면서 흡입형 에피네프린의 흡입을 시작하였고 내원 2일째 환자의 호흡곤란이 점차 심해지는 양상을 보여 기관내삽관을 시행하였다. 당시 내경 6 French 관을 삽입하였으며 후두경으로 관찰되는 범위 내에서는 특별한 이상소견은 보이지 않았다. 내원 3일째 시행된 삼차원 흉부 전산화 단층 촬영(Fig. 2)에서 윤상연골 하방으로 4 Cm에 걸쳐 기관의 심한 미만성 협착 소견이 관찰되었다. 객담 검사상 MRSA(*Methicillin Resistant Staphylococcus Aureus*)와 *Acinetobacter baumannii*가 배양되었다. 내원 6일째 기관지 절개 수술을 시행하였으며, 수술 소견상 기관 연골의 괴사성 변화와 기관 내강 내에 농이 막성으로 퍼져 있는 소견이 관찰되었다. 괴사된 기관연골에서 조직검사와 세균 배양검사를 시행하였고 항균제를 vancomycin과 imipenem으로 바꾸어 투여를 시작하였다. 조직 검사 상 급성 염증의 소견은 있었으나 육아종 등의 소견은 보이지 않았다. 기관조직에서 시행된 세균 검사 상 녹농균이 배양되었고 기관 흡입 배양검사(tracheal aspirate culture)에서 MRSA와 녹농균이 배양되어 imipenem을 ceftazidime으로 바꾸어

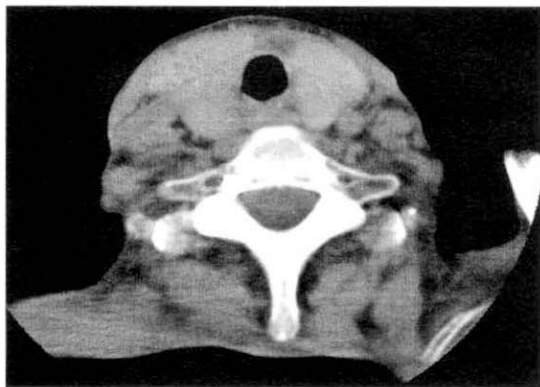


Fig. 3. Follow up chest CT. The tracheal narrowing was still observed with an improvement in the previous exudate and tracheal inflammation.

투여하였다. 내원 25일째 시행한 경부 컴퓨터 전산화 단층 촬영에서 기관 협착은 많이 호전된 소견을 보였으며(Fig. 3) 내원 30일째 시행한 기관지 내시경상 염증은 많이 호전되었다. 이후 환자는 기관절개술이 되어 있는 상태로 퇴원하여 외래에서 경과 관찰 중이며 환자의 전신상태가 더 호전된 후에 기관의 절개 및 단단문합술을 시행할 예정이다.

고 찰

기도는 정상적으로는 세균이 존재하지 않는 부위지만 기관내삽관을 시행시 무균적 조작에 대해서는 크게 강조되지 않았다. 그러나 기관내관을 가진 환자의 경우 장내 그람 음성균과 녹농균, *Acinetobacter*, 포도상구균이 당질층(glycocalyx)을 생산하여 기관 내 튜브의 벽과 호흡기에 흡착되며 이로 인해 호흡기 감염이 발생하는 것으로 생각되어 왔다¹. 스테로이드 사용이 성인의 세균성 기관염 발생에 어느정도 관여할지는 알수 없으나 Colt의 첫 증례²에서도 전신형 스테로이드를 사용하고 있었으므로 스테로이드 사용이 위험인자로 작용할

가능성이 있을 것으로 사료된다.

Jones등은 크룹과 상기도염의 공통적인 임상적 특징을 가지는 소아 기도에 발생하는 감염성 질환을 세균성 기관염으로 정의한 이후⁵. Eckel등은 1) 흡기성 혹은 흡기와 호시시 천명음과 호흡곤란이 있고 2) 내시경 상에서 성문하 점막부종과 화농성 기관분비물이 있으며 3) 성문상 혹은 인두후방의 염증이 없으면서 4) 이물질의 흡인이나 후두기관지 기형이 없는 경우로 진단기준을 정하였다⁷. 이후 여러 증례가 소아에서 보고되었지만 성인에서는 거의 보고되지 않았다.

문헌상의 2증례와 본 증례 모두에서 호흡곤란을 호소하였고 기관내삽관과 연관성이 없었던 한 증례에서는 늦쇠양 기침이 있었다. 기관내삽관후 발생한 세균성 기관염인 본 증례와 Colt등의 증례에서는 발관후 수시간 이내에 호흡곤란과 흡기성 천명음이 들렸다²³.

병리학적으로는 심한 상피의 탈락을 동반하고 많은 양의 점액농성 분비물을 가진 후두기관염의 소견을 보이며 본 증례에서 단순흡부 사진상 기관 협착이 의심된 것처럼 방사선 촬영은 세균성 기관염의 진단에 도움이 된다⁸.

세균성 기관염은 바이러스성 크룹이나 발관후 발생하는 후두기관부종과는 다르게 흡입형 에피네프린과 스테로이드에 반응하지 않는다^{6,8}. 기도를 확보한 후 빈번한 기관 흡인과 항균제의 사용이 원칙인데 필요에 따라서는 기계환기가 필요할 수 있다. 기도의 확보를 위하여 기관 절개술도 요구될 수 있고 기관내삽관 혹은 기관 절개술 후에 기도 분비물을 적절히 제거하는 것이 예후에 가장 중요하다⁸.

요 약

흔히 응급상황에서 이루어지는 기관내삽관의 경우 무균적 조작의 중요성이 간과되어왔다. 특히 발관

후 발생하는 흡기성 천명음이 있을 때 먼저 발관 후 기관부종이나 기관협착을 고려하게 되고 세균성 기관염은 성인에서 보고된 예가 드물므로 간과되기가 쉽다. 그러나 저자들은 스테로이드 사용과 기관내삽관후 발생한 세균성 기관염을 경험하였으며 기관협착에 연관된 여러가지 후유증들을 고려할 때 기관내삽관시 무균적 조작이 필요할 것으로 사료되었다.

참 고 문 헌

1. Florete OG, Kirby RR. Airway management. Civetta JM, Taylor RW, Kirby RR. Critical care. 3rd ed. Philadelphia-New York : Lippincott-Raven ;1997. p. 757-76
2. Colt HG, Morris JF, Marston BJ, Sewell DL. Necrotizing Tracheitis caused by *Corynebacterium Pseudodiphtheriticum*: Unique Case and review. Rev Infect Dis 1991;13:73-6
3. Strauss R, Mueller A, Wehler M, Neureiter D, Fischer E, Gramatzki M, et al. Pseudomembranous Tracheobronchitis Due to *Bacillus cereus*. CID 2001;33:39-41
4. Tait RC, O'Driscoll BR, Denning DW. Unilateral wheeze caused by pseudomembranous aspergillus tracheobronchitis in the immunocompromised patient. Thorax 1993;48: 1285-7
5. Jones R, Santos JI, Overall JC Jr. Bacterial Tracheitis. JAMA 1979;242:721-6
6. Gallagher PG, Myer CM. An approach to the diagnosis and treatment of membranous laryngotracheobronchitis in infants and children. Pediatr Emerg Care 1991;7:337-42
7. Eckel HE, Widemann B, Damm M, Roth B. Airway endoscopy in the diagnosis and treatment of bacterial tracheitis in children. Int J Pediatr Otorhinolaryngol 1993;27:147-57
8. Donnelly BW, McMillan JA, Weiner LB. Bacterial tracheitis: Report of eight new cases and review. Rev Infect Dis 1990;12: 729-35
9. Donaldson JD, Maltby CC. Bacterial tracheitis in children. J Otolaryngol 1989;18:101-4.