

공동형성 원발성 폐암의 다발성 공동형성 폐전이 1예

경희대학교 의과대학 내과학교실, 방사선과학교실*

정지현, 강홍모, 김장하, 이병호, 소정은,
이승준, 최천웅, 유지홍, 성동욱

=Abstract=

A Case of Cavitory Pulmonary Metastases of Primary Cavitory Lung Cancer

Ji Heon Jung, M.D., Hong Mo Kang, M.D., Jang Ha Kim, M.D.,
Byung-Ho Lee, M.D., Joung-Eun Soh, M.D., Seung-Joon Lee, M.D.,
Cheon Ung Choi, M.D., Jee Hong Yoo, M.D., Dong Wook Sung, M.D.

Department of Internal Medicine, and Radiology*, Kyunghee University, Seoul, Korea

Many disorders and abnormalities are accompanied by cavitory lesion of the lung and one of the most common causes of cavitory lung disease are primary and metastatic lung neoplasms. but cavitory formation of primary lung cancer is not frequent and cavitory or cystic pulmonary metastases of this is also rare.

We report a case of cavitory pulmonary metastases of primary lung cancer proven by bronchoscopic biopsy and chest CT. The patient was 60 year-old heavy smoker who had no known underlying lung diseases 7 years ago and complained chronic cough. The chest CT showed primary lung cancer in right low lobe with multiple cavitory or cystic metastases in both lungs and multiple lymphatic metastases. (Tuberculosis and Respiratory Diseases 2002, 53:319-324)

Key word : Primary cavitory lung cancer, Cavitory pulmonary metastases.

서 론

폐의 단일성 혹은 다발성 공동형성은 많은 질환에서 나타날 수 있는데 가장 흔한 질환들중 하나가

원발성 또는 전이성 폐암에서 기인한 것이지만¹, 원발성 폐암의 공동형성은 비교적 흔한 소견은 아니며, 또한 이것의 다발성 공동 또는 낭성으로의 폐전이는 드문 소견으로 알려져 있다². 저자들은

Address for correspondence :

Hong Mo Kang, M.D.

Department of internal medicine, Kyunghee University, Seoul, Korea

1# Hoiki-Dong, Dongdaemoon-ku, Seoul, Korea

Phone : 02-968-8191 Fax : 02-968-1848 E-mail : kumcim@chollian.net

과거에 폐질환이 없었던 자에서 만성 기침을 주소로 내원한 흡연력이 있는 60세 남자가 흉부 방사선사진상 다발성 공동을 보여 기관지내시경하 생검과 흉부 전산화 단층촬영을 통해 확진한 원발성 폐암의 다발성 공동형성 폐전을 경험하였기에 문헌고찰과 함께 보고하고자 한다.

증 례

환 자 : 김○○, 남자, 60세

주 소 : 1년전부터 시작된 기침

현병력 : 1년전부터 간헐적으로 기침이 있어 왔으나 별다른 치료없이 지내다가 증상의 호전 없고 최근 한달 사이에 5kg의 체중감소가 있어 개인의 원서 검사한 흉부 방사선사진상 폐에 다발성 공동 병변이 보여 정밀진단을 위해 본원 내과 외래를 통해 입원하였다.

과거력 : 5년전부터 당뇨병진단 받고 경구혈당 강하제(glibenclamide 1T) 복용하고 있었으며, 30년 전 폐결핵 진단받고서 일년간 결핵약 복용후 완치된 경력 있었고 7년전 흉통으로 본원에 입원하여 자발성 식도 내벽 파열로 진단되어 봉합술 시행받은 경력과 우측 대퇴골두 허혈성 괴사로 골이식술 받은 경력 있었다.

가족력 : 특이사항 없음.

사회력 및 투약력 : 특이사항 없음.

개인력 : 40년 동안 하루 1갑 정도의 흡연력과 매일 소주1병씩 마셔온 경력 있었다.

진찰 소견 : 내원 당시 혈압은 110/80mmHg, 호흡수는 분당 20회, 맥박은 분당 96회, 체온은 36.3℃였다. 의식은 명료하였으며 급성병색은 보이지 않았으며 흉부 청진상 우하폐엽에서 호흡음이 감소된 소견 보였고 수포음이나 천명은 청진되지 않았다. 심음은 규칙적이었으며, 심잡음이나 분마음은 없었다. 경부 림프절 비대는 없었고, 복부 촉진상 압통도 없었고 간이나 비장도 촉진되지 않았다. 사

지 및 신경학적 검사에서 특이소견은 없었다.

검사실 소견 : 혈색소는 15.1g/dL, 헤마토크릿 41.7%, 백혈구수는 16800/mm³(호중구 64.3%, 림프구 20.5%, 단핵구 11.6%), 혈소판수 371,000/mm³, 적혈구 침강속도는 시간당 17mm였다. 생화학 검사상 알칼리성 포스파타제 164U/L, G-GT 255U/L로 증가된 소견 보였는데 이것은 만성 알코올 섭취로 인한 것으로 생각되며, 혈청칼슘은 11.5 mg/dL로 증가된 소견이었고, 뇨 검사상 적혈구, 백혈구, 뇨 단백, 뇨침사등은 모두 음성이었다. 대기중에서 시행한 동맥혈가스분석결과 pH7.41, 이산화탄소 분압 41.7mmHg, 산소분압 73.4mmHg, 중탄산염 26.4 mmol/L, 산소포화도 95%였다. 세차례 시행한 객담 도말 및 배양검사에서 결핵균은 검출되지 않았고, 객담 세포진 검사에서도 음성이었다.

방사선 소견 : 단순 흉부 X-선상 우하엽에 비교적 큰 공동성병변이 관찰되고 있으며 양쪽 폐 전반에 얇은 벽을 지니는 다수의 공동들이 관찰되었다 (Fig. 1). 7년전 흉통의 감별을 위해 촬영한 전산화

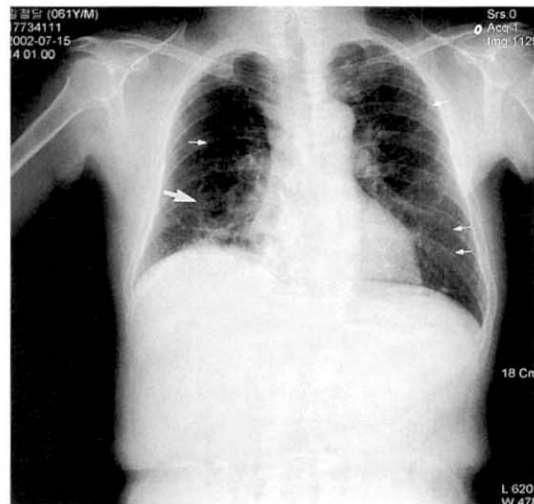


Fig. 1. Chest PA shows large cavitary lesion at right low lobe (large arrow) and multiple cavitary lesions on both lung field (small arrows).

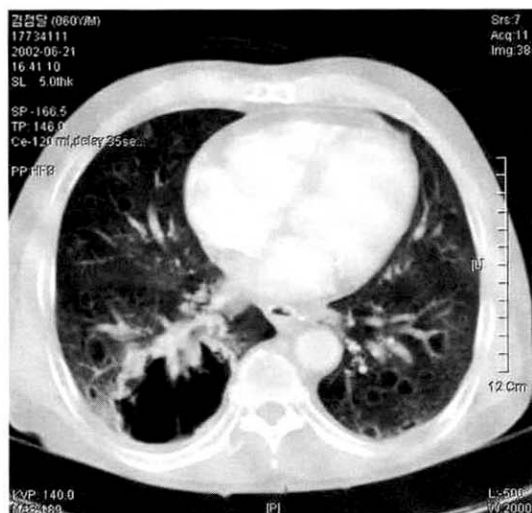


Fig. 2A. CT scan shows cavitary mass on right low lobe and multiple variably sized thin-walled cysts and nodules is scattered in both lungs.

단층 촬영상 정상적인 폐소견을 보이는 반면에(Fig. 2-C) 추적 검사상 우하엽에 크기가 $75 \times 60\text{mm}$ 로 측정되며 불규칙적이고 최대 1.2cm까지 측정되는 비후된 벽을 가지는 공동화 종괴가 존재하고 이 종괴 주위로 작은 낭종과 결절이 모여있는 소견이었고, 양쪽 폐에는 다양한 크기를 지니는 낭종과 결절들이 산재되어 있으며(Fig. 2-A), 우측폐문, 액와, 식도주변 림프절이 커져있는 소견이었다.

기관지 내시경 소견 : 좌측 기관지 내시경 소견은 정상이었으며, 우하엽 기저절 입구에서 점막 부종으로 인한 기형 및 협착소견이 보였다(Fig. 2-B).

진단 및 임상경과 : 기관지경 생검 및 기관지경 세척 검사에서 우하엽에서는 편평상피세포암으로 진단되어 항암제 투약을 시작한 후 현재 외래 추적중이며 항암제 투여후 2개월이 지난 현재 전신 상태는 양호한 편이며 최근 촬영한 흉부 전산화 단층촬영상 우하엽의 공동성 종괴는 크기 및 침윤이 호전되었고 벽의 두께도 얇아진 모습이 관찰되며, 양쪽 폐의 공동 혹은 낭성 전이 병변은

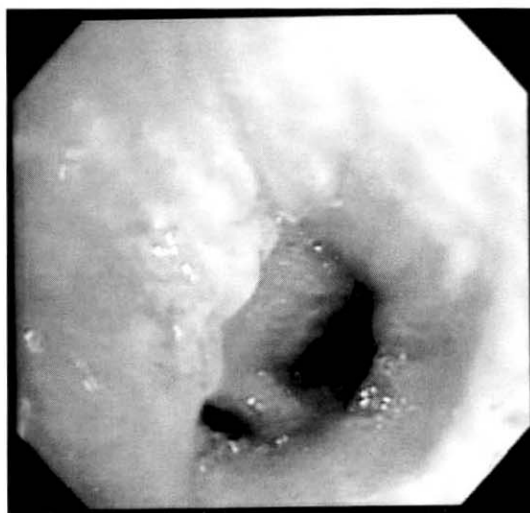

Fig. 2B. Bronchoscopic finding shows stenotic change due to mucosal swelling in right low lobe.

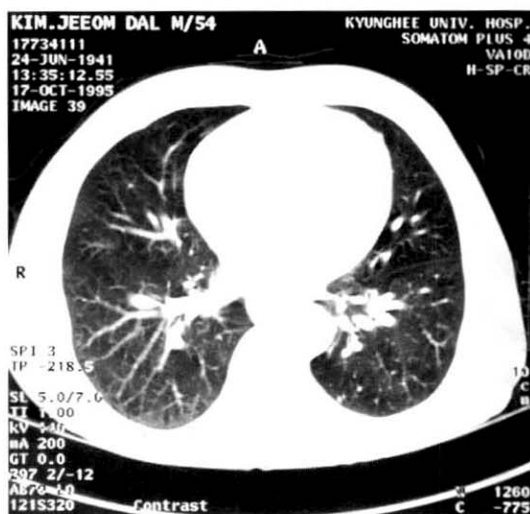


Fig. 2C. Chest CT on October, 1995 shows no mass or cavitary lesion in the same area.

일부 새로운 병변이 생겼지만 기존 병변의 수와 크기 및 벽의 두께가 줄어든 호전된 양상이었다(Fig. 3).

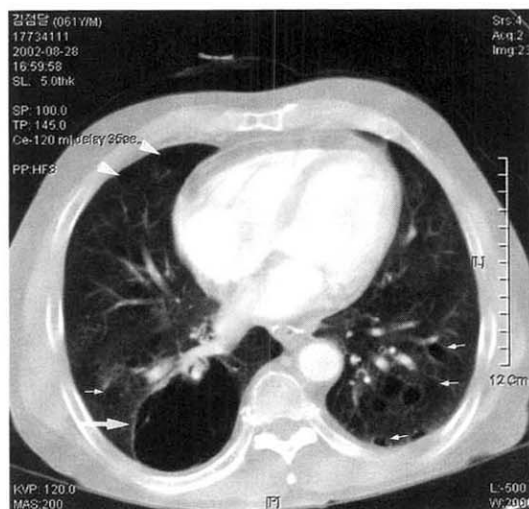


Fig. 3. Follow-up the same slice of CT scan after two months shows improved primary cavitory lung cancer on right low lobe (large arrow) and some cavitory or cystic metastases (small arrows), but shows also new lesions of cavitory metastases (arrow heads).

고 찰

공동성 병변이란 폐실질에 공기, 체액, 고형 물질 등을 포함하고 있으며 주위의 벽은 적어도 1mm 이상의 두께를 지니며 보통 불규칙적인 음영을 지닌 공간을 가지는 경우를 말한다. 이 정의에 의하면 1mm 이하의 벽을 지니는 기관지 낭종, 폐기종성 낭포(bullae), 포충낭(hydatid cysts) 등은 제외된다¹. 방사선학적으로 공동성 소견을 주로 보일 경우 감별해야 될 질환으로는 폐기종, 낭종성 기관지 확장증, 폐결핵, 진균 감염증, 특발성 폐섬유화증, 폐의 림프관폐활근증, 랑게르한스 조직구증, 낭종성 전이, 베게너 육아종증, 유육종증, 뉴모시스티스 카리니 폐렴, 폐 기생충증, 폐혈성 폐색전증 등이 있다^{1,3}. Clement 등은¹ 방사선적 소견으로 크게 독립

성 공동성 병변(단일 혹은 다발성), 섬유성결절을 지니는 폐질환(fibronodular pulmonary disease)에서의 공동성 병변, 그리고 폐경화를 동반한 공동성 병변으로 크게 나누고, 독립성(폐섬유화, 무기폐, 폐렴 등이 동반되지 않은 경우) 공동성 병변을 일으킬 수 있는 질환으로는 원발성 폐암, 전이성 암, 류마티드 결절, 베게너 육아종증 등에서 생길 수 있다고 하였고, 섬유성결절을 지니는 공동성 병변의 원인으로는 규폐증, 결핵, 유육종증 등에서, 폐경화를 동반하는 공동성 병변은 아스페르길루스증, 낭종성 기관지 확장증, 폐농양, 림프종, 괴사성 폐경색증 등이 원인일 수 있다고 하였다. 본 환자에서는 60세, 흡연력, 뚜렷한 감염의 증상이 없고, 단순 흉부 방사선에서 다발성 공동의 형성이 관찰되며 현저한 체중감소 소견이 있어 폐암의 가능성을 의심하였다. 단순 흉부 사진상 악성 공동성 폐종괴를 의심할 수 있는 소견으로는 양성인 경우보다 공동벽의 두께가 더 두꺼우며 내외벽의 결절상태가 심하고 공동의 위치가 편위(eccentric)되거나 공동의 수가 다발성인 것으로 알려져 있으나, 실제로는 감별진단이 그다지 용이하지 않다. 공동벽의 두께가 양성과 악성을 구별하는데 중요하다는 보고는 여러차례 있었는데 Woodring 등은⁴ 65개의 고립성 공동의 단순촬영소견을 분석하여, 벽두께가 4mm 이하이면 양성인 92%이고, 5-15mm 사이면 양성인 50% 정도이고, 16mm 이상이면 95%가 악성이라고 보고하였다. 또한 내외벽의 결절상태가 불규칙한 것은 암조각이 공동내로 돌출하는 크기가 다양하거나 괴사가 불규칙하게 생기는 특성이 있다고 알려져 있다⁴. 원발성 폐암에서 공동형성의 발현 빈도는 Tagashima 등이^{5,6} 96예에서 8.3%, Chadhuri 등은 632예에서 100예를 보고하였고 대체적으로는 2-16%로 알려져 있다. 이중 대부분은 편평 상피세포암(82%)에 의한 경우이고, 다음이 선암이 4%, 세기관지 폐포세포암은 약 3%에서 발생한다고 보고 되었으며 특이하게 소세포암은 공동

을 거의 형성하지 않는 것으로 알려져 있다. 가장 흔한 편평상피세포암은 보통 성장이 느리며 공동을 형성할 경우 공동벽은 보통 두꺼우며 불규칙적이고 0.5cm에서 3cm정도이고 드물게 광범위한 괴사를 일으키는 경우 얇은 벽을 형성할 수도 있다고 알려져 있다⁷. 공동을 형성하는 부위는 주로 좌상엽의 폐첨, 후분절 및 좌하엽의 상분절이라고 알려져 있다. 폐암에서 공동을 형성하는 경우 예후는 불량한데 이것은 여러형태로의 전이가 더 흔하다고 알려져 있기 때문인데 이것은 혈관을 침입하고 전이되는 경우가 공동을 형성하지 않은 경우보다 많기 때문이라는 보고가 있다⁸. 편평 상피세포암에서 공동형성이 잘 일어나는 이유로는, 정상상피세포에서와 같이 각화층의 탈락이 일어나기 쉽기 때문이라는 학설과, 혈액공급에 비해 종양의 성장속도가 빨라서 종양의 중심부에서 허혈성 괴사가 일어나기 쉽기 때문이라는 학설이 있다⁹. 공동형성으로 보이는 폐암의 흉부 전산화 단층촬영상 특징적인 소견으로는 폐의 주변부와 하엽에 호발하며 다양한 단계의 공동 및 결절이 보일 수 있으며, 간혹 기흉, 늑막 삼출, 심낭 삼출을 동반할 수 있으며 특이적으로 영양혈관후부(feeding vessel sign)가 관찰될 수 있는데 이것은 패혈성 색전 또는 폐 혈관염에서 보이는 소견과 유사하다^{2,10}. 한편 Julie Crow등은¹¹ 악성암으로 사망한 56명을 대상으로 부검을 통하여 폐전이의 정도와 특성들을 보고하였는데 약 30%(20명)정도에서 폐전이가 확인되었고 이중 19명에서 방사선학적으로 폐전이를 확인할 수 있었는데 방사선학적으로는 11명에서 전형적으로 다양한 크기의 경계가 분명한 결절로 보였고 그 외는 울퉁불퉁한 경계(hairy margins), 별형태(star configuration) 또는 기관지폐렴 혹은 경색에서 보이는 병변처럼 관찰되었다. 또한 원발성 폐암으로 사망한 환자를 대상으로 부검한 또다른 연구에서는 다른 부위의 폐전이는 7-60%라고 보고하였다¹². 방사선학적으로 폐 종양이 발견되었을

때 폐전이가 함께 발견되는 일은 흔하지가 않으며 이 경우 대개 다발성 결절의 형태로 나타나며 공동의 형성의 드문 것으로 알려져 있다¹³. 한편 폐로의 전이암인 경우에는 대부분 폐의 바깥쪽에 위치하게 되고, 전형적으로는 흉막하에 위치하게 되고, 보통 2cm이하의 크기를 지니며 부드럽고 등근 음영을 지니고 있고 다발성인 경우가 많은데 공동성 전이는 원발성 폐암보다는 드물어 5%미만으로 알려져 있다^{1,14}. 공동성 전이의 대부분은 원발성 편평상피세포암으로부터 기인하고, 특히 두경부암, 자궁경부암, 방광암으로부터의 전이가 잘 이루어지며, 드물게 위장관으로부터의 원발성 선암으로부터의 전이도 보고되었고, 또한 외흉부 육종으로부터의 전이도 알려져 있다^{2,14}. 폐전이에서 악성 낭종 혹은 공동의 발달 기전은 크게 세가지로 알려져 있는데 첫째, 괴사성 물질의 안쪽으로의 유출에 의한 결절성 종양의 공동 형성, 둘째, 이전의 양성 bulla의 벽으로 악성 세포의 침입, 셋째, 작은 기도의 낭성 확장으로 형성된 공기낭의 벽으로 악성 세포의 침입을 들 수 있다. 한편 공동 혹은 낭성 폐전이의 개념은 구별없이 사용되기도 하지만 공동형성의 폐전이(cavitory pulmonary metastasis)는 우선 고형 종괴를 형성한 뒤 안쪽의 괴사성 물질의 유출로 인해 형성된 공기를 포함한(air-filled) 공동을 형성하게 되고 따라서 방사선학적으로 병변은 두꺼우며 불규칙적인 벽을 지니며 다양한 단계의 공동을 보이게 되고 낭성 폐전이(cystic pulmonary metastasis)는 결절성 병변의 유무와는 상관없이 얇은 벽을 지니면서 낭포(bulla)와 비슷한 병변을 지니게 되는데¹⁵, 본 환자에서는 임상적으로 감염 및 만성 폐질환의 특이 소견이 없으며 원발성 폐암이 확진된 상황에서 양쪽 폐 전반에 다수의 다양한 크기의 얇거나 비교적 두꺼운 벽을 지니는 공동성 혹은 낭종성 병변과 많은 수의 작은 결절들이 관찰되고 항암제 투여 후 병변의 크기 및 벽의 두께가 줄어든 양상이어서 원발성 폐암의 낭종성 혹은

공동성 폐전으로 결론 지었다.

요 약

저자들은 장기간의 흡연력이 있는 60세 남성흡연자에서, 방사선소견상 다발성의 공동을 지니는 병변을 보여 흉부 전산화 단층촬영과 기관지 내시경을 통해 큰 공동을 형성한 원발성 폐암의 다발성 공동 형성 전이로 확진한 1예를 경험하였기에 문헌고찰과 함께 보고하였다.

참 고 문 헌

1. Clement W, Ronald B. Cavitory lung disease. Postgrad. M. 1992;91:313-31.
2. Lee KH, Lee JS, David AL, Song KS, Lim TH. The Radiologic Differential Diagnosis of Diffuse Lung Diseases Characterized by Multiple Cysts or Cavities. J Comput Assist Tomogr 2002;26:5-12.
3. Edward AN, George K. A 20-Year-Old Mexican immigrant with Recurrent Hemoptysis and a Pulmonary Cavitory Lesion. NEJM 1994;330:1516-22.
4. 최형식, 최규옥, 이종두, 최순섭. 전산화단층촬영술을 이용한 공동성 폐종괴의 감별진단. 대한 방사선의학회지 1990;26:1164-69.
5. Takashima S, Morimoto S, Ikezoe J, Arisawa J, Hamada S, Kozuka T. Cavitory malignant neoplasm in the lung. Rincho Hoshasen 1989;34:45-50.
6. Wolpowitz A. Cavitation of pulmonary metastases. S Afr Med J 1975;49:157.
7. Edward F. Imaging Bronchogenic Carcinoma. Chest 2000;117:90S-95S.
8. Chaudhuri MR. Primary pulmonary cavitating carcinomas. Thorax 1973;28:354-66.
9. 최동철, 권오정, 한성구, 심영수, 김건열, 한용철. 공동성 폐병변. 결핵 및 호흡기질환 1990;37:123-7.
10. 최상희, 이기남, 손석현, 남경진, 박병호, 정덕환. 전이성 폐암의 고해상도 전산화 단층촬영 소견. 대한 방사선의학회지 1993;29:981-6.
11. Julie C, Gerard S, Louis K. Pulmonary metastasis: a pathologic and radiologic study. Cancer 1981;47:2595-602.
12. Gonzalez JC, Garcia BR. Pulmonary tumor emboli and cor-pulmonale in primary carcinoma of lung. Cancer. 1976;38:2105.
13. John HW. Unusual Radiographic Manifestations of Lung Cancer. Radiol Clin North Am 1990;28:599-604.
14. David PN. High-Resolution Computed Tomography of Cystic Lung Disease. Semin Roentgenol 1991;26:151-74.
15. Hasegawa S. Pulmonary cysts as the sole metastatic manifestation of soft tissue sarcoma: case report and consideration of the pathogenesis. Chest 1999;116(1):263-5.