

기관지동맥 색전술후 발생한 피질맹 1례

전남대학교 의과대학 내과학교실¹, 진단방사선과학교실², 의과학 연구소³

오인재¹, 김규식¹, 김수옥¹, 이연경¹, 주진영¹, 조계중¹, 박경화¹,
고영춘¹, 임성철^{1,3}, 김영철^{1,3}, 박경옥^{1,3}, 윤웅^{2,3}, 김재규^{2,3}

=Abstract=

Transient Cortical Blindness : A Rare Complication of Bronchial Artery Embolization

In-Jae Oh, M.D.¹, Kyu-Sik Kim, M.D.¹, Soo-Ok Kim, M.D.¹,
Yeon-Kyung Lee, M.D.¹, Jin-Young Ju, M.D.¹, Gye-Jung Cho, M.D.¹,
Kyung-Hwa Park, M.D.¹, Young-Choon Ko, M.D.¹, Sung-Chul Lim, M.D.^{1,3},
Young-Chul Kim, M.D.^{1,3}, Kyung-Ok Park, M.D.^{1,3},
Woong Yoon, M.D.^{2,3}, Jae-Kyu Kim, M.D.^{2,3}

*Department of Internal Medicine¹ and Diagnostic Radiology², Chonnam National University,
Medical School, Research Institute of Medical Sciences³, Gwangju, Korea*

Bronchial artery embolization (BAE) is a well accepted and effective treatment for massive and recurrent hemoptysis. However, several complications of BAE have been reported.

Cortical blindness is defined as a loss of vision caused by bilateral occipital lobe lesions with normal pupillary light reflexes and a normal fundus. The reported incidence of transient cortical blindness (TCB) after cerebrovertebral angiography is approximately 1%. Two cases of TCB after BAE were found from a Medline search. Here, we report another case of TCB who was treated with BAE for a massive hemoptysis. (*Tuberculosis and Respiratory Diseases* 2002, 53:209-215)

Key words : Bronchial artery embolization, Transient cortical blindness.

Address for correspondence :

Young-Chul Kim, M.D.

Department of Internal Medicine, Chonnam National University,

8 Hak-dong, dong-gu, Gwangju, 501-757, Korea

Tel : 062-220-6573 Fax : 062-225-8578 E-mail : kyc0923@jnu.ac.kr

서 론

다양한 호흡기질환에 의한 중증객혈은 즉시 조절되지 않으면 생명을 위협할 수 있어서 즉각적인 처치가 요구된다. 이러한 중증객혈에 있어서 기관지동맥 색전술은 보존적인 치료나 수술의 적응증이 되지 않는 환자들에게 가장 효과적인 치료로 인정되고 있다¹. 기관지동맥 색전술의 합병증으로는 가장 위험한 합병증인 척추허혈 이외에도 흉통, 연하장애, 기관지식도 누공², 대동맥 괴사, 기관지 괴사³, 허혈성 대장염, 일시적인 시력상실⁴⁻⁷ 등이 드물게 보고되고 있다. 저자들은 심한 객혈을 조절하기 위하여 기관지동맥 색전술을 시행받은 한 환자에서 발생한 일시적 시력상실을 경험하였기에 문헌고찰과 함께 보고한다.

증 례

환 자 : 남자, 64세

주 소 : 중증 객혈

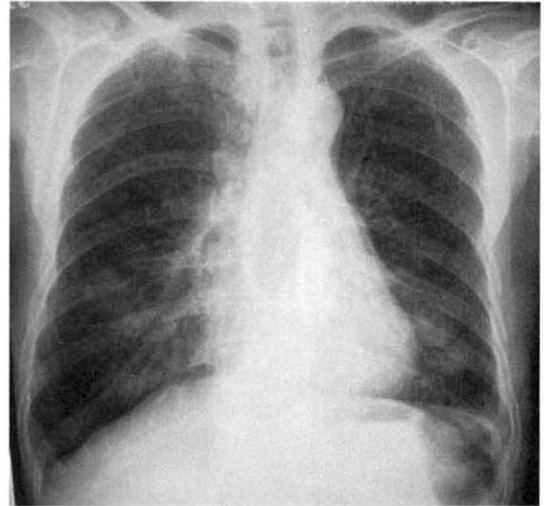
현병력 : 환자는 내원 약 3 년 전부터 노작성 호흡곤란(ATS grade 2), 간헐적인 기침과 소량의 객담이 있었으나 특별한 치료 없이 관찰하던 중 2000년 1월 경 혈성 객담을 보여 타 병원에서 폐결핵으로 진단받은 후 6개월간 항결핵 표준 약물치료를 완료하였다. 그러나 그 후에도 소량(20-30mL/일)의 혈액을 함유한 객담이 계속되었으며 내원 한달 전부터는 양이 점차적으로 증가하다가, 내원 5일 전부터 하루 200mL 정도의 객혈을 보여 본원 응급실로 내원하였다.

과거력 : 제2형 당뇨병으로 인슐린 치료 중이었음

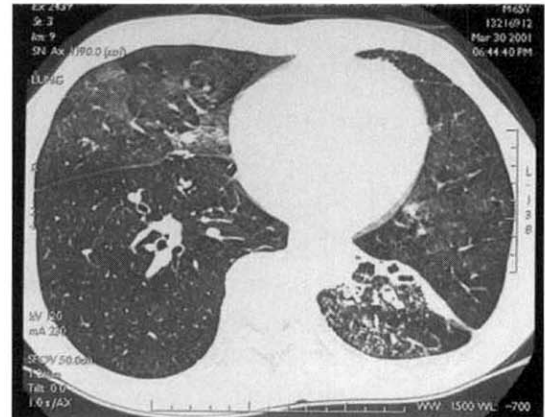가족력 : 특이소견 없음

사회력 : 흡연력은 없었음

신체검사 : 만성병색을 보였으며 혈압 130/90 mmHg, 맥박 90회/분, 체온 36.4℃, 호흡수 22회/분이었다. 결막이 창백하였고, 흉부 청진 소견에서



(A)



(B)

Fig. 1. (A) Plain radiograph shows increased haziness in both lower lung fields. (B) CT of the chest shows bronchiectasis, associated small airway disease, and volume loss of superior segment of left lower lobe.

좌흉부 배부에서 흡기시 수포음이 청진되었다. 복부에서 장기비대는 촉진되지 않았고 피부발진도 관찰되지 않았다.

검사실 소견 : 응급실 내원 당시 말초혈액 검사에서 혈색소 9.6 g/dL, 백혈구 7400/mm³, 혈소판

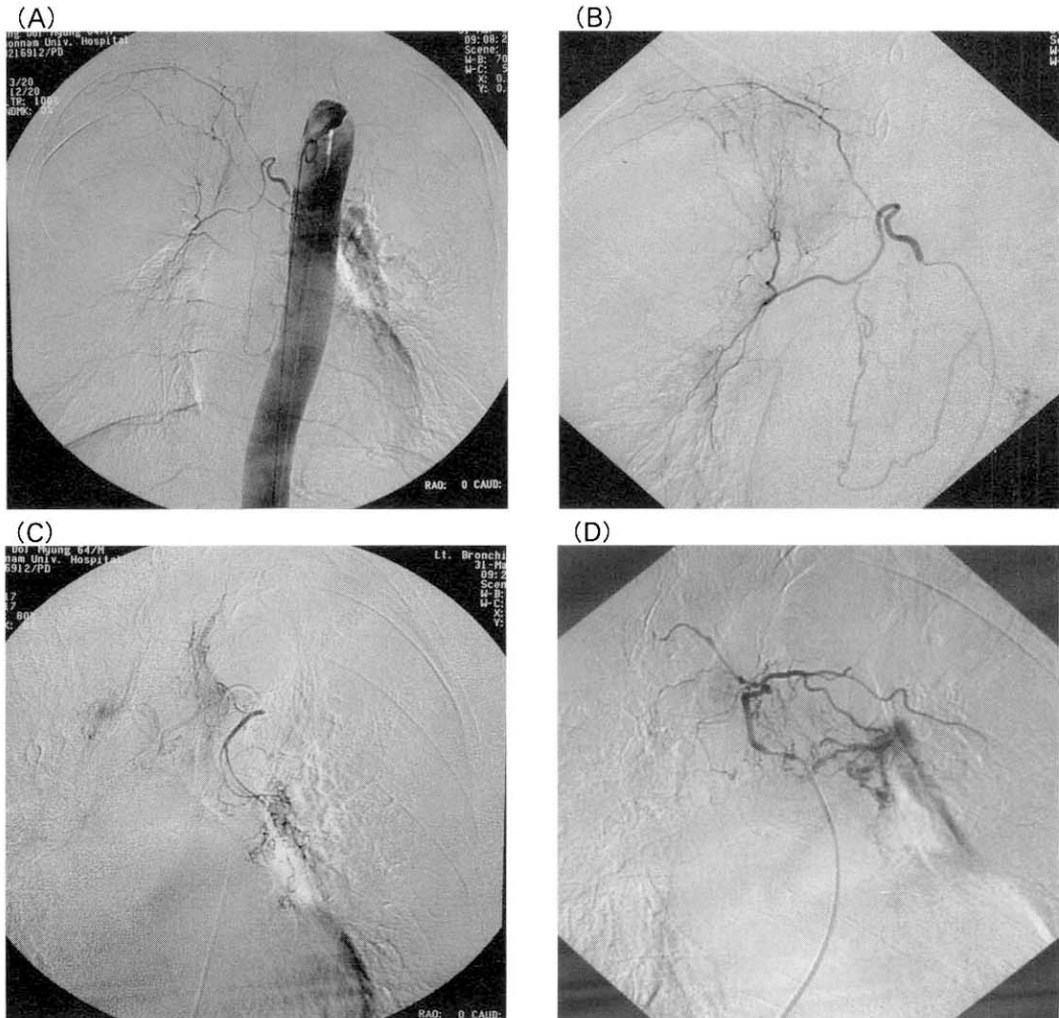


Fig. 2. Thoracic aortogram(A), right bronchial angiogram(B), left bronchial angiogram(C), and left 4th intercostal angiogram(D) show enlarged arteries supplying the hypervascular lesions in left lower lung, and right central lung zones.

274,000/mm³이었으며, 간기능 검사와 신기능 검사 및 혈청 전해질 검사는 정상이었다. 산소를 2 L/분 속도로 투여하면서 시행한 동맥혈 가스 분석 소견은 pH 7.454, pCO₂ 37.2 mmHg, pO₂ 137.2 mmHg, HCO₃⁻ 25.5 mmHg, SaO₂ 98.3 %이었다. 3회 연속 시행한 객담 항산균 도말 검사는 음성이었고, 상해

균 외에 특이하게 동정되는 균은 없었다.

흉부 X-선 검사에서는 양측 폐하야에 폐실질 음영이 증가되어 있었고, 흉부 전산화 단층촬영에서 주로 우중엽과 좌하엽에 객혈에 의한 것으로 생각되는 음영증가 소견과 함께 좌하엽의 상하엽구에 기관지확장증과 폐실질 괴사를 동반한 폐렴 병변

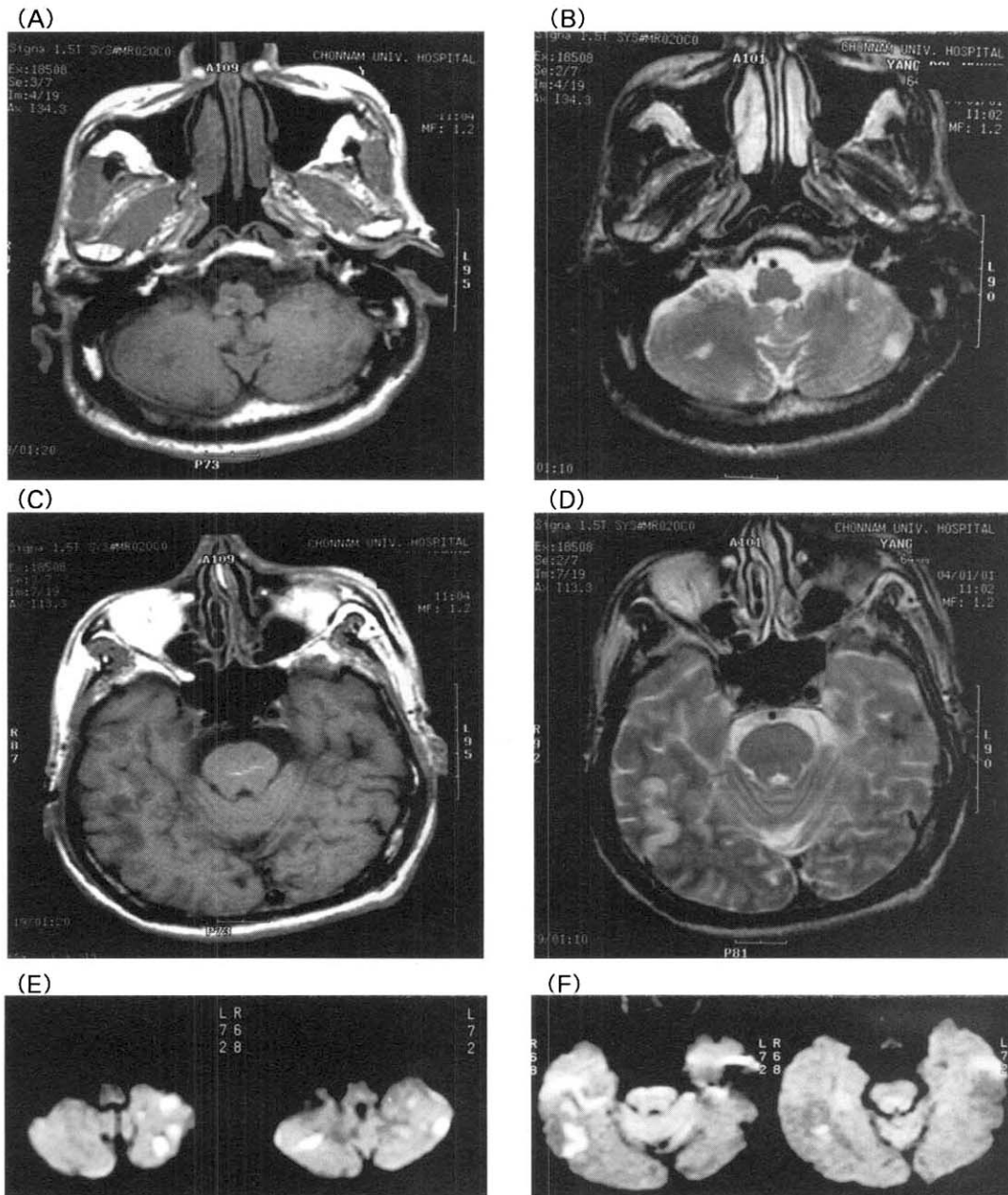


Fig. 3. Brain MRI obtained one day after BAE shows multifocal acute ischemic lesions on both cerebellar hemispheres(A,B,E) and right temporo-occipital lobe(C,D,F). [A,C=T1 weighted images, B,D=T2 weighted images, E,F=diffusion images]

이 관찰되었다(Fig. 1). 이 좌하엽의 상하엽구를 객혈의 주된 원인병소로 생각하고 입원 2일째 기관지동맥 색전술을 시행하였다.

혈관 조영술(Fig. 2)상 우측 늑간기관지동맥, 좌측 4번째 늑간동맥 및 좌측 기관지동맥에서 출혈병소가 발견되었고, 각각의 동맥을 젤폼을 이용해서 성공적으로 색전술을 시행하였다. 그리고 쇄골하동맥에서 기원하는 기관지동맥 유무 확인을 위해 양측 쇄골하동맥을 조영하였으나 특별한 병소는 관찰되지 않았다. 혈관조영술에 사용한 조영제는 Genetics®(태준제약, 서울)이었고, 사용한 총량은 180mL이었다.

경과 : 환자는 기관지동맥 색전술을 마치고 병실로 돌아온지 30분 정도 지나서 두통, 불안감과 경한 호흡곤란을 호소하여 금식으로 인한 저혈당 증세를 의심하였으나 당시 혈당은 230 mg/dL이었다. 산소를 투여하면서 경과를 관찰하고 있던 중 1시간쯤 지나서부터 양안의 시력상실을 호소하였다. 당시 동공의 크기는 정상이었으며 대광반사(light reflex)도 정상적이었다. 망막검사와 망막 혈관촬영상에서는 당뇨병성 망막증만 관찰되었다. 기관지동맥 색전술을 시행한지 24시간이 지나서 촬영한 뇌자기공명 영상에서는 양측 소뇌부위와 우측 측두엽과 후두엽의 경계부위에 색전에 의한 것으로 보이는 급성 뇌허혈 병변이 다수 관찰되었다(Fig. 3).

시력상실에 대한 특별한 조치 없이 보존적 요법으로 관찰하던 중 기관지동맥 색전술 시행 후 9시간이 지나면서부터 시력이 회복되기 시작하여 정상 수준으로 회복되었다. 입원 7일째 50mL의 객혈이 재발되어 좌하엽의 수술적 절제를 권유하였으나 거부하여 대증적인 치료만을 지속하였다. 객혈은 점차로 감소하여 입원 15일째 퇴원하여 현재는 외래에서 추적관찰 중이다.

고 찰

피질맹(cortical blindness)은 시력상실을 보이지만

동공반사도 정상이고 다른 안과적 질환도 가지고 있지 않은 경우를 말하는데, 대부분 뇌의 geniculocalcarine 경로의 손상으로 발생한다⁸. 가장 흔한 원인인자로는 뇌혈관 질환이 있으나 그밖에 저산소혈증, 외상, 심폐정지, 저혈당, 저나트륨혈증, 뇌수막염 등의 상황에서 발생할 수도 있다. 뇌나척추혈관 조영술 후 약 1%에서 피질맹이 발생한다고 보고되었으나, 대동맥조영술, 관상동맥조영술, 척추조영술과 같은 조영제를 쓰는 시술에서도 드물게 발생함이 알려져 있고⁹ 기관지동맥 색전술의 합병증으로 보고된 3개의 문헌^{4,5,7}을 찾을 수 있었다. 진단은 대부분 다른 안과적 질환 없이 동공반사가 정상이라는 임상소견으로 내려지는 경우가 많으나 확진을 위해서는 뇌전산화단층촬영, 뇌자기공명영상등과 함께 visual evoked potential을 이용한다.

기관지동맥 색전술 후 발생하는 시력상실은 크게 두 가지 다른 기전들로 설명이 가능하다. 첫째로는 폐혈관계에 존재하는 우좌 단락에 의하여 색전술에 사용되는 색전 물질들이 전신순환계로 유입되어 발생될 수 있다. 색전술에는 polyvinyl alcohol(PVA) 입자, 젤폼(gelfoam), 알콜 등이 사용되고 있다. 이러한 색전물질들이 전신순환계로 유입되어 원거리에 있는 장기에도 색전을 일으킬 수 있다.

본 증례의 경우 기관지동맥과 폐정맥 또는 기관지동맥과 척추동맥 사이에 단락이 존재하여 색전 물질들이 이 단락을 통해 대뇌의 후두엽의 혈관에 폐색을 일으켜서 시력 상실을 초래하였을 수 있다. 후자인 기관지동맥과 척추동맥 사이에 일어나는 단락은 Hawkins¹⁰에 의해 혈관촬영으로 증명되었는데, 기관지동맥 색전술을 하는 동안 색전 물질들을 다량으로 주입하면 이들이 역류되거나 또는 단락을 통하여 척추동맥을 거쳐 후뇌동맥으로 유입되어 시력 상실이 일어났을 가능성이 있다. 본 증례의 뇌자기공명영상에서 양측 소뇌부위와 우측 측두엽과 후두엽의 경계부위에 색전에 의한 것으

로 보이는 급성 뇌허혈 병변이 다수 관찰되어 우좌단락을 통한 색전성 뇌허혈의 결과로 시력상실이 초래되었을 가능성이 높으나, 혈관 조영에서 기관지동맥과 폐정맥 또는 기관지동맥과 척추동맥 사이의 단락은 관찰되지 않았다.

또 다른 기전으로 혈관 조영을 위해 투여한 조영제가 혈관-뇌 장벽이 비교적 약한 대뇌의 후두엽 부위에 삼투압성 파괴(osmotic disruption)를 초래하거나 또는 조영제에 의한 혈관수축으로 인하여 후두엽에 손상을 일으켰을 가능성도 있다. 고장성 약물을 동맥으로 주입하면 약물이 혈관-뇌 장벽을 통해 들어가는 것이 실험적으로 증명되었다^{11,12}. 조영제는 특히 후두엽 부위에서 더욱 쉽게 혈관-뇌 장벽을 통과하여 들어가서 후두엽 부위가 조영제의 독성에 쉽게 영향을 받는다¹³. 또한 관상동맥 조영 후 일시적인 시력상실을 보였던 증례들의 보고들에 의하면 시력상실 후 즉시 시행한 뇌전산화단층촬영에서 시력에 관여하는 후두엽 부위에서 조영제의 존재를 관찰할 수 있었다고 한다¹⁴. 본 증례에서는 기관지동맥 색전술 후 수 시간 지난 후에야 뇌영상을 확인하였기 때문에 조영제의 존재는 관찰할 수 없었으나, 시력상실이 혈관조영 후 일시적으로 나타났다가 회복되었던 임상양상으로 보아 조영제의 신경독성이 원인일 가능성도 있다.

이러한 조영제에 의한 피질맹의 명확한 예측인자들은 아직 잘 알려지지 않은데, 선행하는 혈관질환이나 투여된 조영제의 양과의 연관성은 관찰되지 않았다¹⁵. 비록 비이온성 조영제가 이온성 조영제보다 독성이 약하다고 하지만 저삼투압성의 용제 또한 이러한 증상을 일으켰다는 보고¹⁶가 있으며 본 증례에서는 비이온성 조영제인 Generics[®]를 사용하였다. 대부분 조영제의 동맥 주사 후 수분에서 수 시간 후(대개 12시간 이내) 발생하고 2-10일 이내에 호전되는 것으로 알려져 있다. 본 증례에서는 두통 및 양측 시력 상실의 증상들이 기관지동

맥 색전술 후 30분에서 1시간이 지나서 발생하였고 9시간이 지나면서부터 회복되기 시작하였다.

망막동맥 혈관촬영에서 이상 소견은 보이지 않아서 양측 시력 상실의 원인으로 양측성 중심망막동맥의 폐쇄의 가능성은 적었다. 또한 시력상실은 있었으나 중뇌에 중추가 존재하는 대광반사는 정상이었으므로 안구 자체의 문제보다는 시각피질의 손상에 의한 시력상실이었음을 알 수 있다.

결론적으로 본 증례에서 관찰된 일시적인 양측 시력 상실은 피질맹으로서, 혈관조영술상 보이지 않는 우좌단락을 통한 색전성 뇌허혈의 결과일 가능성이 높으나 조영제의 뇌독성에 의한 후두엽의 손상에 기인하였던 것일 수도 있겠다.

요 약

중증의 객혈에 대한 치료로써 기관지동맥 색전술을 시행한 후 일시적인 양측 시력 상실이 관찰되었으나 2-3일이 지나면서 점차적으로 호전되었다. 이는 혈관조영술상 보이지 않는 우좌단락을 통한 색전성 뇌허혈 또는 조영제의 신경독성에 의한 후두엽 손상으로 발생한 일시적인 피질맹으로써, 보존적인 치료 후 호전되었기에 문헌고찰과 함께 보고한다.

참 고 문 헌

1. Remy J, Arnaud A, Fardou H, Giraud R, Voisin C. Treatment of hemoptysis by embolization of bronchial arteries. *Radiology* 1977;122: 33-7.
2. Hsu HK, Su JM. Giant bronchoesophageal fistula: a rare complication of bronchial artery embolization. *Ann Thorac Surg* 1995; 60:1797-8.
3. Girard P, Baldeyrou P, Lemonie G, Grune-

- wald D. Left main-stem bronchial stenosis complicating bronchial artery embolization. *Chest* 1990;97:1246-8.
4. Liu SF, Lee TY, Wong SL, Lai YF, Lin AS. Transient cortical blindness:a complication of bronchial artery embolization. *Respir Med* 1998;92:983-6.
5. Poudenx M, Lemoigne F, Perrin C, Roto-mondo C, Otto J, Blaive B. Cortical blindness after embolization of the bronchial artery in hemoptysis. *Presse Med* 1990;19:1329.
6. Hinchey J, Sweeney PJ. Transient cortical blindness after coronary angiography. *Lancet* 1998;351:1513-4.
7. 광규호, 서상일, 김태일, 도진국, 오희중, 이동국, 성낙관. 기관지동맥조영술 후 발생한 일시적 피질맹 1례. *계명대의대논문집* 1998;17(2): 297-302.
8. Celesia GG, Archer CR, Kuroiwa Y, Goldfader PR. Visual function of the extr-ageniculo-calcarine system in man:relation-ship to cortical blindness. *Arch Neurol* 1980; 37:704-6.
9. Šabovic M, Bonac B. An unusual cases of cortical blindness associated with aorto-graphy:a case report. *Angiology* 2000;51: 151-4.
10. Naar CA, Soong J, Clore F, Hawkins IF Jr.. Control of massive hemoptysis by bronchial artery embolization with absolute alcohol. *Am J Roentgenol* 1983;140:271-2.
11. Junck L, Marshall WH. Neurotoxicity of radiological contrast agents. *Ann Neurol* 1983;13:469-84.
12. Lalli AF. Contrast media reactions:Data analysis and hypothesis. *Radiology* 1980;134: 1-12.
13. Lantos G. Cortical blindness due to osmotic disruption of the blood brain barrier by angiographic contrast material:CT and MRI studies. *Neurology* 1989;39:567-71.
14. Parry R, Rees JR, Wilde P. Transient cortical blindness after coronary angiography. *Br Heart J* 1983;70:563-4.
15. Alsarraf R, Carey J, Sires BS, Pinczower E. Angiography contrast-induced transient cortical blindness. *Am J Otolaryngol* 1999;20:130-2.
16. Kermode AG, Chakera T, Mastaglia FL. Low osmolar and non-ionic X-ray contrast media and cortical blindness. *Clin Exp Neurol* 1992;29:272-6.