

급성호흡곤란증후군으로 발현된 속립성 결핵의 임상적 고찰

울지외과대학 노원율지병원 호흡기 내과

안영수, 이상무

=Abstract=

A Clinical Review of Acute Respiratory Distress Syndrome (ARDS) Due to Miliary Tuberculosis

Youngsoo Ahn, M.D., Sang Moo Lee, M.D.

Department of Respiratory Medicine, Nowon Eulji Hospital, Seoul, Korea

Background : The detection and early elimination of the causes for acute respiratory distress syndrome (ARDS) at the initial stage can result in a more favorable prognosis. Miliary tuberculosis as a cause of the ARDS is quite rare. A diagnosis of miliary tuberculosis is difficult due to the diversity of radiological patterns and non-specific clinical findings, and low sensitivity of sputum examinations for acid-fast bacilli (AFBs). An analysis of the clinical data is the first step in diagnosing these unusual, rare cases.

Methods : In this study the clinical features, laboratory data, radiological findings and diagnostic methods were analyzed in 9 cases with an initial presentation of ARDS due to miliary tuberculosis. The ARDS was defined by the definition of the American-European Consensus Conference 1992.

Results : The mean age of the patients was 67 ± 18 years (F:M=7:2). The chief complaints were dyspnea (5/9), coughing (3/9) and fever (5/9). On a physical examination, fine or coarse crackles were noted (6/9). The ARDS developed on average 6.7 days after the initial respiratory symptoms. The mean $\text{PaO}_2/\text{FiO}_2$ of the patients was 133.5 ± 53.4 , the number of cases with a $\text{WBC} < 5000/\text{mm}^3$ was 4 out of 9 cases. A platelet count $< 70,000/\text{mm}^3$ was observed in 2 out of 9 cases, and the serum albumin level was 2.6 ± 0.6 g/dL. The initial simple chest PA showed ground glass appearances and consolidation in all cases. However, the miliary nodular densities were observed in only 4 out of the 9 cases. HRCT revealed alveolar densities and a consolidation in 5 out of 6 cases, and miliary nodules in 5 out of 6 cases. The diagnosis of tuberculosis

Address for correspondence :

Youngsoo Ahn, M. D.

Department of respiratory medicine, Nowon Eulji Hospital

280-1 Hagye-dong, Nowon-Gu, Seoul, Korea, 139-231

Tel: 82-02-970-8189 Fax: 82-02-970-8621 E-mail: ays1116@eulji.or.kr

was made by a liver biopsy (4/4, 100% sensitivity), a bone marrow biopsy (1/2, 50% sensitivity), and an open lung biopsy (1/1), the sputum AFB was positive in only 2 out of 9 cases. The patient was treated with INH, RFP, EMB, PZA, and steroids. The survival rate was 55.5%.

Conclusion : Miliary tuberculosis should be considered as one of the causes for ARDS in areas where there is a high prevalence of tuberculosis. The chief complaints of the patients on admission are dyspnea, fever and coughing without any specific riskfactors. A liver biopsy is particularly useful in ARDS patients with mechanical ventilation to determine the causes of the ARDS if miliary tuberculosis is suspected as being the underlying disease. (Tuberculosis and Respiratory Diseases 2002, 53:17-26)

Key words : Miliary tuberculosis, Acute respiratory distress syndrome, Steroid.

서 론

급성 호흡곤란 증후군은 아직도 한국에서 사망율이 71.9%로 매우 위험한 질환¹으로 조기 예방과 원인 질환에 대한 적극적인 치료로 사망율을 낮추려는 노력이 필요하다. 급성 호흡곤란 증후군(Acute respiratory distress syndrome, ARDS)이 감염으로 초래되는 경우는 주로 바이러스, 박테리아 (그람 음성균), pneumocystis carinii, 진균등이며 결핵균이 원인이 되는 경우는 매우 드물어 국내에는 2 예^{2, 3}, 외국에는 10여회의 보고만⁴⁻¹⁴ 있다. 결핵의 유병율이 높은 지역에서는 급성 호흡곤란 증후군의 원인으로 그 가능성이 제시되어서 Paul⁴, Sahn등¹⁴은 급성 호흡곤란 증후군을 속립성 결핵 환자 사망의 주 원인으로 보고 하였으며 사망률이 Piqueas⁹는 9명중 8명이라고 보고했으나 적절한 항결핵 치료로 급성 호흡곤란증후군이 동반된 속립성 결핵에서 생존한 5예의 보고도 있다^{2, 3, 5, 6}.

결핵이 급성 호흡곤란 증후군의 원인이 된 경우는 효과적 치료제인 항결핵 제제와 스테로이드로 기저 질환의 진행을 조기에 막을 수 있어 호흡부전의 적절한 유지요법 치료와 동반된다면 초기의 관심과 정확한 진단으로 급성 호흡곤란 증후군의 치료와 예후에 큰 영향을 줄 수 있을 것으로 생각된다. 그러나 급성 호흡곤란 증후군으로 내원한 환자에서 단순 흉부 방사선 사진은 속립성 결절이 간유리 음영(ground glass appearance)이나 폐포성

음영 및 경화소견(alveolar densities, consolidation) 등으로 가려지거나 혹은 불명확하게 되어 진단하기가 곤란하다. 따라서 원인 질환으로 속립성 결핵의 가능성을 생각하고 진단 과정을 진행하는 것이 원인 질환을 규명하는데 매우 중요하다고 하겠다. 이번 연구에서 저자들은 급성 호흡곤란 증후군으로 발현된 속립성 결핵의 임상적 특징과 진단 방법, 병리학적 연관 관계 등을 분석하였다.

대상 및 방법

1995년부터 2001년까지 서울 소재 노원 을지병원에 처음으로 입원하여 특별한 원인이 밝혀지지 않은 급성호흡곤란 증후군을 보인 환자에서 그 원인이 속립성 결핵으로 확진된 9예에 대하여 임상적 특징 및 검사 소견, 흉부 단순 방사선 사진과 고해상도 전산화 단층촬영, 조직검사등을 의무기록지에 의한 후향적 연구로 그 특징들을 살펴 보았다.

이 연구에서 이미 결핵이 발견되어 치료 도중 악화되어 호흡부전이 된 경우는 제외하였다. 급성 호흡곤란 증후군의 진단은 1992년 American-European Consensus Conference 정의를 채택하였다.

결 과

1. 대상 환자의 임상 증상과 검사결과

대상 환자는 9명 (M:F 2:7)으로 평균 연령은 67±

Table 1. Clinical characteristics

Case	Age (Years)	Sex	Chief complaints	Past medical history & accompanied disease	Crackles	Duration* of respiratory failure (days)
1	56	F	cough dyspnea fever	none	observed	10
2	36	F	dry coughing fever	pulmonary tuberculosis	none	4
3	43	F	dyspnea	hemiplegia	none	5
4	74	F	cough sputum	hypertension	observed	2
5	80	M	dyspnea	cerebral infarction	observed	7
6	77	F	fever chilling	none	observed	7
7	67	F	fever nausea	none	observed	15
8	88	M	nausea vomiting	none	observed	7
9	77	F	dyspnea	none	observed	7

Table 2. The findings of simple chest PA and HRCT

Case	simple chest PA	HRCT
1	alveolar consolidation	alveolar densities
2	RUL infiltration, miliary pattern	ARDS, miliary tuberculosis, Lt. paratracheal L/N enlargement
3	miliary, reticulonodular densities	miliary tuberculosis
4	ARDS	miliary tuberculosis
5	ARDS, air space consolidation	
6	ARDS, granular densities	
7	granular densities	miliary fibrous-nodular densities
8	ARDS	
9	ARDS, granular densities	

*RUL : right upper lobe

*ARDS : acute respiratory distress syndrome

18세였다. 과거 병력에서 당뇨병은 모든 예에서 없었으며, 고혈압 (1/9), 과거 결핵(1/9) 이었고 동반된 질환으로는 독성 간염(toxic hepatitis)이 1예였다. 병원 방문 시 주소는 호흡곤란 (5/9), 발열 (5/9), 기침(3/9)이었으나 자세한 문진에서는 발열 (8/9)이 거의 모든 환자에서 관찰되었다. 주된 흉부 청진소견은 환자에 따라서 여러 가지 유형의 라음(7/9)이 관찰되었다.(표 1).

일반 혈액검사에서 백혈구 수치는 $5000/\text{mm}^3$ 미만인 4예였고 혈색소치의 평균은 $11.5 \pm 2.0 \text{ mg/dL}$, 헤마토크릿 $33.5 \pm 4.7 \%$ 였으며 일반 화학검사에서 AST가 40u/L 보다 증가된 경우는 7예이며, ALT가 40u/L 보다 증가된 경우는 3예였다. 혈청 알부민 수치는 $2.6 \pm 0.6 \text{ g/dL}$, 혈청 크레아티닌은 7예에서 정상이었다. ARDS 환자에서 평균 $\text{PaO}_2/\text{FiO}_2$ 는 133.5 ± 53.4 였다.

Table 3. The Other Findings that support the diagnosis of tuberculosis

case	sputum AFB smear	Other findings except sputum smear	
1	negative	bone marrow biopsy	: AFB positive and granuloma
2	negative	liver biopsy	: granuloma
3	++++	liver biopsy	: granuloma
4	negative	liver biopsy	: granuloma
5	negative	liver biopsy	: AFB positive without granuloma
6	+		
7	negative	open lung biopsy	: granuloma
8	negative	sputum culture	: growth of M tuberculosis
9	negative	percutaneous needle aspiration	: granuloma

2. 대상 환자의 흉부 방사선 검사 및 흉부 HRCT 소견

초기 흉부 X-ray는 모든 예에서 간유리 음영과 폐경화(ground glass appearance and consolidation)을 동반 하였고 4례에서는 속립성 결절(miliary nodular densities)들이 같이 관찰되었다. 흉부고해상도 전산화 단층촬영(이하 HRCT)은 6예에서 시행되어 모든 예에서 폐포성 음영과 폐경화 소견(alveolar densities, consolidation)이 관찰되었고 5예에서는 속립성 결절이 관찰되었다. 처음의 HRCT에서 속립성 결절이 관찰되지 않았던 한 예에서도 추적검사로 시행한 HRCT에서 새로 형성된 결절이 관찰되어 모든 예에서 속립성 결절을 관찰 할 수 있었다(표 2).

3. 진단과 치료

진단은 간조직 검사를 4예에서 시행하여 3예에서는 결핵성 육아종을 관찰 할 수 있었고 1예는 만성 염증으로 괴사된 간 조직내의 AFB 염색에서 양성을 보이는 간균을 증명하여 속립성 결핵을 진단 할 수 있었다. 골수 조직검사는 2예에서 시행되어 1예에서 육아종과 AFB 양성균이 발견되어 확진이 가능 하였으며, 개흉 폐조직 검사는 1예에서

시행되어 결핵성 육아종을 관찰하였다. Percutaneous needle biopsy를 1예에서 시행하여 결핵성 육아종이 관찰되었다. 객담 AFB 도말 양성인 9예 중 2예에서만 양성이었으나 처음에 음성인 경우에서 배양검사로 1예가 추가로 결핵임이 증명되었다. 기관지경 객담 검사는 1예에서 시행되어 AFB 양성을 보였다(표 3). 치료 약제는 항결핵제제(EHRZ)와 스테로이드를 사용하였다. 인공호흡기를 6예에서 사용 하였고 3예에서는 O₂ 마스크를 사용하였다. 생존한 환자의 인공호흡기 사용 기간은 각각 7일, 2일이었으며 ARDS로 사망한 예는 4예로 전체 생존율은 55.5 %였다.

고 찰

속립성 결핵이 급성 호흡곤란 증후군을 일으키는 유발 기전으로 첫째는 결핵균이 폐 혈액 순환으로 다량으로 유리되어 모세혈관에 손상을 일으켜⁷ 병소 주위의 광범위한 염증성 반응과 간질의 육아종성 침윤 및 폐쇄성 동맥 내막염을 동반하여 국소적으로 혈관 분포를 증가시키고¹⁵ 폐포내에는 다핵백혈구와 적혈구 및 섬유소로 구성된 다량의 삼출액이 채워져 건락성 육아종으로 바뀌어져⁶ 환기 및 관류비의 부적합과 확산의 장애를 초래하는 것으로 되어있고¹⁶, 두번째 기전으로는 혈소판-섬유소

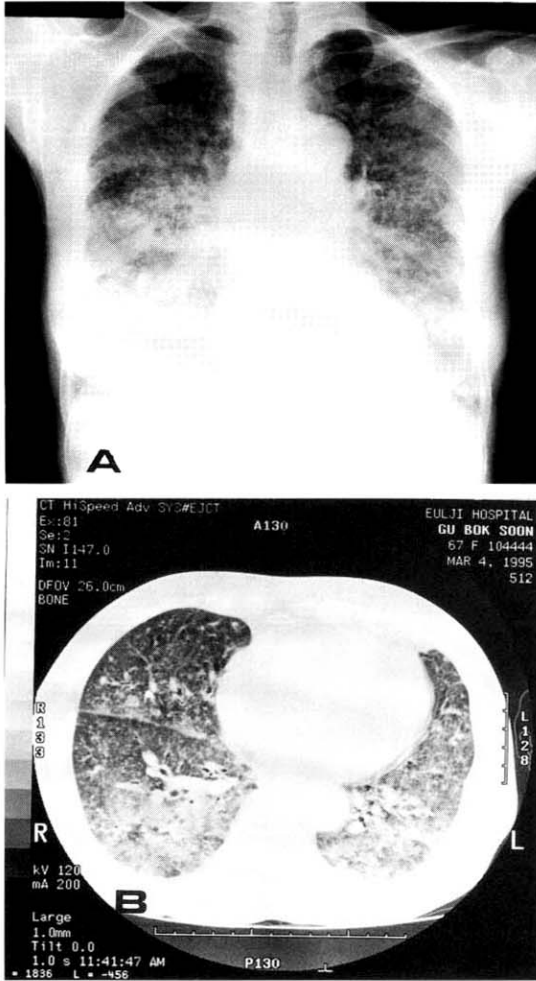

Fig. 1. In case 1. A) Simple chest PA shows patchy consolidation on right lower lung field and streaky infiltration of both upper lung fields and miliary densities which are distributed randomly at both lower lung fields. B) HRCT shows ground glass attenuations which are distributed randomly at both lower lung fields. The uniform nodules both intra or interlobular septa are observed in the area of absence of consolidation or ground-glass haziness.

의 응집에 의한 폐 모세혈관의 색전증으로 인한 모세 혈관 내막의 손상을 초래하고⁷ 셋째로는 세포 매개성 과민반응이 혈관 투과성에 변화를 일으키

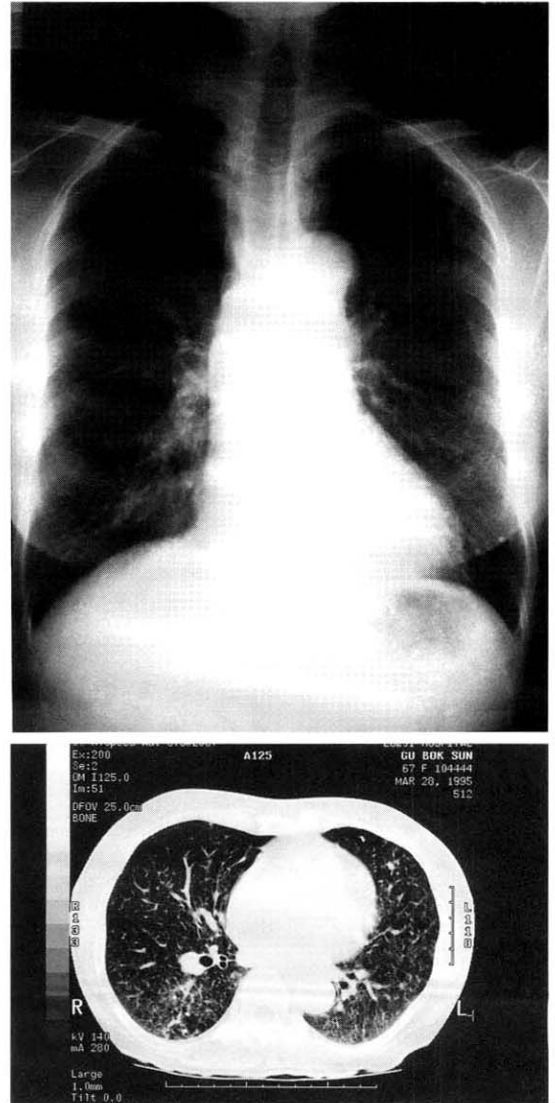


Fig. 2. Normal findings of simple X-ray (after 6 months) and HRCT findings(after 24 days) after anti-tuberculosis treatment. HRCT shows decreased numbers of miliary nodules and consolidations.

게 되어 액질이나 단백질에 대한 투과성이 증가되어 일어나는 것으로 추정되고 있다^{6, 7}.

지금까지 보고된 임상 증상으로 일반 속립성 결

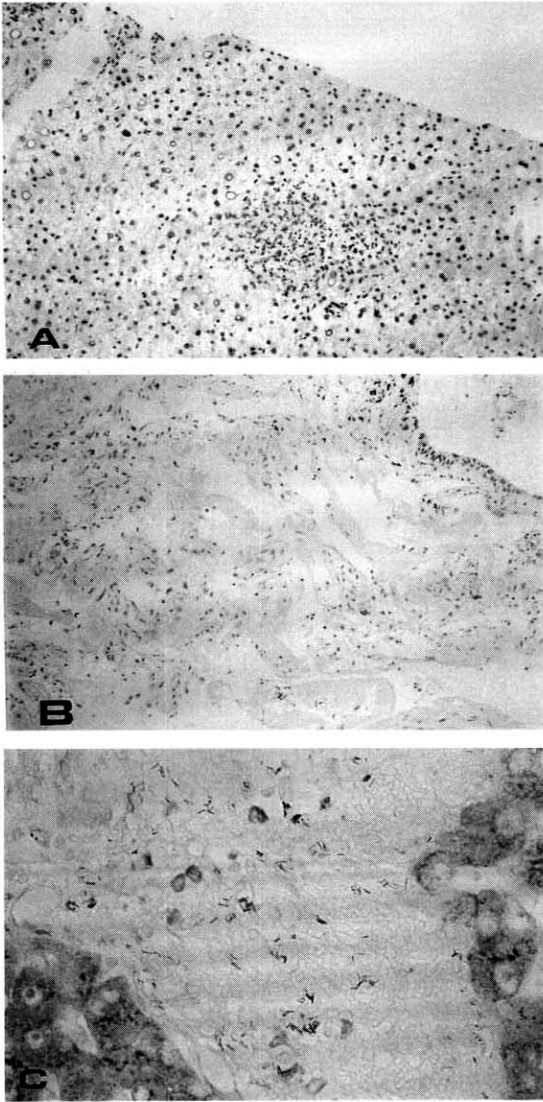


Fig. 3. Histologic findings

In case 1. A) Liver biopsy specimen shows small granuloma in the hepatic lobule(H&E $\times 400$). Open lung biopsy specimen shows B) increased inflammatory cells and hyaline membrane formation in interstitium and alveolar space. C) AFB stain shows many bacilli from the necrotic lung tissue.

핵과 급성 호흡곤란 증후군이 동반된 경우와 비교하면 호흡곤란의 빈도가 높고, 전신 쇠약감, 발열, 마른기침, 빈맥, 식욕부진, 피로감 및 간 종대 등이 비 특이적으로 발현되어 특징적으로 속립성 결핵을 급성 호흡곤란 증후군의 원인으로 구별할 만한 임상 증상이 없어 진단이 지연되고 확실히 진단하기가 어려운 경우들이 많았다.¹⁷⁻¹⁹ 저자들의 경우는 급성호흡곤란 증후군을 일으킨 속립성 결핵 환자들이 병원에 왔을 때 최초의 주된 호소가 발열보다는 호흡곤란과 기침이었지만 자세하게 반복된 문진에서는 발열이 거의 모든 예에서 있었음을 알 수 있었다. 증상의 시작에서 호흡부전에 도달한 시간은 Piqueras⁹등은 5일에서 90일까지도 보고 하지만 저자들의 예에서는 평균 6.7일로 상당히 빠르게 진행된 소견을 보였다.

속립성 결핵의 흉부 방사선 진단 소견은 속립성 음영을 증명하면 되지만 초기에는 흉부 방사선 검사에서 정상 소견을 보이기도 하고 전형적인 소견을 보이지 않는 예도 있어 흉부 방사선 소견만으로는 진단에 어려움이 있고 진단이 늦어지는 경우가 많다. Munt¹⁷와 Biehl¹⁹등은 속립성 결핵의 흉부 방사선 사진의 90% 이상에서 특징적인 속립성 결절을 볼 수 있었다고도 보고 하지만 전형적인 것은 66.8% 정도라고 하였고 Proufoot²⁰등은 오히려 속립성 결핵 환자의 37.5%에서는 정상 흉부 방사선 소견을 보였고 Berger²¹등도 25%에서 속립성 음영을 볼 수 없었다고 보고한다. Paul⁴등은 흉부 방사선 소견만으로는 급성 호흡곤란 증후군과 속립성 결핵을 진단 할 수 없다고 하였으며 일반적인 흉부 방사선 소견은 폐 중심에서 폐문 주위로 미만성 폐침윤만을 보이는 예도 있다고 하였다. 최²등이 문헌 고찰한 결과를 보면 급성 호흡곤란 증후군을 동반한 속립성 결핵 환자의 10 %에서 입원 당시 방사선적으로 정상 소견을 보였다. 본 연구에서도 단순 흉부 방사선 전후 사진에서 속립성 결절은 9예 중 4예에서만 관찰되었고 주된 소견은

간유리 음영과 폐경화 소견으로 나타났다. 간유리 음영과 폐경화 소견으로 보일 때는 세균성이나 바이러스성 병변을 포함하여 감별하는 것이 필요하나 결핵으로 인한 ARDS에서도 같은 소견이 많이 나타났으므로 속립성 결절 음영이 없다고 하여 단순히 결핵을 감별진단에서 특히 결핵의 유병율이 높은 지역에서는 초기 진단에서 제외 하기는 어렵겠다. 흉부 고해상도 전산화 단층촬영에서는 모든 예에서 간유리 음영과 폐경화 소견으로 나타났으며 속립성 결절도 6예 중 5예에서만 처음에는 관찰되어 단순 흉부 사진이나 객담 검사만으로 쉽게 급성 호흡곤란 증후군의 원인으로 속립성 결핵을 제외 시켜서는 안될 것이다.

본 연구에서는 증례의 수가 적어 병태 생리학적으로 특징적인 소견을 종합하기에는 부족하다고 생각되지만 특별한 기저 질환이나 위험 요소 등은 찾을 수 없었다. ARDS를 일으키는 기전의 하나로 생각되는 혈소판의 심한 감소는 저자들의 경우에는 단지 3예에서만 관찰되어 최²등이 문헌 고찰을 통해 12예 중 9예에서 범발성 혈관내 응고 장애가 있었다고 한 보고와는 차이가 있으나 속립성 결핵이 ARDS를 일으킨 6예에서 범발성 혈관내 응고 장애증을 보고하지 않은 Mohan¹³등의 결과와는 일치한다. 혈청 ALT보다 AST가 더 큰 변화를 보이는 결과는 최², 감³, Huseby⁷ 등의 증례 보고와 일치되지만 일반 혈액 화학 검사결과들의 보고가 적어 결과의 비교에는 더 많은 자료가 필요하다.

본 연구에서는 7년 동안에 발생한 ARDS 환자에서 이미 진단이 된 결핵이 악화되어 호흡부전에 이른 환자는 제외하고 원인을 찾는 과정에서 속립성 결핵이 발견된 경우로 한정하였으며 의무기록에 의한 후향적 연구로 결핵외의 기타 감염성 질환에 대하여서는 충분히 검사가 이루어지지 않았다. 모든 대상 환자에서 일반 세균에 대한 혈액 배양 검사는 전부 음성이었다. 바이러스에 대한 배양 검사나 항체에 대한 반응 검사는 이루어지지

않았다. 모든 환자에서 항생제를 경험적으로 처방하였으나 임상적으로 의미있게 호전되는 반응은 보이지 않았다.

급성 호흡곤란 증후군의 원인이 되는 속립성 결핵의 진단 방법으로는 첫째 객담 도말검사, 기관지 세척술, 경기관지경 폐생검, 기관지경을 통해 채취된 분비물에서 결핵균의 존재와 배양을 확인하고 둘째는 다른 장기 즉 간, 폐, 골수 및 신장 등에서 조직검사나 부검등을 통하여 결핵성 육아종을 봄으로서 확진 할 수가 있다. 그러나 속립성 결핵의 진단에 있어서 객담 도말검사로 결핵균의 양성율은 약 20-40 %에 불과하여^{8, 14, 17} 조기진단이 어려운 것으로 되어 있기 때문에 가능한 한 빨리 다른 조직 검사를 이용하여 진단을 해야 할 것으로 생각된다. Cucin²³등은 속립성 결핵 환자에서 골수 조직검사, 간 천자 생검을 통하여 육아종을 53%, 91%정도 발견 할 수 있었고, Murray⁶등에 의하면 기관지경을 통하여 채취된 분비물이나 골수 조직에서 높은 결핵균 양성율을 보였다고 하며, Prout²³등은 간 천자 생검에서 육아종의 관찰을 50-90% 정도까지 보고하였다. 본 연구에서 급성 호흡곤란 증후군을 동반한 속립성 결핵 환자들 대부분은 입원 시 심한 호흡곤란과 저 산소증이 있어 경기관지 폐생검이 현실적으로 불가능 하였으며 이런 환자에서 속립성 결핵 진단을 위한 안전하고 감수성이 높은 검사가 필요하게 되었다. 초음파 유도하에 실시한 간 생검 4예에서 전부 결핵을 진단 할 수 있었고 간 생검에 따른 합병증 없이 모든 술기가 안전하게 시행되었다. 따라서 급성 호흡곤란 증후군에서 유발 원인이 명확하지 않으면서 호흡부전으로 인공호흡기 치료하는 환자에서 기관지경 검사와 폐 조직 검사등이 어려울 경우에 속립성 결핵의 가능성이 의심된다면 진단 수기로 간 생검이 안전하며 매우 유용하리라 생각된다. 속립성 결핵 환자는 항결핵제제라는 원인에 대한 치료가 확립되어 있으므로 원인을 초기에 진단하는 것이 중요

함을 강조하지 않을 수 없다. 치료는 초기에 항결핵 제제로 INH, RFP, EMB, PZA와 스테로이드를 사용하였으나 일반적인 급성 호흡곤란 장애 증후군의 예후보다 나쁜 55.5%의 생존율을 얻었다. Piqueras⁹ 등은 급성 호흡곤란 증후군을 동반한 속립성 결핵환자 9명 중 8명이 사망했다고 보고하여 아주 초기가 아니면 항결핵제제의 사용은 예후에 별 관계가 없다고 하였고 Mohan¹³ 등은 스테로이드의 사용 여부는 보고하지 않았으나 항결핵제제로 치료를 하여 6명중 2명의 사망을 보고하였다. 본 연구에서 사망한 환자들의 평균 나이가 81.5세로 고령인 점을 사망에 대한 예후를 분석하는데 고려하여야 할 것으로 생각된다. 동반된 다른 신체 기관들의 부전이나 동반된 질환과 병의 중증도 등의 차이는 보고된 수가 적어서 다른 보고자들과 비교할 수가 없었지만 초기에 적절한 항결핵제제의 투여와 스테로이드의 사용으로 지금까지의 보고 보다 젊은 환자군에서 매우 좋은 예후를 보였으며 이에 대한 더 많은 경험과 연구가 필요하리라 생각된다.

요 약

연구배경:

급성 호흡곤란증후군은 아직도 사망율이 높지만 초기에 원인을 발견하여 교정 및 치료를 하여 진행을 막고 적절한 유지 요법을 같이 하면 그 예후를 좋게 할 수 있을 것이다. 급성 호흡곤란증후군의 원인으로 속립성 결핵은 몇몇의 보고는 있지만 일반적으로 잘 알려져 있지 않고 그 임상 특징도 알려진 것이 없다. 또한 단순 흉부 사진이나 객담 검사만으로는 진단율이 낮아 실용적이지 못하여 급성 호흡곤란 증후군의 원인으로 속립성 결핵의 조기 진단을 가능성과 진단율을 높이기 위해 환자들의 임상적 특징에 대한 분석을 시도하였다.

방 법:

1995년부터 2001년까지 7년 동안 서울 노원 을지 병원에 입원하여 1992년 American-European

Consensus Conference 정의에 의거 급성 호흡곤란 증후군의 진단을 받고 그 유발 원인이 속립성 결핵으로 확진된 9 예에 대하여 의무기록을 근거로 후향적 조사를 하였다.

결 과:

대상 환자들의 평균 나이는 67 ± 18 세이며 성비는 남자:여자가 2:7 이다. 입원 시 주소는 호흡곤란 (5/9), 발열 (5/9), 기침 (3/9) 이었고, 발열의 과거력은 8 예에서 있었다. 이학적 검사에서는 라임(6/9)이 관찰되었다. 급성 호흡곤란 증후군은 최초의 호흡기 증상이 나타난지 평균 6.7일 경과 후에 발생되었다. 급성 호흡곤란 증후군 환자에서 평균 $\text{PaO}_2/\text{FiO}_2$ 는 133.5 ± 53.4 였고 WBC는 $5000/\text{mm}^3$ 이하가 4/9 이었으며 혈색소의 평균은 11.5 ± 2.0 mg/dl, 헤마토크릿 평균은 $33.5 \pm 4.7\%$, 혈소판이 $70,000/\text{mm}^3$ 이하는 3/9 였고 혈청 알부민은 평균 2.6 ± 0.6 g/dL을 보였다. 입원시 촬영한 흉부 방사선 사진은 모든 예에서 간유리 음영과 폐경화(ground glass appearance, consolidation)이 관찰되었다. 속립성 결절은 4/9 예에서만 보였고 고해상도 흉부 전산화 단층촬영을 시행한 6예 모두에서 폐포성 병변과 consolidation을 보였으며 5예에서는 속립성 결절을 관찰 할 수 있었다. 속립성 결핵의 진단은 간 조직검사(4/4), 골수조직검사(1/2), 개흉 폐조직검사(1/1), 객담의 AFB 도말검사 (2/6), percutaneous needle aspiration 을 1 예 시행하여 얻었다. 환자들은 항결핵제제로 INH, RFP, EMB, PZA와 스테로이드를 사용하였으며 생존율은 55.5 %의 치료 결과를 얻었다.

결 론:

ARDS 원인으로 결핵의 유병율이 높은 지역에서는 속립성 결핵의 가능성을 생각하여야 하며 입원 시 환자들의 증상은 주로 기침과 호흡곤란이었고 발열이 모든 예에서 있었으나 환자들의 호소하는 주된 증상은 아니었다. 이번 연구의 9예에서는 ARDS를 유발할만한 특별한 위험요소는 발견되지 않았고 인공호흡기 치료를 받고 있는 환자에서 ARDS의 원인을 찾기 위한 검사로 간 조직 검사가 유용하

며 안전하였다. 치료로 조기에 항결핵제제와 스테로이드를 사용하였으며 55.5 %의 치료율을 성적을 얻었다.

참 고 문 헌

1. 대한결핵 및 호흡기학회 급성 호흡곤란 증후군 전국 실태조사 소위원회:급성호흡곤란 증후군의 전국 실태조사 보고. 결핵 및 호흡기질환 1997;44(1):25-43.
2. 최병휘, 김용훈, 우준희, 남송현, 이춘택, 김예원 등:성인형호흡장애증후군을 동반한 파종성결핵증 1예 보고. 대한내과학회잡지 1984;27(4):475-82.
3. 김진호, 정철호, 김한일, 박종하, 이준상, 전건웅, 강종식:성인형 호흡장애 증후군을 동반한 속립성결핵 1예 보고. 대한내과학회잡지 1986;31(4):566-70.
4. Dee P, Teja K, Korzeniowski O, Suratt PM: Miliary tuberculosis resulting in adult respiratory distress syndrome:Surviving case. AJR 1980;134:569-72.
5. DeSilva A, Gibson J, Gilbert DN:Miliary tuberculosis and adult respiratory distress syndrome. Ann Intern Med 1977;86(5):659-60.
6. Murray HW, Tazon CU, Kirmani N, Sheagren JN:The adult respiratory distress syndrome associated with miliary tuberculosis. Chest 1978;73(1):37-43.
7. Huseby JS, Hudson LD:Miliary tuberculosis and adult respiratory distress syndrome. Ann Intern Med 1976;85(5):609-11.
8. Dyer RA, Chappel WA, Potgieter PD:Adult respiratory distress syndrome associated with miliary tuberculosis. Crit Care Med 1985;13:12-5.
9. Piqueras AR, Marruecos L, Artigas A, Rodriguez C:Miliary Tuberculosis and Adult Respiratory Distress Syndrome. Intensive Care Med 1987;13:175-82.
10. Lintin SN, Isaac PA:Miliary Tuberculosis and Adult Respiratory Distress Syndrome. Intensive Care Med 1988;14:672-4.
11. Hsu TJ, Padula JP, Ryan SF:Miliary tuberculosis and respiratory distress syndrome. Ann Intern Med 1978;89:140-1.
12. Heap MJ, Bion JF, Hunter KR:Miliary Tuberculosis and Adult Respiratory Distress Syndrome. Respiratory Medicine 1989;83:153-6.
13. Mohan A, Sharma SK, Pande JN:Acute Respiratory Distress syndrome(ARDS) in Miliary Tuberculosis:A Twelve Year Experience. Indian J Chest Dis Allied Sci 1996;38:157-62.
14. Sahn SA, Neff TA:Miliary tuberculosis. Am Med 1974;56:495-505.
15. Massaro D, Katz S:Rapid clearing in hematogenous pulmonary tuberculosis. Arch Intern Med 1964;113:573-6.
16. Williams MH, Dane C, Yoo OH:Pulmonary function in miliary tuberculosis. Am Rev Respir Dis 1973;107:858-60.
17. Munt, PW:Miliary tuberculosis in the chemotherapy era:With a clinical review in 69 American patient. Medicine 1971;51:139-55.
18. Grieco MH, Chmel H:Acute disseminated tuberculosis as a diagnostic problem. A clinical study based on Twenty-eight cases. Am Rev Respir Dis 1974;109(5):554-60.
19. Biehl JP:Miliary tuberculosis:A review of 68 adult patients admitted to a municipal general hospital. Am Rev Respir Dis 1958;77:605-22.

20. Proutfoot AT, Achtar AH: Miliary tuberculosis in adults. *Br Med J* 1969;2:273-6.
 21. Berger HW, Samartin TG: Miliary tuberculosis: Diagnosis methods with emphasis on the chest roentgenogram. *Chest* 1970;58:587-9.
 22. Cucin RL, Coleman M, Eckardt JI, Silver RT: The diagnosis of miliary tuberculosis: Utility of peripheral blood abnormalities, bone marrow and liver needle biopsy. *J Chronic Dis* 1973;26:355-61.
 23. Prout S, Benatae R: Disseminated tuberculosis: A study of 62 cases. *S Afr Med J* 1980;58:835-42.
-