

□ 증례 □

비소세포 폐암의 척수수질내 전이 1예

인하대학교 의과대학 내과학교실, 방사선종양학교실*

박상우, 위형수, 김훈수, 조재화, 이흥렬, 노준규*, 류정선

= Abstract =

A Case of Intramedullary Spinal Cord Metastasis From Non-small Cell Lung Cancer

Sang Woo Park, M.D., Hyung Soo Wi, M.D., Hoon Soo Kim, M.D.

Jae Hwa Cho, M.D., Hong Lyeol Lee, M.D.,

John Kyu Loh, M.D.*, Jeong Seon Ryu, M.D.

Department of Internal Medicine and Radiation Oncology,*

Inha University College of Medicine, Incheon, Korea

Intramedullary spinal cord metastasis (ISCM) has rarely been reported in patients with carcinomas. In about half the ISCM reported the primary origins are lung cancer, with small cell lung cancer responsible for almost all reported cases. Thus, ISCM from small cell lung cancer is relatively well documented, but ISCM from non-small cell lung cancer is rarely diagnosed prior to the patients' demise, so very little data about such patients is available. Spine MRI is the most sensitive technique for diagnosing ISCM. ISCM are now being encountered with increasing frequency due to the increasing survival rates of lung cancer patients, and the development of new imaging technique. We reported a case of an ISCM from non-small cell lung cancer with a brief review of the literature. (*Tuberculosis and Respiratory Diseases* 2002, 52 : 627-632)

Key words : Intramedullary spinal cord metastasis, Non-small cell lung cancer.

Address for correspondence :

Jeong Seon Ryu, M.D.

Department of Internal Medicine, Inha University College of Medicine, Incheon, Korea

7-206, 3Ga, Shinheung dong, Jung gu, Incheon, 400-711, Korea

Phone : 032-890-3490 Fax : 032-882-6578 E-mail : jsryu@inha.ac.kr

서 론

척수 수질내 전이성 종양은 드물게 보고되고 있으며, 악성종양 환자의 부검시 약 2%에서 발견된다¹. 또한 전체 중추신경계에서 관찰되는 전이성 질환의 약 8.5%를 차지한다². 이들 종양의 진단은 과거에 사용되었던 여러 방사선 검사에서는 발견하기 쉽지 않았고 증상이 특이적이지 않아 어려움이 많았다. 그러나 자기공명영상 진단법의 발달로 척수 수질내 전이성 종양의 진단이 용이해 졌으며, 각종 항암치료법의 발달로 종양 환자의 생존률이 향상됨에 따라 그 빈도가 점차 증가 할 것으로 보인다. 원발성 폐암은 척수 수질내 전이성 종양의 약 반을 차지한다. 이중 소세포 폐암이 대부분으로 이에 대해서는 국내에서도 3예가 보고된 바가 있으나^{3,4}, 비소세포 폐암은 더욱 드물어 이에 대해서는 국내보고 1예⁵와 몇몇 외국보고가 있을 뿐이다⁶⁻⁸. 저자 등은 비소세포 폐암 환자에서 척수 수질내 전이를 보인 1예를 경험하였기에 보고하는 바이다.

증 례

환 자 : 박○○, 남자 70세

주 소 : 배뇨곤란

현병력 : 환자는 40년간 매일 2~3갑 정도의 흡연력을 가졌으며, 6개월 전 객혈을 주소로 가까운 종합병원을 방문하여 T2N0M0 병기의 폐선암으로 진단받고, 좌폐 하엽 절제술을 시행받았다. 내원 약 2개월 전부터 우측 상지 및 하지의 근력약화가 발생되어, 뇌자기공명영상 검사 후 뇌전이가 발견되었으며 방사선 치료를 위하여 본원으로 전원되었다. 총 3500cGy의 두부 방사선 치료와 함께 gemcitabine과 cisplatin의 복합 항암화학요법을 시작하였으며, 치료 후 환자의 증상이 호전되었었으나 3차 항암화학요법 실시 후 갑작스레 배뇨곤란 및 우측 사지 통증과 저림 증세가 발생하여, 척추전이 의심 하에 흉추 및 요추 자기공명영상 검사를 시행하였다.

과거력 : 특이사항 없음.

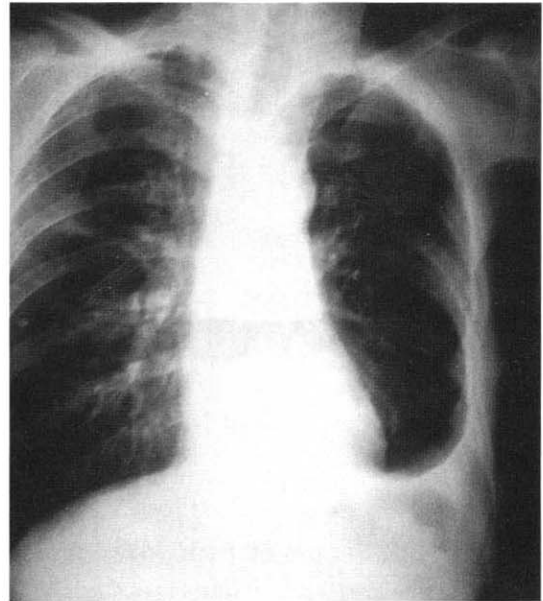


Fig. 1. The chest X-ray shows the state of the left lower lobectomy and the left pleural effusion. There was no definite evidence of tumor recurrence.

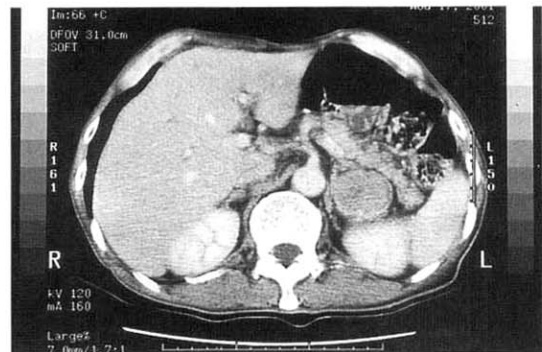


Fig. 2. A CT scan showing a heterogeneous metastatic lesion on the left adrenal gland.

이학적 소견 : 혈압은 110/70mmHg, 호흡수 20회/분, 맥박수 80회/분, 체온 37℃이었다. 의식은 명료하였고, 호흡음은 깨끗하였다. 우측 상지 및 하지에 약 3도 정도의 근력약화가 관찰되었다.

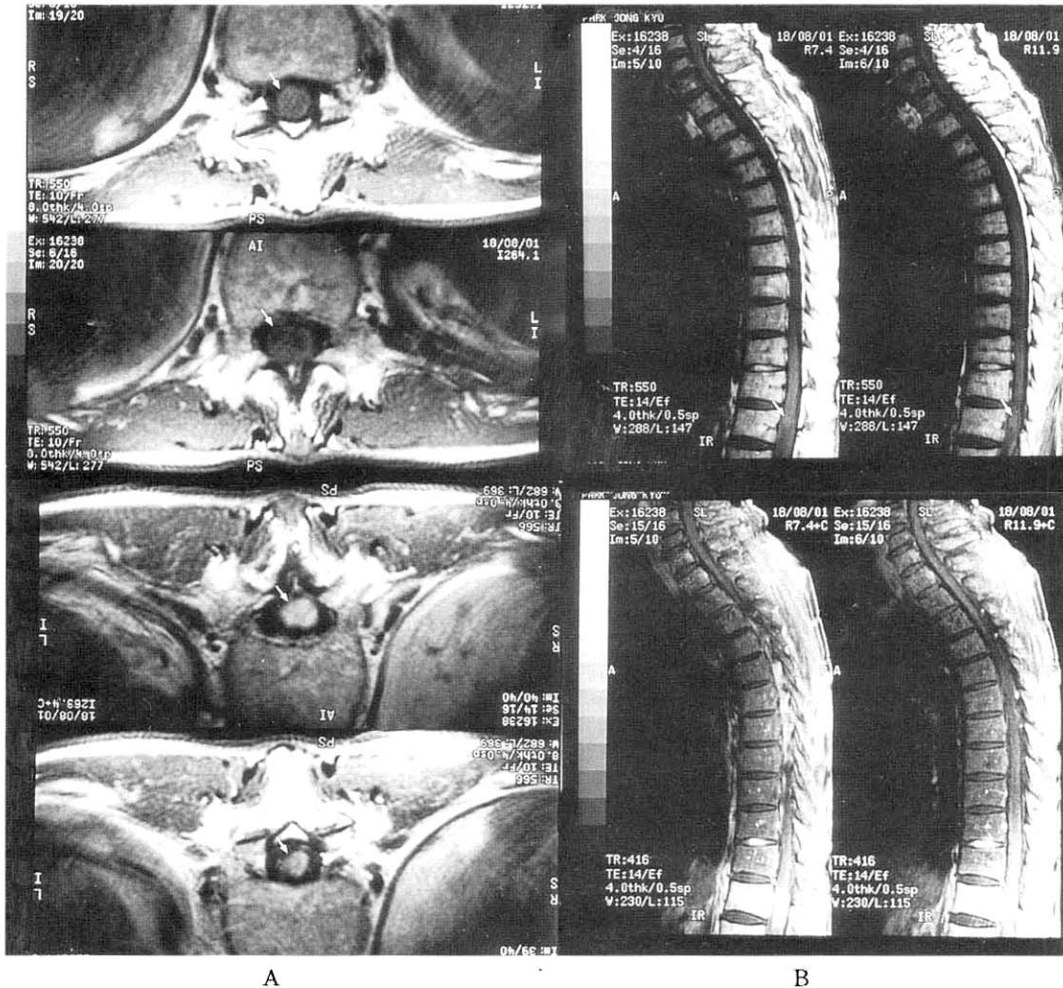


Fig. 3. Spinal MR images shows an intramedullary metastatic lesion.

- A. The sagittal and axial T1-weighted MR images show a mass that is slightly hyper-intense relative to the surrounding spinal cord at the conus level, with mild cord expansion.
- B. The gadolinium enhanced sagittal and axial T1-weighted MR images demonstrate intense enhancement of the mass.

검사실 소견 : 혈액검사에서 백혈구 $9,900/\text{mm}^3$, 혈색소 10.9g/dL , 혈소판 $433,000/\text{mm}^3$ 이었으며 기타 생화학적 검사는 정상범위였다. 혈청 CEA는 1.60ng/mL 였으며, 동맥혈 가스 검사상 pH 7.45, PaCO_2 39mmHg, PaO_2 88mmHg, 산소포화도 96%이었다.

방사선 소견 : 단순 흉부 X-선 사진에서 좌측 폐에 흉수가 관찰되었으나, 종양의 재발은 관찰되지 않았다 (Fig. 1). 흉부 전산화 단층촬영에서 양측 폐에 재발된 종양은 없었으며, 좌측 부신에 약 4cm 크기의 전이성 병변이 관찰되었다 (Fig. 2). 흉추 및 요추 자기

공명영상 검사를 하였으며, 척추 원뿔 부위에 전이성 병변으로 보이는 종괴가 발견되었다(Fig. 3).

임상경과 및 치료: 환자는 척추 병변 부위에 총 3000cGy의 방사선 치료 및 스테로이드 치료를 받고 증상이 호전되어 퇴원하였으나, 전신상태 악화와 통증이 발생하여 다시 입원하였으며 보존적인 치료를 하였으나 회복되지 못하고 척수 수질내 전이의 진단 후 약 4개월만에 사망하였다.

고 찰

척수 수질내 전이성 종양은 드물게 보고되고 있다. 호발하는 원발 질환으로는 폐암, 유방암, 흑색종, 림프종, 신세포암 등의 순으로 알려져 있으며, 드물게는 대장암, 갑상선암, 난소암, 고환암, 부신종양 등도 보고되어 있다^{9,10}. 폐암이 약 50% 정도로 가장 흔한 원발 질환이며, 이중 소세포 폐암이 대부분이다. Okamoto 등⁹은 원발성 폐암환자의 부검 연구에서 소세포 폐암의 5.4%에서 척수 수질 내 전이를 한다고 보고하였다. 그러나 비소세포 폐암의 경우에는 더욱 드물어 선암에서 1.5%, 편평상피 세포암에서는 0.6%에 불과하였다. Weissman 과 Grossman 등은 소세포 폐암의 수질 내 전이된 환자 중 약 54%에서 수막 내 암종증이 발견되었으며 따라서 소세포 폐암의 수질 내 전이는 수막의 암종증과 잘 동반된다고 하였다¹¹. 이러한 연구결과들로 미루어 소세포 폐암에서 수질 내 전이가 더 많은 이유로 중추신경계로의 혈행성 전이에 의한 수막의 암종증의 발생으로 수질 내 전이가 잘 발생된다고 추정하였다¹². 그러나 일반적으로 척수 수질 내 전이는 수막의 병변과는 상대적으로 적은 연관성을 보이며⁷, 비소세포 폐암에서 척수 수질내 전이는 수막 내 병변과 연관성이 없다고 하였다⁶. 이것은 수질 내 전이가 수막의 암종증과는 상관없이 혈행성으로 이루어지기 때문이라고 생각한다. 또한 척수 수질내 전이는 뇌 전이와 동반되는 경우가 많고 본 증례와 같이 수질 내 전이를 발견하기 이전에 이미 뇌 전이를 진단했던 경우가 흔하다.

척수내 전이 부위로는 많은 혈관공급을 받고 있는 경추 부위가 가장 흔한 전이 부위라는 보고가 있다. 그러나 다른 연구에서는 수막의 암종증이 잘 발생할 것으로 생각되는 요추 부위가 가장 흔한 전이 부위라는 보고도 있어⁹ 수질 내 전이 부위의 빈도에 대하여는 아직 일치된 이론이 없다.

임상증상은 수주에 걸쳐 급격히 악화되는 척수증이 흔한 증상이며, 통증에 이어서 감각 이상, 그리고 팔 약근의 기능장애가 나타나는 것이 특징적인 증상이지만 경막 외 척수 압박이 발생하는 경우에도 통증은 83~96%, 감각이상은 51~90%, 근력약화는 76~94%, 자율신경계 이상은 57~69%까지 나타나므로 다른 병변들과 차이점은 뚜렷하지 않다⁷. 그러나 현저한 비대칭적 척수마비증(Brown-Sequard syndrome)은 경막 외 척수 압박의 경우에는 드물게 나타나므로 척수 수질내 전이성 병변을 의심해 볼 수 있다. 비대칭적 척수마비증은 방사선에 의한 척수괴사(radiation necrosis), 부신생물 괴사성 척수증(paraneoplastic necrotizing myelopathy) 등에서도 관찰되므로 감별이 필요한데 이들의 경우 수질내 전이성 병변에 비해 통증이 더 뚜렷하며, 방사선 괴사는 대개 방사선의 마지막 조사 4개월 이후부터 증상이 나타나는 특징이 있다. 부신생물 괴사성 척수증은 비종양성의 소뇌중후군을 동반하는 경우가 많으며, 척수 수질 내 전이의 경우 훨씬 더 진행된 전이성 병변을 동반하는 경우가 많다⁸. 원발성 척수 종양과도 감별이 필요한데 이 경우 대개 증상이 천천히 발현되고 근위축이 동반되는 경우가 많다¹³. 그러나 일반적으로 임상증상이 항상 실제 병변과 부합하는 것은 아니므로 증상들만으로 병변을 감별하는 것은 쉽지 않다. 척수액의 분석도 이들의 감별진단에 도움이 되지 않는다. 본 예에서는 증상이 갑자기 발현되었으며, 현저한 비대칭적 마비가 있었고 소뇌중후군이나 근위축 등은 없었던 점 등 척수 수질내 전이의 특징적인 증상과 잘 부합하였던 경우이다.

자기공명영상 검사가 상용화되기 전에는 척수강 조영술이 암 환자의 척수수질내 전이성 병변을 진단하는

데 사용되었으나 수질 내 병변이 있는 환자들의 약 40%에서만 미미한 정도의 척수 비대가 관찰되므로 진단에 어려움이 많았다¹⁴. Gadolinum에 의해 조영 증강된 T1 강조 자기공명영상은 현재 사용되고 있는 가장 민감한 진단 방법이며, T2 강조 영상은 부종과 관련된 부가적인 정보를 준다^{8,15}. 자기공명영상은 경막 내 조영제 투여가 필요하지 않아 안전하며 척수내의 미묘한 변화나 중추신경계의 또 다른 전이성 병변을 확인하는데 유용하다. 물론, 확진을 위해서는 조직검사를 시행하여야 하지만 현실적으로 이러한 환자들에게 조직검사나 수술 등의 침습적인 진단을 하는 것은 쉬운 일이 아니며 임상양상, 원발질환 그리고 자기공명영상 검사 등을 종합하여 판단하여야 할 것으로 생각된다. 본 예에서는 뇌 전이가 동반되어 있었다는 점과, 증상이 급격하게 진행되었다가 방사선 치료 후 일시적으로 호전되었었고, 자기공명영상에서 특징적인 소견을 보이는 양상으로 미루어 척수 수질내 전이로 진단되었던 경우이다.

치료로는 수술적 치료, 방사선 치료, 항암 화학 요법 및 스테로이드 요법 등을 생각해 볼 수 있다. 빠르게 진행되는 신경학적 변화에 있어서, 수술적 적출술이 도움이 될 수 있다. 그러나 평균 생존률이 4~7개월에 불과하므로, 수술이 필요하다 하더라도 현재의 기능을 보존하는 정도의 부분 적출술을 하는 것을 권고하고 있다⁸. 방사선 치료는 소세포 폐암이나 림프종 등과 같이 방사선에 민감한 종양들에서 효과가 있다고 알려져 있으나 비소세포 폐암에 대한 현재까지의 결과들을 살펴보면, 종양의 방사선에 대한 민감도보다 조기 진단과 치료가 임상적 결과에 더 중요한 영향을 미치는 것으로 보인다⁷. 척수 수질내 전이성 종양은 약 80%에서 다발성으로 존재하며, 현미경적 전이의 가능성이 크므로 척수 전체의 방사선 치료가 필요할 수도 있겠으나 방사선의 골수 억제 효과 등을 고려할 때 병소 부위의 국소적 방사선 치료가 추천되고 있다^{7,16}. 또한 스테로이드 단독 요법으로는 효과가 없으며 다른 치료법과 병합요법으로 일시적인 사용을 고려해 볼 수 있다. 본 예의 경우에는 뇌전이로 인한 증상과 동반되

어 있어, 수질내 전이가 상당히 진행된 후에야 진단되었지만 국소적 방사선 치료와 스테로이드 요법으로 약간의 증상호전을 나타내었다.

이러한 치료에도 불구하고, 척수 수질내 전이성 종양의 예후는 매우 불량하며, 한 연구에서는 진단 후 중간 생존기간이 110일이었으며, 모든 환자가 8개월 안에 사망하였다⁹. Connolly 등⁸은 수술, 방사선 치료 및 항암 치료를 받은 비소세포 폐암의 수질내 전이 환자 두 명이 각각 44주와 48주간 생존하였다고 보고하였으며, Potti 등⁶도 국소적 방사선 치료와 항암 치료로 증상 호전과 함께 2년 동안 생존하였던 경우를 발표하였다. 폐암환자에서 척수 수질 내로의 전이성 병변은 드물지만, 여러 진단법의 발달과, 치료법의 발전으로 인한 암환자의 생존률 증가로 향후 이러한 예의 발생이 증가할 것으로 보인다. 본 예에서는 약 4개월밖에 생존하지 못하였으나 향후 이러한 환자에 대한 조기 진단과 적절한 치료를 병행한다면 어느 정도의 생존기간 연장과 삶의 질을 향상시키는데 도움이 될 것으로 판단된다.

요 약

폐암 환자에서 척수에 대한 신경학적 증상이 발생할 경우, 척수 수질 내로의 전이를 고려해야 하며, 조기 진단이 예후에 중요한 영향을 미칠 것으로 사료된다. 자기공명영상 검사는 이러한 병변의 진단에 매우 민감한 검사이나, 임상증상과 원발병변, 타 장기로의 전이 등을 함께 고려하여야 하며, 가능하다면 조직검사를 시행하여 진단할 수 있다. 본 예는 임상양상 및 방사선 검사에 의해 매우 드문 비소세포 폐암의 척수 수질내 전이로 판단된 경우이기에 보고하는 바이다.

참 고 문 헌

1. Costigan DA, Winkelman MD. Intramedullary spinal cord metastasis : a clinicopathologic study of 13 cases. J Neurosurg 1985;62:227-33.

2. Stefanko SZ. Intramedullary metastasis. *Cin Neurosurg* 1980;82:199-202.
3. 강신혁, 정용구, 권택현, 이기찬, 이훈갑, 척수 수질내 전이성 종양. *J Korean Neurosurg Soc* 1998;27:397-402.
4. 김태곤, 윤도흠, 김영수, 척수 수질내 전이성 종양. *J Korean Neurosurg Soc* 2002;31:501-4.
5. Oh YK, Park HC. Intramedullary spinal cord metastasis : a report of two cases and a review of the literature. *J Korean Soc Ther Radiol Oncol* 2001;19:353-8.
6. Potti A, Abdel-Raheem M, Levitt R, Schell DA, Mehdi SA. Intramedullary spinal cord metastasis (ISCM) and non-small cell lung carcinoma (NSCLC) : clinical patterns, diagnosis and therapeutic considerations. *Lung cancer* 2001;31:319-23.
7. Schiff D, O'Neill BP. Intramedullary spinal cord metastasis : clinical features and treatment outcome. *Neurology* 1996;47:906-12.
8. Connolly ES, Winfree CJ, McCormick PC, Cruz M, Stein BM. Intramedullary spinal cord metastasis : Report of three cases and review of the literature. *Surg Neurol* 1996;46:329-38.
9. Okamoto H, Shinkai T, Matsuno Y, Saijo N. Intradural parenchymal involvement in the spinal subarachnoid space associated with primary lung cancer. *Cancer* 1993;72:2583-8.
10. Dunne JW, Harper CG, Pamphlett R. Intramedullary spinal cord metastasis : a clinical and pathological study of nine cases. *QJM* 1986;61:1003-20.
11. Weissman DE, Grossman SA. Simultaneous leptomeningeal and intramedullary spinal metastasis in small cell lung carcinoma. *Med Pediatr Oncol* 1986;14:54-6.
12. Murphy KC, Feld R, Evans WK, Shepherd FA, Perrin R, Sima AAF, et al. Intramedullary spinal cord metastasis from small cell carcinoma of the lung. *J Clin Oncol* 1983;1:99-106.
13. Germ JL, Burgess J, Trump DL. Clinical features and natural history of spinal cord metastasis. *Cancer* 1985;56:2305-14.
14. Puljic S, Batrnitsky S, Yang WC, Schechter MM. Metastases to the medulla of the spinal cord : myelographic features. *Radiology* 1975;117:89-91.
15. Fredericks RK, Elster A, Walker FO. Gadolinium-enhanced MRI : a superior technique for the diagnosis of intraspinal metastasis. *Neurology* 1989;39:734-6.
16. Winkelman MD, Adelstein DJ, Karlins NL. Intramedullary spinal cord metastasis : Diagnostic and therapeutic considerations. *Arch Neurol* 1987;44:526-31.