

침습성 폐 아스페르길루스증을 동반한 급성 간질성 폐렴 1예

인제대학교 의과대학 내과학교실, 병리학교실*

이영민, 윤혜경*, 김주인

= Abstract =

A Case of Acute Interstitial Pneumonia with Invasive Pulmonary Aspergillosis

Young Min Lee, M.D., Hye Kyoung Yoon*, Joo In Kim

Department of Internal Medicine, Anatomic Pathology,
Inje University, College of Medicine, Busan, Korea*

Acute interstitial pneumonia (AIP) is a rare fulminant form of lung injury that presents acutely; usually in a previously healthy individual. It corresponds to a subset of cases of idiopathic adult respiratory distress syndrome (ARDS). Invasive pulmonary aspergillosis is a disease occurring predominantly with defects in immunity such as hematologic malignancy, influenza infection, postchemotherapy, long-term corticosteroid treatment. Invasive aspergillosis has worse prognosis and most cases are diagnosed at postmortem autopsies. We experienced a case of acute interstitial pneumonia with an invasive aspergillosis during corticosteroid treatment. Acute interstitial pneumonia with invasive aspergillosis was diagnosed by an open lung biopsy using thoracoscopy, showing fungal hyphae with sepsis and an acute angle branching invasion of the lung tissue and blood vessels. The patient was treated with IV amphotericin-B, but died due to septic shock. (*Tuberculosis and Respiratory Diseases* 2002, 52 : 62-69)

Key words : Acute interstitial pneumonia, Invasive pulmonary aspergillosis, Corticosteroid

Address for correspondence :

Youngmin Lee, M.D.

Department of Internal Medicine, Inje University, College of Medicine, Pusan Paik Hospital
Kaekumdong, Pusanjinku, Pusan, Korea, 633-165

Phone : 051-890-6270 Fax : 051-892-0273 E-mail : lym066@chollian.net

서 론

급성 간질성 폐렴(acute interstitial pneumonia, AIP)은 폐 조직 생검상 미만성 폐포 손상 소견을 보 이면서 특발성 급성 호흡 곤란 증후군의 임상경과로 나타나는 질환이다¹⁻³. 침습성 폐 아스페르길루스증(invasive pulmonary aspergillosis)은 주로 면역 기능 저하 환자에서 발생하는 치명적인 감염증으로 조기진단 및 조기치료 가 예후에 중요한데, 사후부검에 의해 진단된 경우가 대부분이다⁴⁻⁶. 저자들은 미만성 간질성 폐 질환 의심 하에 스테로이드 치료도중에 발생한 침습성 폐 아스페르길루스증을 동반한 급성 간질성 폐렴을 개흉 폐 생검으로 확진하였기에 문헌고찰과 함께 보고하는 바이다.

증 례

환 자 : 이○○, 62세 남자

주 소 : 호흡곤란

현병력 : 내원 4일전부터 호흡곤란, 발열, 기침이 발생하여 인근병원에서 폐렴 의심하에 치료받았으나, 증상이 더욱 악화되어 본원에 입원하였다.

과거력 : 40년전 폐결핵을 앓았으며 당시 완치판정을 받았고, 3년전 인근병원에서 기관지 천식 의증으로 치료받았음.

흡연력 : 20갑년

이학적 소견 : 내원당시 혈압은 110/70mmHg, 맥박 분당 88회/분, 호흡수 25회/분, 체온 36.6℃ 이었다. 청진상 양측 폐야에서 거친 호흡음과 흡기시 수포음이 들렸으나, 천명음은 들리지 않았다.

검사실 소견 : 내원시 혈액검사상 백혈구 1720/mm³ (호중구 44%, 임파구 25%, 호산구 16.9%), 혈액소 11.0g/dL, 혈소판 180,000/mm³, 혈침속도는 46mm/hr 이었다. 동맥혈 가스분석결과는 PH 7.41, PCO₂ 40mmHg, PO₂ 72mmHg, HCO₃⁻ 25.3mmol/L, 동맥혈 산소포화도는 94% 이었다. AST 48 IU/L, ALT 23 IU/L, 총단백 5.2 g/dL, albumin

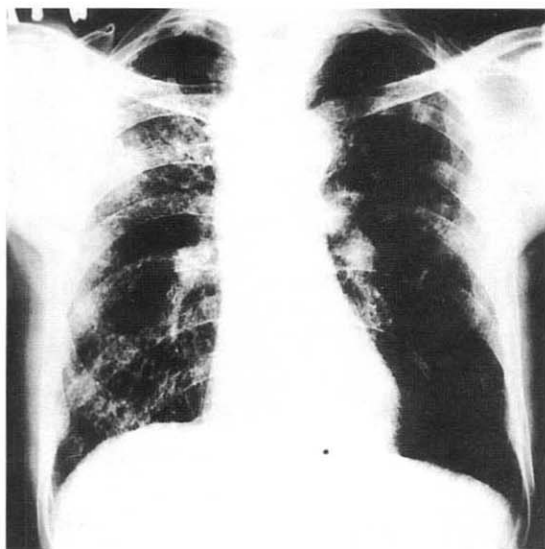


Fig. 1. Chest PA shows multifocal ill defined patch consolidations and ground glass opacities in both lung fields.

3.2 g/dL, 총빌리루빈 0.4 mg/dL, 공복시 혈당은 89 mg/dL 이었다. HBs Ag/Ab, HCV Ab도 음성이었다. 혈청학적 검사상 Anti-HIV는 음성이었고 Ig A, G, M, D, E도 정상범위에 있었다. 객담 항산균도말 검사 및 세포진 검사는 음성이었고, 객담 그람염색 및 배양검사에서도 음성이었다. 폐기능검사상 FEV₁ : 2.92L(추정정상치의 82%), FVC : 2.97L(추정정상치의 97%)로 정상 폐활량 소견을 보였으나, DLco는 3.8ml/min/mmHg (추정정상치의 33%)로 감소되어 있었다.

방사선소견 : 단순흉부사진에서 전 폐야에 폐기종 소견 및 미만성으로 증가된 음영이 있었고(Fig. 1), 고해상도 전산화 단층 촬영에서 미만성 간유리양 음영과 망상형의 음영 증가 소견이 관찰되었고, 소엽간 및 소엽내 격벽비후를 동반하고 있었다(Fig. 2)

치료 및 임상경과 : 시간이 지날수록 환자가 호흡곤란 증세를 심하게 호소하고, 동맥혈 검사상 저산소혈증이 악화되는등 전신상태가 불량하여 더 이상의 검사는 시행하지 못하고, 미만성 간질성 폐질환 의심하에 부신

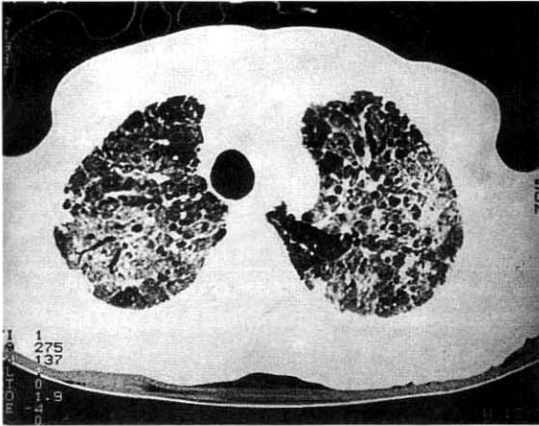


Fig. 2. HRCT shows diffuse ground-glass opacities, patch consolidations and, interlobular septal thickening in both upper lobes.

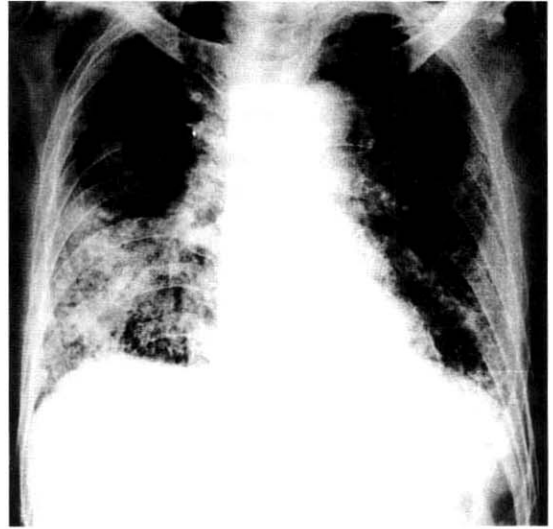


Fig. 3. Chest PA shows rapid increase in extent and intensity of the consolidations in both lung fields.

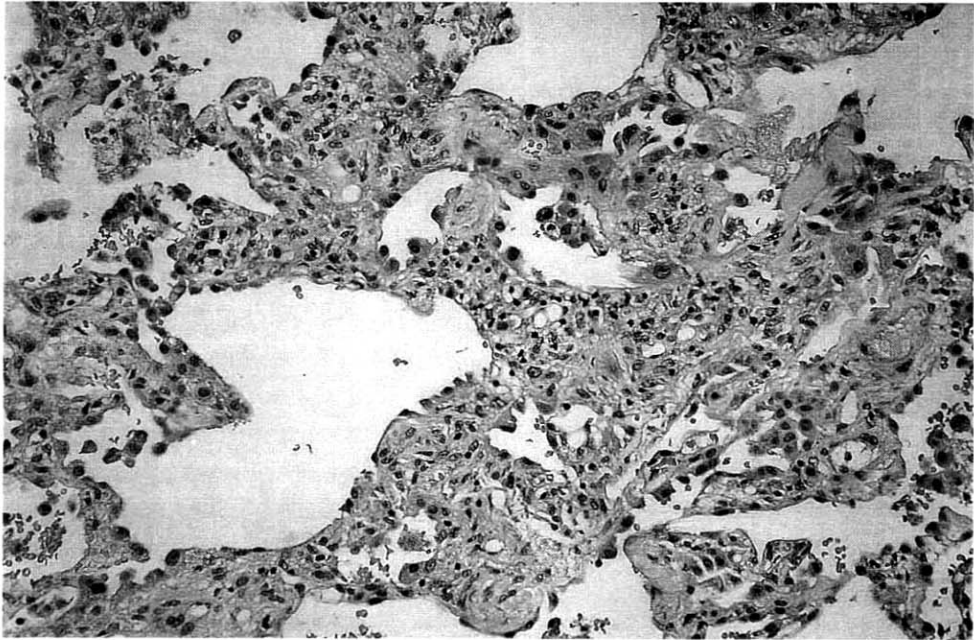


Fig. 4-A. The interstitium is variably widened by infiltration of mononuclear leukocytes. The alveolar linings are prominent with focal cytologic atypia (H&E. $\times 200$).

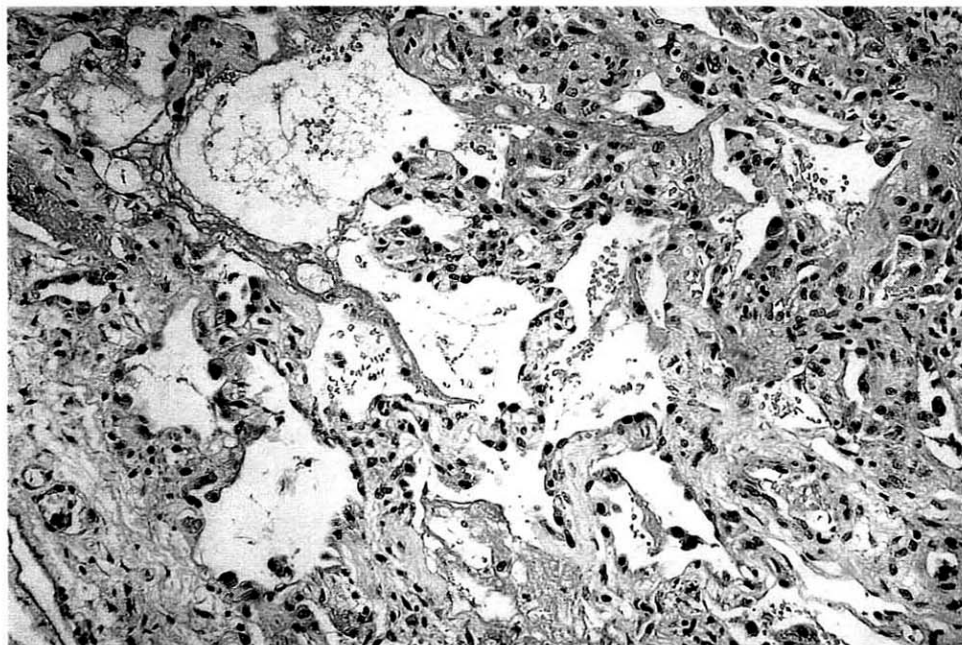


Fig. 4-B. Hyaline membrane deposit is focally observed along the alveolar spaces (H & E. $\times 200$).

피질 호르몬제를 1mg/Kg 투여하였고, 혈액검사상 호중구 감소증 소견 및 호산구증가 소견은 내원 10일 만에 정상으로 회복되었고, 3주만에 증상 및 흉부사진상 호전 소견을 보여 퇴원했다가, 퇴원 2주만에 다시 호흡곤란 증세가 악화되어 입원후 실시한 기관지 폐포 세척액 검사상 미생물학적 배양 검사는 음성이었으며, 대식세포가 19%, 호중구 31%, 림프구 41%이었으며, CD4/CD8 비가 0.7로 감소되어 있었다. 지속적으로 악화되는 호흡곤란 증상 및 흉부사진소견으로(Fig. 3), 광범위의 항생제를 투여하면서 비디오 흉강경을 통한 좌폐의 설엽에서 폐생검을 실시하였다. 병리학적 소견: 폐 생검 조직 전체에 걸쳐 다양한 정도로 간질의 확장이 관찰되었으며, 확장된 간질 부위에는 림프구 및 형질세포와 대식구의 침윤이 관찰되었으나, 폐포강은 확장된 부위도 있었고, 일부 위축되어 있었으며, 폐포 세포는 현저하게 보였으며 세포학적 이형성을 자주 보였고, 일부에서는 폐포를 따라 초차

양 물질의 침착이 관찰되었다(Fig. 4-A, 4-B). Masson trichrome 염색상 섬유화는 적었고, 부분적으로 진균감염으로 인한 폐 실질의 파괴가 관찰되었으며, PAS 및 Gomori's methenamine silver 염색상 균등한 두께를 지니며, 분절성 격막을 보여 아스페르길루스 균사로 확인되었다(Fig. 5-A, 5-B). 치료로 amphotericin-B를 정맥투여했으나, 수술 3일만에 패혈성 쇼크로 사망하였다.

고 찰

급성 간질성 폐렴(Acute interstitial pneumonia, AIP)은 대개 이전에 건강했던 40대 이후의 사람에서 급성으로 나타나는 폐 손상의 드문 형태이며, Katzenstein 등은 임상 양상이 급격하게 진행되는 경우를 AIP라 명하고 통상성 간질성 폐렴(Usual interstitial pneumonia, UIP)에서 분리하였다¹. AIP

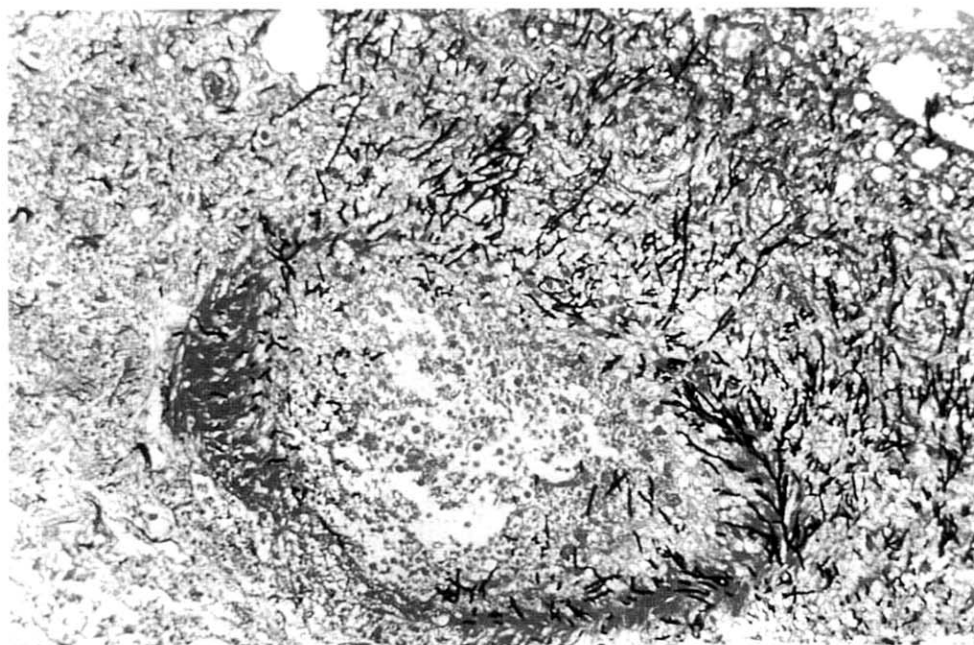

Fig. 5-A. Fungal hyphae is invading into vascular space. (Gomori's methenamine stain. $\times 200$).

의 진단은 임상적으로 특발성 급성 호흡 곤란 증후군의 발현과 병리학적으로 기질화된 미만성 폐포 손상의 소견을 보일 때 가능하다¹⁻³. 미만성 폐포 손상은 급성 간질성 폐렴의 가장 흔한 조직학적 형태이며, 급성(삼출)기, 기질화(증식)기, 치유(섬유화)기로 나눌 수 있다. 삼출기에서는 주로 폐포관을 따라서 폐포내 부종과 유리질막이 관찰되며, 기질화기에서는 광범위한 섬유모세포의 증식과 2형 폐포 상피세포의 증식으로 인한 폐포벽의 비후를 보여주며, 유리질막은 수가 감소하게 되는데, 반복되는 폐 실질손상은 불가역적인 섬유화와 봉와양염(honeycombing)이 일어난다¹⁻³. 이 환자의 폐 조직에서 UIP와의 차이점은 병변이 균일하고 간질내 섬유화가 적으며, 폐쇄성기관지염-기질화폐렴(bronchiolitis obliterans with organizing pneumonia : BOOP)과의 차이점은 BOOP은 부분적인 분포를 보이지만, 이 환자의 병변은 미만성 침범 소견을 보였고, 비특이성 간질성 폐렴(NSIP)과의 차이점은 NSIP는 간질내 염증세포 침윤과 섬유화가 다

양하게 보이지만, 폐포 손상 소견은 보이지 않는다는 것이다. 이 환자에서 내원당시 간질성 폐질환이 의심되었지만, 임상상태의 악화로 조직학적 확진없이 고용량의 스테로이드 치료를 실시하여 호전된 상태에서 퇴원 후 다시 악화되어 개흉 폐 생검상 미만성 폐포 손상 소견을 보였으므로, 내원당시의 폐 병변은 스테로이드 치료에 반응이 좋은 간질성 폐질환인 과민성 폐장염이나 호산구성 폐렴 등의 가능성을 배제하지는 못한다. 아스페르길루스는 주로 토양, 물, 부패된 유기물질에서 자라며, 인체감염은 아스페르길루스의 분생포자가 흡입되어 생긴다⁴⁻⁶. 아스페르길루스는 현재까지 약 100여종이 동정되었으나, 인간질환을 일으키는 95% 이상은 *Aspergillus fumigatus*에 의해 일어나며, 폐에 나타날 수 있는 질환의 형태로는 진균종(aspergilloma), allergic bronchopulmonary aspergillosis (ABPA), 만성괴사성폐진균증(Chronic necrotizing pulmonary aspergillosis), 침습성 폐진균증(Invasive pulmonary aspergillosis)의 네 가지가 있다⁴⁻⁶.

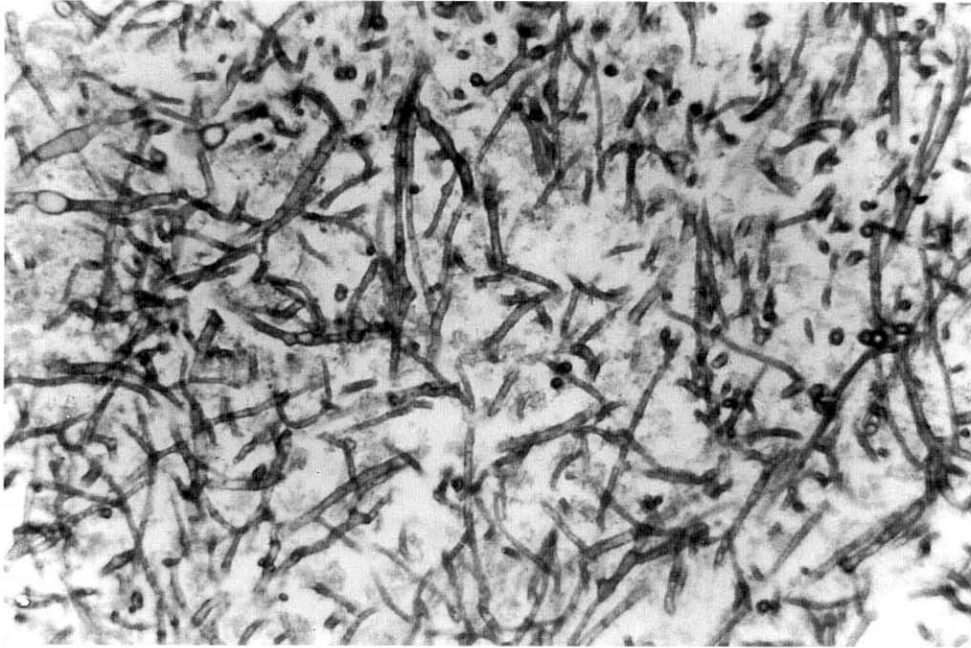


Fig. 5-B. Higher magnification of fungal hyphae shows even width with septation and acute angle branching (PAS stain, $\times 400$).

아스페르길루스는 90% 이상에서 폐를 침범하고, 혈관관화성이 매우 강해 폐혈관으로 침범되어 다발성 폐경색을 일으킬 수 있으며, 혈행성으로 전파되어 소화관, 중추신경계, 신장, 간장, 비장, 피부등의 각종 장기에 경색과 괴사를 일으킬 수 있다⁴⁻⁶. 침습성 폐 아스페르길루스증 환자의 25-30%에서 처음에는 뚜렷한 증상이나 징후가 없으며 초기 증상들은 마른기침이나 미열이며, 흉막통 또는 비특이적 흉통이 흔하고 객혈도 일어날 수 있다. 방사선학적 소견은 국소적 침윤, 결절성 병변, 양측의 간질성 폐침윤, 단일 또는 다발성 공동형성 등을 관찰할 수 있다⁴⁻⁶. 인체 내에서 아스페르길루스에 대한 숙주방어에 있어서 대식세포의 역할이 중요한데 단핵구는 분생포자(conidia)를 중성구는 균사(hyphae)를 방어하는데 중요하다⁷. 침습성 진균증은 최근 장기이식술의 발달에 따른 면역억제제의 사용증가 및 악성종양에 대한 고용량 항암화학요법이 시행됨에 따라 증가추세에 있다⁴⁻⁷. 지

속적인 호중구 감소증, 면역억제제의 사용, 숙주의 면역기능저하, 광범위한 항생제의 사용등이 발병인자로 작용하며, 그 중 지속적인 호중구감소증이 가장 중요한 인자로 알려져있는데⁴⁻⁹, 국내에서도 이런 면역기능 저하 환자에서 발병한 보고가 있었지만^{10,11}, 정상 면역기능을 가진 환자에서의 발생도 보고되었다¹². 이 환자의 경우 고용량의 스테로이드를 장기간 복용한 게 발병인자로 생각된다. 이 환자에서 내원당시 호중구 감소증과 상대적인 호산구 증가소견을 보였는데, 말초 혈액 도말검사상 특이소견은 없어서, 약물(항생제)과 연관된 호중구 감소증이나 바이러스 감염을 의심해 볼 수 있겠으며, 반복검사상 정상으로 회복되어서 큰 임상적인 의의는 없는 것으로 생각된다. Kuhlman등은 컴퓨터 단층촬영을 통해 초기에 단순 흉부사진에 보이지 않는 병변을 찾을수 있으며, 다발성 염증성 결절과 경화성 병변이 가장 흔하다고 보고하였고, 공기-반월형(air-crescent)의 공동형성은 주로 급성 백혈병 환

자에서 호중구의 감소가 호전되어 관해에 이를 때, 스테로이드 치료용량이 유의하게 감소할 때 잘 형성되며¹³, 폐렴과 구별되는 특이소견은 없다. 혈청학적 검사로 방사면역검사 및 효소면역검사를 사용하여 아스페르길루스에 대한 혈청항원을 검출함으로써 조기진단 및 치료효과의 판정에 유용하다고 알려져 있다¹⁴. 양측폐야의 경화나 미만성 질환을 보이는 환자들은 감염의 다른 원인을 배제하기 위해 기관지 내시경을 통한 세포학적 검사, 진균배양 등 세균학적 검사가 행해져야 한다⁴⁻⁶. 침습성 아스페르길루스증의 진단은 조직학적 생검이 확진방법이며, 형태학적으로 아스페르길루스와 일치하는 분절성 균사에 의해 조직이나 혈관 침범을 증명해야 한다⁴⁻⁶. 침습성 폐 아스페르길루스증은 치료하지 않으면 거의 100% 사망하는데, 치료에 대한 반응은 환자군, 침범된 장기, 치료약제에 따라 달라진다. 치료는 주로 amphotericin B가 많이 사용되며, 치료용량은 일반적인 환자의 경우 0.8-1.2 mg/kg/day이고, 호중구감소증 환자의 경우 1-1.5 mg/kg/day이다. 신장기능이 비정상이거나, amphotericin B에 내성을 보이거나, 치료에 대한 반응이 부적절할 때 lipid-associated amphotericin B 또는 itraconazole 투여가 필요하다⁴⁻⁶. 수술적인 절제는 골수이식이나 항암요법 실시전에 지속적인 폐병변이 있거나, 대량 객혈을 동반한 큰 혈관이나 대기도를 침범하는 병변 등 국소적인 침습성 폐 진균증에서 도움이 된다¹⁵. 미만성 간질성 폐질환의 치료에서 고용량의 스테로이드 치료도중 임상적인 악화가 의심되면, 뚜렷한 감염의 증거가 없더라도, 침습성 아스페르길루스증은 조기진단 및 조기치료가 예후에 가장 중요하므로, 가능하다면 적극적인 진단수기를 이용해서 조직학적 확인이 필요하며, 임상적 소견에 의거하여 추정진단을 빨리 내려, 항진균제의 경험적 투여를 하는 것이 필수적이라 생각된다.

요 약

저자들은 호흡곤란을 주소로 내원한 환자에서 미만성 간질성 폐질환 의심하에 고용량의 부신피질 호르몬제

투여도중 폐병변 악화로 흉강경을 이용한 폐생검을 실시하여 침습성 폐 아스페르길루스증을 동반한 급성 간질성 폐렴을 경험하였기에 문헌고찰과 함께 보고하는 바이다.

참 고 문 헌

1. Katzenstein A-La, Myers JL, Mazur MT. Acute interstitial pneumonia: a clinicopathological, ultrastructural, and cell kinetic study. *Am J Surg Pathol* 1986;10:256-67.
2. King, JR. TE. Chapter 259. Interstitial lung disease In : Braunwald E, Fauci AS, Kasper DL, Hauser SL, Longo DL, Larry Jameson J, editors. *Harrison's principles of internal medicine*. 15th ed. New York : McGraw-Hill, Inc.; 2001. P.1503.
3. Schwarz MI, King, JR TE. Interstitial lung disease. 3rd ed. Hamilton : B.C.Decker Inc.; 1998.
4. Denning DW. Chapter 248. Aspergillus species. In : Mandell GL, Bennett JE, Dolin R, editors. *Bennett's Principles and Practice of Infectious Diseases*. 5th ed. Philadelphia : Churchill Livingstone;2000. p. 2674-82.
5. Davies SF, Saroi GA. Chapter 35. Fungal infection. In : Murray JF, Nadel JA, editors. *Textbook of Respiratory Medicine*, 3rd ed. Philadelphia : W.B. Saunders Company;2000. p. 1131-34.
6. Sugar AM, Olek EA. Chapter 147. Aspergillus syndromes. In : Fishman AP, editor. *Fishman's Pulmonary Disease and Disorders*. 3rd ed. New York : McGraw-Hill Company; 1998. p.2265-85.
7. Schaffner A, Douglas H, Braude A : Selective protection against conidia by mononuclear and against mycelia by polymorphonuclear

- phagocytes in resistance to aspergillus. Observations on these two lines of defense in vivo and in vitro with human and mouse phagocytes. *J Clin Invest* 1982;69:617-31.
8. 현동우, 김동환, 정진태, 손상균, 이재태, 이규보. 급성 백혈병 환자에서 폐와 뇌를 침범한 침습성 국균증 1례. *대한혈액학회지* 1998;33:278.
9. 김양수, 김성민, 백경란, 신형식, 조성욱, 배현욱, 등. 침습성 Aspergillosis의 임상적 고찰. *대한내과학회지* 1990;38:526-37.
10. Gerson SL, Talbot GH, Hurwitz S, Strom BL, Lusk EJ, Cassileth PA. Prolonged granulocytopenia : The major risk factor for invasive pulmonary aspergillosis in patients with acute leukemia. *Ann Intern Med* 1984;100:345-51.
11. Gustafson TL, Schaffner W, Lavelly GB, Stratton CW, Johnson HK, Hutcheson RH. Invasive aspergillosis in renal transplant recipients : Correlation with corticosteroid therapy. *J Infect Dis* 1983; 148:230-8.
12. 임영희, 천은미, 김호철, 서지영, 박정웅, 권오정, 등. 정상 면역기능을 가진 환자에서 발생한 침습성 폐진균증 1예. 결핵 및 호흡기 질환 1998;45:197-203.
13. Kuhlman JE, Fishman EK, Siegelman SS. Invasive pulmonary aspergillosis in acute leukemia : Characteristic findings on CT, the CT halo sign, and the role of CT in early diagnosis. *Radiology* 1985;157:611-4.
14. Patterson TF, Miniter P, Patterson JE, Rapoport JM, Andriole VT. Aspergillus antigen detection in the diagnosis of invasive aspergillosis. *J Infect Dis* 1995;171:1553-8.
15. Moreau P, Zahar JR, Milpied N, Baron O, Mahe B, Wu D, et al. Localized invasive pulmonary aspergillosis in patients with neutropenia : Effectiveness of surgical resection. *Cancer* 1993;72: 3223-6.