

□ 원 저 □

국균종의 임상적 고찰

순천향대학교 의과대학 내과학교실, 건양대학교 의과대학 내과학교실*

김기업, 길호욱, 이석호, 김도진, 나문준*, 어수택, 김용훈, 박춘식

= Abstract =

Clinical Characteristics of Aspergilloma

Ki Up Kim, M.D., Hyo Wook Gil, M.D., Suk Ho Lee, M.D.,
Do Jin Kim, M.D., Moon Jun Na, M.D.*, Soo-taek Uh, M.D.,
Yong Hoon Kim, M.D., Choon Sik Park, M.D.

*Department of Internal Medicine, Soonchunhyang University Hospital, Seoul,
Kunyang University*, Daejeon, Korea*

Background : Pulmonary aspergilloma is relatively common in Korea. It arises from the colonization and proliferation of *Aspergillus* in preexisting lung parenchymal cavities, in particular tuberculosis. The most common symptom in this disorder is hemoptysis, which may or may not be massive and life threatening. A routine chest radiography and computed tomography (CT) are the most important diagnostic procedures. A surgical resection of the aspergilloma has recently been recommended, because of the relatively low incidence of post-operative complications than in the past. A more concentrated sample of patients with aspergilloma, who either underwent a thoracotomy or tested positive for aspergillus antibodies, were reviewed.

Method : The medical records of twenty-two patients with aspergilloma, who had a proven thoracotomy (9 cases), or who tested positive for the diagnostic procedure and/or aspergillus antibodies (13 cases) from January 1995 to December 2000, were reviewed retrospectively.

Results : The most common underlying lung disease was a current or old healed tuberculosis, and 3 patients had cultures of mycobacterium other than tuberculosis (MOTT). The mean time until the aspergilloma was detected 5.91 years in the healed tuberculosis cases. The others cases involved a lung abscess, bronchiectasis and

이 연구는 2001년 결핵 및 호흡기 학회에 발표된 내용임.

Address for correspondence :

Soo-taek Uh, M.D.

Department of Internal Medicine, Soonchunhyang University Hospital

#657, Hannam-dong, Yongsan-ku, Seoul, 140-743, Korea

Phone : 02-709-9195 Fax : 02-709-9554 E-mail : uhs@hosp.sch.ac.kr

without lung disease. The extrapulmonary disease was alcoholism and diabetes. Hemoptysis was most common in 72.7%. A computed tomography (CT) is useful for diagnosis. The right upper lobe, especially the posterior segment, is the most common location. Bronchial artery embolization is ineffective for a long term follow-up. A lobectomy is most common in a thoracotomy, and intra-operative and post-operative complications are rare. During follow-up, the mortality rate, not from the aspergilloma but from respiratory failure, was 13.6%.

Conclusion : Aspergilloma is a common cavitary lung disease, It mainly arises from tuberculosis, either current or healed, but extra-pulmonary disease including alcoholism or diabetes are other possible risk factors. Their most common problem in aspergilloma is hemoptysis. Surgery has a low risk of post-operative complications and is recommended in relatively preserved lung function or healthy patients. Medical maneuvers including embolization, and the local insertion of certain materials needs to be studied more closely. (Tuberculosis and Respiratory Diseases 2002, 52 : 46-53)

Key words : Aspergilloma, Tuberculosis, Thoracotomy

서 론

폐 국균종(pulmonary aspergilloma)은 만성적인 진균감염(saprophytic infection)으로서 방사선학적으로는 air-crescent를 특징으로 하는 질환이다. 객혈이 주요 증상이고, 주된 선행질환으로 폐결핵이 알려져 있다. 국균(*Aspergillus*)으로 인한 폐 질환 중에서는 국균종이 비교적 흔히 볼 수 있는 질환이며 국내에서는 강 등이 국균종의 임상양상에 대한 보고가 있다¹. 대부분의 국균종은 증상이 없는 경우가 많아 정기 검사에서 우연히 발견되는 경우가 많다고 알려져 있다. *Aspergillus species* 포자가 호흡기계에 침범하여 결핵성 공동이나 수술후의 폐장에 침범하여 균종(mycetoma)을 형성하고 “fungus ball”을 형성한다고 알려져 있다². 전형적인 국균종의 방사선학적 모양은 공동내 고형 및 원형의 종괴가 공동의 벽과 분리되어 존재한다. 혈청학적 검사가 진단에 도움이 되지만 확진할 수 있는 검사는 아니라고 알려져 있으나 외과적 적출 후에는 항체의 감소 및 소멸을 확인할 수 있다³. 치료에서는 항진균제를 포함한 보존적 치료와 수술이 있는데, 최근에는 환자의 전신상태가 양호한 경우 수술이 선호되는 경향을 보인다^{4,5}. 이에 저자들은 방사선 검사에서 국균종이 의심되는 환자 중 수술로서

확진이 되거나 기관지경을 통한 진균 배양 및 경피적 침생검으로 진균이 확진된 환자 또는 국균항체 양성으로 판정된 환자의 임상 양상에 대하여 알아보고자 하였다.

대상 및 방법

1995년 1월부터 2000년 12월까지 문진과 진찰소견, 일반 혈액검사, 단순 흉부 방사선 검사(chest PA)와 전산화단층촬영(computed tomography : CT) 및 고해상도 전산화단층촬영(high resolution computed tomography : HRCT)에서 국균종 이외의 세균 감염을 배제할 수 있는 경우만을 선택하였다. 국균종이 의심되는 58례 중 수술을 하여 확진된 경우 9례, 국균종 항체 양성 및 기관지 내시경 진균배양검사서 국균을 보인 1례, 경피적 침 생검으로 진균이 검출되고 국균종에 대한 항체 양성을 보이는 3례, 그리고 국균항체 양성을 보인 9례를 대상으로 후향적 분석을 하였다.

결 과

환자는 남자 14례, 여자 8례였으며, 평균나이는 50.3

Table 1. Underlying lung characteristics in patients with aspergilloma

Underlying Lung Disease	Number	Classification	Number
Tuberculosis	16	Cured (MOTT*)	11 (2)
		Current (MOTT*)	4 (1)
		MDR-TB [#]	1
Lung Abscess	2		
Bronchiectasis	1		
Emphysema	1		
No Underlying Lung Disease	2		

*MOTT : Mycobacterium other than tuberculosis

[#]MDR-TB : multi-drug resistant tuberculosis

±14.8이었다. 기저질환으로는 항결핵제 투여 후 완치 판정을 받은 후 발생한 11례와 다제내성결핵 1례, 국균종과 함께 결핵을 진단받은 현증 결핵 4례를 포함하여 폐결핵이 16례 (72.7%)였으며, 이중 완치 판정을 받았으나 현재 결핵균 동정에서 비결핵항산균 (mycobacterium other than tuberculosis:MOTT) 이 배양된 2례와 현증 감염에서 발견된 비결핵항산균 1례가 있었다. 또한 5례에서는 동반되는 기관지확장증을 발견할 수 있었다. 4명의 환자는 병력에서 2회의 항결핵제 투여를 받았으며, 다제내성결핵 환자는 세번째 항결핵제 치료 중이었다. 기타질환으로는 폐농양 2례(9.1%), 기관지확장증 1례(4.5%), 폐기종 1례(4.5%), 폐내 기저질환이 없는 경우 2례(9.1%)였다. 완치판정을 받은 결핵환자 11례에서 첫 항결핵제 투여로 완치 판정을 받고 나서 국균종을 진단할 때까지 기간은 5.91 ± 5.72 년이었다(Table 1). 호흡기 계이외의 질환으로 국균종의 발생에 영향을 줄 수 있는 원인으로 빈번한 음주력을 보인 환자는 5례(22.7%)였고 당뇨는 3례(13.6%)였다.

내원시 환자가 호소하는 주소로는 객혈이 16례(72.7%), 기침과 객담 2례(9.1%), 우연히 발견된 2례(9.1%), 전신쇠약감과 호흡곤란이 각 1례(4.5%)였다. 임상증상으로는 기침, 객담, 그리고 호흡곤란이 동반된 7례(31.8%), 기침과 객담이 동반된 4례(18.2%), 객담과 호흡곤란을 호소하는 경우가 각 1례(4.5%)였다. 진찰소견은 병변부에서 호흡음에서 이상을

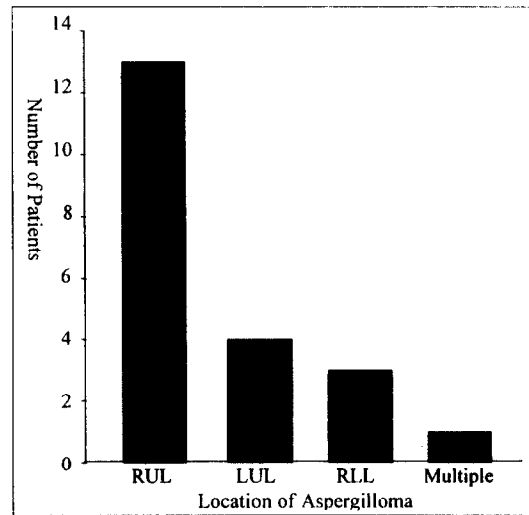


Fig. 1. Anatomical location of total patients with aspergilloma.

발견할 수 없는 14례(63.6%)와 기관지호흡음 3례(13.6%), 수포음(crackles) 3례(13.6%), 통음(rhonchus) 2례(9.1%)였고, 중복되는 소견은 없었다.

방사선 소견은 전산화단층촬영이 도움이 되었으며 fungal ball 11례, air-meniscus sign 8례, 섬유화 및 낭포 1례, 경화(consolidation)와 공동성 병변(cavity) 각 1례의 소견이었으며, 수술한 9례는 fungal ball 6례와 air-meniscus sign을 보인 3례에서 시행되었다. 호발 부위는 우폐상엽 13례, 좌폐상엽 4

Table 2. Cause and method of operation in 9 cases of patients with aspergilloma

Cause of operation	Number
Massive hemoptysis	5
Recurrent hemoptysis	2
For preventive	2
Method of operation	
Lobectomy	5
Lobectomy and wedge resection	2
Bilobectomy	1
Wedge resection	1

레, 우폐하엽 3레, 다발성 침범을 보이는 1레 였다 (Fig. 1). 상엽에서는 후분절이 8레로 가장 많은 빈도를 보였다.

진단은 흉부 방사선 및 컴퓨터 단층촬영에서 국균증이 의심된 환자를 대상으로 9레에서는 수술로 진단하였고, 13레의 국균증 항체 양성과 확진을 위하여 필요한 경우에는 기관지내시경을 통한 배양검사를 1레에서, 3레는 경피적침생검으로 하였다.

치료는 수술하지 않은 경우는 보존적 치료를 하였으며 항진균제는 사용하지는 않았다. 기관지 동맥 색전술은 4레에서 시행하였으며 이는 수술한 2레와 사망한 2레였다. 수술한 9레의 환자에서 수술의 원인으로서는 빈번한 객혈 5레, 대량객혈 2레였으며 나머지 2레는 예방적 수술이었다. 수술방법은 엽절제술(lobectomy)이 5레로 가장 많았으며, 엽 및 췌기절제술(wedge resection)이 2레, 두엽절제술(bilobectomy) 1레, 췌기절제술 1레였다(Table 2). 수술 및 수술의 경과 중 특기할 만한 합병증이나 사망은 없었다.

국균증에 대한 항체 양성환자 13명 중 추적검사는 평균 33.6 ± 20.6 개월이었고, 이 중 사망자는 3명으로 사인은 호흡부전 2레와 흡인성 폐렴 1레였다.

고 찰

사람에서의 국균감염에 대한 첫 기술은 1856년

Virchow에 의하여 처음 기술되었고 Hinson 등에 의하여 알레르기성, 침윤성 그리고 국균증으로 분류되었다⁶. 국균증의 유병률은 정확하게 알려져 있지는 않다⁷. 일부의 보고에 의하면 약 6000명에 1명, 또는 10,000명에 1명으로 보고된 바 있다^{8,9}. 영국 결핵협회는 결핵성 공동을 가지고 있는 환자의 11%-17%가 방사선 소견에서 국균증을 보인다고 보고한 바 있다¹⁰. 국균증의 발생은 주로 노인에서 빈번하다고 알려져 있으나 어느 연령에서도 보일 수 있다고 알려져 있으며 소아에서도 발생한다고 알려져 있다¹¹. 본 연구에서는 연령별 분포가 다양하였는데 이는 기저질환 및 대상환자의 차이가 있었을 것으로 추정된다.

일반적으로 국균증은 *Aspergillus fumigatus*가 발견되지만, *Aspergillus nigar*, *Aspergillus flavus*, *Aspergillus nidulans* 및 다른 종류도 보고되었다¹². 본 연구에서는 국균증에 대한 구체적인 분류는 하지 못하였다.

병태생리는 기존의 공동성 병변에 국균의 집락과 증식으로 발생한다고 추정되고 있으나 어떤 요인들이 작용하는지에 대하여는 알려져 있지 않다. 결핵¹⁰이 가장 빈번한 기저질환으로 알려져 있으나 공동을 형성하는 질환들인 유육종, 공동성 종양, 폐섬유증, 폐농양, 기관지 낭종, 석면증, 폐렴, 심장질환, 기관지확장증, 폐경색, 알레르기성 기관지 폐 국균증, 그리고 침윤성 국균증 등에서도 발생할 수 있다고 보고되었다⁷. 본 연구에서도 결핵에 현재 이환되었거나 완치 판정을 받은 환자에서 주로 발생하였으나, 결핵이외의 기관지 및 폐 실질의 병변에 의한 공동을 형성하는 질환들에서 발생한다는 것을 확인할 수 있었다. 강 등¹의 보고에서도 기저질환의 원인별 분류는 본 연구와 비슷하였으나 특기 할 만한 사항으로는 현증 결핵과 동반되거나, 비결핵항산균 환자에서도 국균증이 발견되었는데 이는 진단방법의 발전에 의한 것으로 추정되었다. 또한 일부의 보고에서는 폐 이외의 질환으로 알콜에 의한 간질환에서도 많은 빈도를 보인다는 보고가 있었으며¹³ 본 연구에서도 병력에서 빈번한 음주력이 있는 경우가 22.7% 였으며, 당뇨 환자도 13.6%를 보여 전신상태가 질병의 발생에 영향을 주는 것으로 확인되

었다.

조직병리학적 소견은 진균성 공동내 종괴(mycelic intracavitary mass)와 섬유소, 점액, 비정형 부스러기(amorphous debris), 염증세포, 퇴화된 혈액 및 상피세포로 구성되어있다. 공동내 벽은 기관지 상피세포(bronchial epithelium)로 구성되어 있거나 잘 발달된 혈관과립조직(vascular granulation tissue)으로 구성되어있다. 주변의 폐장은 다양한 정도의 폐렴을 동반한다고 알려져 있다⁷.

국균종의 경과를 잘 알려져 있지는 않지만 죽은 진균들이 분절(fragmentation)되고 용해(liquefaction)되어 객담으로 배출되기도 하며, 크기가 커지거나 줄어들기도 하며 장기간 변화가 없는 경우도 있다고 보고되었다^{14,15}. 스스로 소멸하는 경우도 7%-10% 보고되어 있고, 동반되는 세균감염이 공동의 용해에 관여된다고 추정되고있다^{10,16,17}. 본 연구에서는 수술적 방법 이외의 자연소멸은 발견할 수 없었으며 추적 기간 동안 크기의 현저한 변화는 없었다.

가장 빈번한 합병증은 객혈로 알려져 있고, 그 발생 기전으로는 여러 가지 가설이 주장되어왔다. 첫 번째로는 국균종이 공동의 벽과 마찰 및 기계적 운동으로 과밀된 혈관에 손상을 주면서 발생한다는 것이고¹³, 둘째로는 진균에서 생성된 독소나 효소가 국소적 출혈을 유발할 수 있다는 것이며¹⁸, 셋째로는 제3형 염증반응에 의한 손상으로 공동벽의 변화가 오고 이로 인한 출혈이 발생할 수 있는 것과¹⁹, 넷째로 공동성 병변 이외의 기관지염(bronchitis)과 기관염(trachitis)이 동반하여 발생할 수 있다고 하였다²⁰. 현재까지는 첫 번째 가설이 신빙성이 높다고 알려져 있다.

임상양상은 주로는 증상이 없으며, 있는 경우는 아주 다양하게 나타난다고 알려져 있다. 가장 흔한 증상으로는 약 74%에서 객혈이 발생한다고 알려져 있으며⁷, 이는 국내에서 강 등¹의 보고 및 본 연구와 일치하는 소견이다. 일반적으로는 객혈은 간헐적이고 소량이라고 알려져 있으며, 때때로 첫 객혈시 생명을 위협할 정도의 대량 객혈이 발생한다고 알려져 있어 이는 수술이 최선이라는 주장의 근거가 되고있다. 그 외의

증상으로는 기침, 호흡곤란, 전신쇠약감, 체중감소 등이 있고 발열은 드물다고 알려져 있다. 진찰소견과 일반적인 검사소견에서 특이한 것은 없으며 객담 진균배양에서 빈번한 배양 검사 양성은 국균종의 약 58%에서 보인다고 한다. 국균종에 의한 대량의 객혈은 드물고 또한 세균감염 역시 드물다고 알려져 있다. 환자의 임상경과나 예후는 환자의 동반되는 호흡기 질환 및 전신 상태에 의하며 국균종에 의한 사망은 드물다고 알려져 있다. 본 연구에서도 사망한 3례에서 직접 사인으로 국균종 보다는 다른 원인에 의한 것이어서 이러한 주장을 뒷받침 해주고 있다. 국균종 항원에 대한 침강 항체(precipitating antibody)는 모두에서 발견되어야 할 것으로 알려져 있으나²¹, 소수에서 항원이 자극원이 될 수 없는 사진균(nonviable fungal elements)²⁰과 면역반응이 결여된 진균종²²에서는 예외적으로 발생하지 않을 수 있다고 알려져 있으며 외과적 절제술은 이러한 항체의 역가를 낮출 뿐 아니라 없앨 수 있다고 알려져 있다^{21,22}.

흉부 방사선에서는 둥근 고형의 종괴가 다양한 두께를 가진 공동내 존재하고 공기에 의하여 분리되어 있으며, 주로는 폐의 상부에 고립성으로 존재하지만 양쪽이나 다발성으로도 발견할 수 있다. 또한 진균종이 벽과 떨어져 있는 경우에는 위치의 변화에 따른 변화가 동반될 수 있다²³. 최근 연구에서는 전산화 단층촬영이 진단에 유용하고 이는 진균종의 진단에 정확도를 증가시키는 것으로 알려져 있다²⁴.

본 연구에서는 일반혈액검사 및 적혈구침강속도, 동맥혈가스분석에서 이상이 있는지를 알아보았으나, 국균종에 의한 차이를 발견할 수 없었다. 또한 폐기능검사가 예측치와 비교하였으나 차이를 발견할 수 없었다.

진단은 흉부방사선에서 국균종에 특징적인 소견을 보이면 할 수 있지만, 혈청내 침강항체가 양성을 보이면 정확도를 높일 수 있다⁷. 객담 배양에서 진균을 확인하면 의심을 할 수 있으나 확진 할 수 있는 방법은 아니다.

치료는 주로 3가지 관점이 있는데 이에 대한 논란

이 많다. 치료에서 먼저 확인해야 할 것으로는 환자상태의 평가 및 질환에 대한 인식이 필요하다. 외과적 수술은 1948년에 Gerstl 등²⁵에 의하여 성공적인 수술이 발표되었으며, 최근에는 폐기능이 수술적 치료에 장애가 되지 않는다면 주된 근치적 방법으로 대두되고 있다^{4,5,6}. 수술의 이점은 증상의 조절과, 객혈을 예방할 수 있으며 생명을 연장할 수 있다. 하지만 과거에는 수술 후 발생하는 합병증으로 인한 사망률 또한 낮지 않은 것으로 보고되고 있다²⁶. 최근의 보고에 의하면 외과적 수술의 발전과 조기에 수술을 시행할 때 합병증 발생이나 사망률이 현저한 감소를 보였다고 보고되었다^{4,5}. 국내에서 강 등¹의 보고는 3.9%의 사망률과 7.9%의 합병증을 보였으나 본 연구의 수술한 9례는 비교적 폐기능이나 전신상태가 양호한 환자들로서 사망 또는 기타의 합병증을 발견할 수 없었다. 이는 그간의 수술 방법 및 수술 후 합병증의 예방 방법의 발달과 수술 환자의 전신상태에 의한 결과로 추정되며, 이러한 결과가 국균종 환자에서 수술을 적극적으로 권장할 수 있는 근거가 될 수 있을 것이다. 보존적 치료는 Amphotericin B를 이용한 치료가 주된 역할을 하였으나 정맥주사 치료는 효과가 없는 것으로 판정되었으며²⁷, 항진균제, sodium iodide 및 5% dextrose의 공동내 주입이 시도되었으나 효과에 대하여는 아직 논란의 여지가 많다. 또한 기관지동맥색전술에 대한 기대 역시 만족스럽지 못하다. 이는 공동으로 기관지, 액와 및 쇄골하동맥에 의한 풍부한 혈류 공급과 출혈되는 혈관을 확인하는 것이 어렵고, 다량의 측부순환(collateral circulation) 및 빈번한 신혈관 생성(neovascularization)에 의한다고 알려져 있다²⁸. 본 연구에서도 4례에서 시행하였는데 결과는 실망스러웠다. 하지만 수술전 시행한 기관지동맥색전술이 수술 후의 합병증을 줄이는데 도움을 줄 수 있다고 최근에 보고가 되었다²⁹. 일부의 보고에 의하면 공동내 iodide를 주입하여 좋은 효과를 보았다는 보고가 있으며³⁰ 비록 한례이지만 항진균제의 흡입으로 좋은 효과를 보고한 경우도 있었다³¹.

결론적으로 국균종은 결핵 및 기타 공동을 형성하는

질환에서 호발하는 질환이며 다량의 객혈이나 빈번한 객혈이 문제가 될 수 있다. 전신상태가 양호한 환자에서 수술이 추후에 발생하는 객혈을 비롯한 합병증 예방에 최선의 치료이지만, 전신상태가 불량하고 폐기능의 장애가 있는 환자에 대한 합병증 예방 및 근치적 치료에 여러 방법이 대두되는 바 좀더 적극적인 접근이 요구된다 하겠다.

요 약

연구배경 :

폐 국균종은 우리나라에서 비교적 흔히 볼 수 있는 만성적인 진균감염으로서 방사선학적으로는 air-crescent를 특징으로 하는 질환이다. 객혈이 주요 증상이고, 주된 선행질환으로 폐결핵이 알려져 있다. 진단은 방사선학적으로 공동내 고형 및 원형의 종괴가 공동의 벽과 분리되어 존재하는 것이며 혈청학적 검사가 진단에 도움이 된다. 치료에서는 항진균제를 포함한 보존적 치료와 수술이 있는데, 최근에는 환자의 전신상태가 양호한 경우 수술이 선호되는 경향을 보인다. 저자들은 국균종이 의심되는 환자 중 수술로서 확진이 되거나 국균항체 양성으로 판정된 환자의 임상 양상에 대하여 알아보려고 하였다.

대상 및 방법 :

1995년 1월부터 2000년 12월까지 문진과 진찰소견, 단순 흉부 방사선 검사와 전산화단층촬영에서 국균종이 의심되는 58례 중 수술을 하여 확진된 경우 9례, 기관지 내시경 및 경피적 침 생검과 국균종에 대한 항체 양성을 보이는 13례를 대상으로 후향적 분석을 하였다.

결 과 :

1) 기저질환으로는 폐결핵이 16례(72.7%)였으며, 이중 현재 결핵균 동정에서 비결핵항산균이 3례가 있었다. 완치판정을 받은 결핵환자에서 국균종을 진단할 때까지 기간은 5.91 ± 5.72 년이었다. 기타로 폐농양 2례(9.1%), 기관지확장증 1례(4.5%), 폐기종 1례(4.5%), 폐내 기저질환이 없는 경우 2례(9.1%)였

다. 호흡기계 이외의 질환으로는 빈번한 음주력(22.7%)과 당뇨(13.6%)였다. 2) 주소로는 객혈이 16례(72.7%)로 가장 많았으며, 진찰소견은 호흡음에서 이상을 발견할 수 없는 경우가 가장 많았다. 검사실 소견에서는 적혈구 침강속도의 증가 외에 특이사항을 발견할 수 없었다. 방사선 소견은 전산화단층촬영이 도움이 되었으며 주된 소견으로는 “fungal ball”과 “air-menisus sign”이었다. 호발부위는 폐 상엽, 특히 후분절이 가장 많은 빈도를 보였다. 3) 기관지 동맥 색전술의 효과를 확인 할 수 없었으며, 수술방법은 엽절제술(lobectomy)이 가장 많았고 수술 및 수술의 경과 중 특기할 만한 합병증이나 사망은 없었다. 추적검사에서 사망률은 13.6%였으나 국균종에 의한 것은 아니었다.

결 론 :

국균종은 결핵 및 기타 공동을 형성하는 질환에서 호발하는 질환이며 다량의 객혈이나 빈번한 객혈이 문제가 될 수 있다. 전신상태가 양호한 환자에서 수술이 추후에 발생하는 객혈을 비롯한 합병증 예방에 최선의 치료이지만, 전신상태가 불량하고 폐기능의 장애가 있는 환자에 대한 합병증 예방 및 근치적 치료에 여러 방법이 대두되는 바 좀더 적극적인 접근이 요구된다 하겠다.

참 고 문 헌

1. 강태경, 김창호, 박재용, 정태훈, 손정호, 이준호 등. 폐국균종의 임상적 고찰. 결핵 및 호흡기질환 1997;44:1308-17.
2. Kawamura S, Maesaki S, Tomono K, Tashiro T, Khono S. Clinical evaluation of 61 patients with Pulmonary Aspergilloma. Intern Med 2000;39:209-212.
3. Maesaki S, Kawamura S, Hashiguchi K, et al. Evaluation of sandwich ELISA galactomannan test in samples of positive LA test and positive Aspergillus antibody. Intern Med 1999;38:948-50.
4. Chen J-C, Chang Y-L, Luh S-P, Lee J-M, Lee Y-C. Surgical treatment for pulmonary aspergilloma : a 28 year experience. Thorax 1997;52:810-3.
5. El Oakley R, Petrou M, Goldstraw P. Indication and outcome of surgery for pulmonary aspergilloma. Thorax 1997;52:813-5.
6. Bavatasi G, Massetti M, Chapelier A, Fadel E, Macchiarini P, Khayat A, Darteville P. Surgical Treatment of Pulmonary Aspergilloma : Current Outcome. J Thorac Cardiovasc Surg 2000;119:906-12.
7. Glimp RA, Bayer AS. Pulmonary Aspergilloma : diagnostic and therapeutic consideration. Arch Intern Med 1983;143:303-8.
8. Varkey B, Rose HD. Pulmonary Aspergilloma : A rational approach to treatment. Am J Med 1976;61:626-31.
9. McPherson P. Pulmonary Aspergillosis in Argyll. Br J Dis Chest;1965;59:148-157.
10. British and Thoracic and Tuberculosis Association. Aspergilloma and residual tuberculosis cavities : The results of a resurvey. Tubercle 1970;51:227-45.
11. Evans EGV, Watson DA, Matthews NR. Pulmonary aspergillomata in a childhood treated with clotrimazole. Br Med J 1971;4:599-600.
12. McCarthy DS, Pepys J. Pulmonary Aspergilloma : Clinical Immunology. Clin Allergy 1973;3:57-70.
13. Butz RO, Zvetina JR, Leininger BJ. Ten-Year Experience with Mycetomas in Patients with Pulmonary Tuberculosis. Chest 1985;87:356-8.
14. Pimentel JC. Pulmonary Calcification in the tumor like form of pulmonary aspergillosis : Pulmonary Aspergilloma. Am Rev Respir Dis 1966;

- 94:208-216.
15. ¹/₂Villar TG, Pimentel JC, Avila R. Some aspects of pulmonary aspergilloma in Portugal. *Dis Chest* 1967;51:402-5.
 16. Hammermann KJ, Christianson CS, Huntington I, et al. Spontaneous lysis of aspergillomata. *Chest* 1973;64:697-9.
 17. Garvey J, Crastnopol P, Weisz D et al. The surgical treatment of pulmonary aspergillomas. *J Thorac Cardiovas Surg* 1977;74:542-7.
 18. Campbell MJ, Clayton YM. Bronchopulmonary aspergillosis : A correlation of the clinical and laboratory findings in 272 patients investigation for bronchopulmonary aspergillosis. *Am Rev Respir Dis* 1964;89:186-96.
 19. Hilvering C, Stevens EAM, Orie NGM. Fever in aspergillus mycetoma. *Thorax* 1970;25:19-24.
 20. Faulkner SL, Vernon R, Brown PP, et al. Hemoptysis and pulmonary aspergilloma: Operative versus nonoperative treatment. *Ann Thorac Surg* 1978;25:389-392.
 21. Longbottom JL, Peppys J, Clive FT. Diagnostic precipitin test in *Aspergillus* pulmonary mycetoma. *Lancet* 1964;1:588-9.
 22. Avila R. Immunological study of pulmonary aspergilloma. *Thorax* 1968;23:144-52.
 23. Goldberg B. Radiological appearances in pulmonary aspergillosis. *Clin Radiol* 1962;13:106-14.
 24. McGuinness G, Beacher JR, Harkin TJ, Garay SM, Rom WN, Naidich DP. Hemoptysis: Prospective High Resolution CT/Bronchoscopic Correlation. *Chest* 1994;105:1155-62.
 25. Gerstl B, Weidman WH, Newmann AV. Pulmonary aspergillosis : Report of two cases. *Ann Intern Med* 1948;28:662-5.
 26. Daly RC, Pairolero PC, Piehler JM, Trastek VF, Payne WS, Bernatz PE. Pulmonary aspergilloma. *Ann Thorac Surg* 1986;86:981-8.
 27. Hammermann KJ, Sarosi GA, Tosh FE. Amphoterin B in the treatment of saprophytic forms of pulmonary aspergillosis. *Am Rev Respir Dis* 1974;109:57-62.
 28. Uflacker R, Kaemmerer A, Neves C, Picon CD. Management of massive hemoptysis by bronchial artery embolization. *Radiology* 1983;146:627-34.
 29. Otani Y, Yoshida I, Ohki S, Kano M, Kawashima O, Suzuki M, et al. Arterial Embolization as Pre-operative Treatment for Pulmonary Aspergillosis with Hemoptysis. *Surg Today* 1997;27:812-5.
 30. Rumbak M, Kohler G, Eastrige C, Weiner-Muram H, Gavant M. Topical treatment of life threatening haemoptysis from aspergilloma. *Thorax* 1996;51:253-5.
 31. Mikami M, Nakamura S, Kawakami M. Pulmonary Aspergilloma Successfully Treated with Long-Term Intermittant Inhalation Therapy with Miconazole. *Intern Med* 1993;32:247-250.