

기관골형성증 1예

경희대학교 의과대학 내과학교실, 방사선과학교실*

문주영, 유지홍, 조용선, 강홍모, 성동욱*

= Abstract =

One Case of Tracheopathia Osteoplastica

Ju Young Moon, M.D., Jee Hong Yoo, M.D., Yongseon Cho, M.D.,
Hong Mo Kang, M.D., Dong Wook Sung, M.D.

Department of internal medicine, and Radiology, Kyunghee University, Seoul, Korea

Tracheopathia osteoplastica is a rare, benign pathologic condition characterized the occurrence of numerous cartilage and bony nodules within the tissue of mucosa.

We report a case of tracheopathia osteoplastica that involved both larynx and trachea. The patient was 73 years old male and had hoarseness. The neck CT showed thickened and irregular wall of the trachea extending to the level of the carina with multiple calcified nodules and plaques of bony density projecting into the lumen. (Tuberculosis and Respiratory Diseases 2001, 51 : 76-79)

Key words : Tracheopathia osteoplastica.

서 론

기관골형성증은 기관 또는 주기관지의 전, 측면 점막 하층에서 연골이나 뼈가 자라나와 기도 내강내로 돌출 되는 것을 특징으로 하는 비교적 드문 양성 질환으로 그 원인은 아직 잘 밝혀지지 않았으며 국내에서도 몇 예가 보고되었다.

저자들은 음성변화를 주소로 내원한 73세 남자환자에서 전형적인 기관골형성증의 방사선 소견을 경험하였기에 문헌고찰과 함께 보고하고자 한다.

증 례

환 자 : 박○○, 남자, 73세

Address for correspondence :

Jee Hong Yoo, M.D.

Department of internal medicine, Kyunghee University, Seoul, Korea

1 #, Hoiki-Dong, Dongdaemoon-ku, Seoul, Korea

Phone : 82-2-958-8200 Fax : 02-968-1848 E-mail : honglung@chollian.net

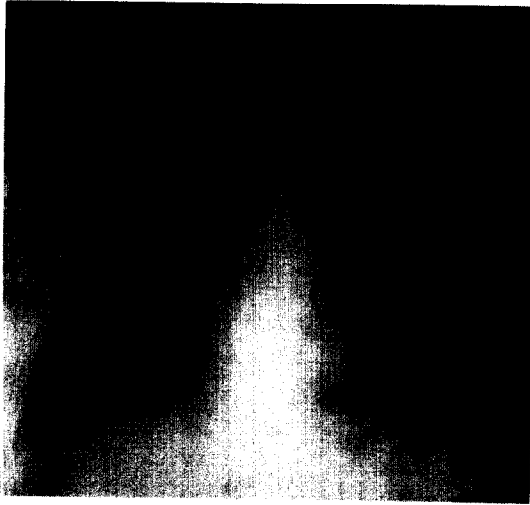


Fig. 1. Ches PA shows no specific findings.

주 소 : 2개월 전부터 시작된 음성변화

현병력 : 최근 2개월 전부터 시작된 기침과 음성변화를 주소로 본원 이비인후과에서 상기도 협착과 성대마비(오른쪽)로 진단받고 치료중 건강 검진상 시행한 위 내시경상 절치 하방 25cm에서 더 이상 진행되지 않는 소견을 보여 정밀진단과 치료위해 내과 외래를 통해 입원하였다.

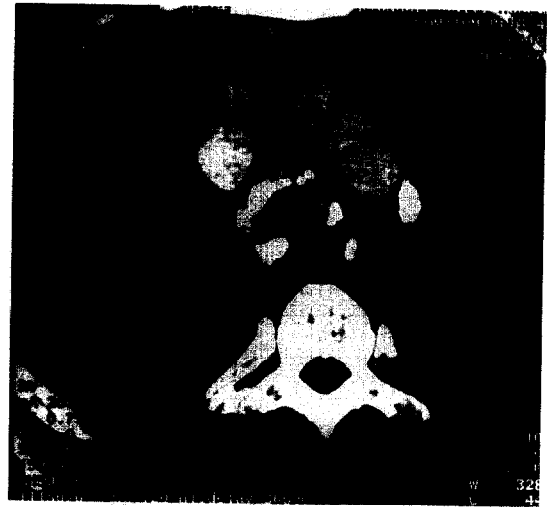과거력 : 20대에 음주도중 갑자기 호흡곤란 발생하여 병원에서 치료받은 이후 계속적으로 고형물질 섭취시 연하장애가 있어왔으며 최근 2년 전부터는 운동시 가벼운 호흡곤란이 있어왔음.

가족력 : 특이사항 없음.

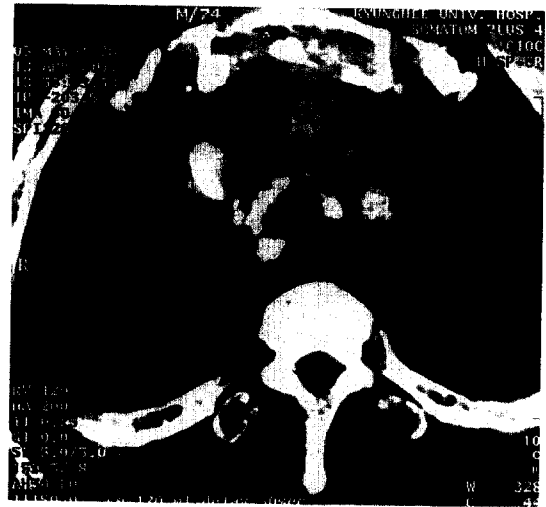사회력 및 투약력 : 특이사항 없음.

이학적 소견 : 내원 당시 혈압은 150/100 mmHg, 호흡수는 분당 20회, 맥박은 분당 60회, 체온은 36.5℃였다. 의식은 명료하였고 비교적 건강한 모습이었으며 흉부 청진상 수포음이나 천명은 청진되지 않았다.

심음은 규칙적이었으며, 심잡음이나 분마음은 없었다. 전흉부 피부의 부위에 거미상 혈관종 양상의 혈관 확장소견을 보였고 복부 촉진상 압통은 없었고 간이나 비장은 촉진되지 않았다. 사지 및 신경학적 검사에서 특이소견은 없었다.



A



B

Fig. 2. Neck CT scan shows thickened and irregular wall of the trachea extending to the level of the carina with multiple calcified nodules and plaque of bony density projecting to the lumen(a-trachea level, b-subcarinal level)

검사실 소견 : 혈색소는 13.4g/dL, 헤마토크릿 38.3%, 백혈구수 6500/mm³(호중구 40.4%, 림프구 42.1%, 단핵구 11.1%), 혈소판수 181,000/mm³였다.

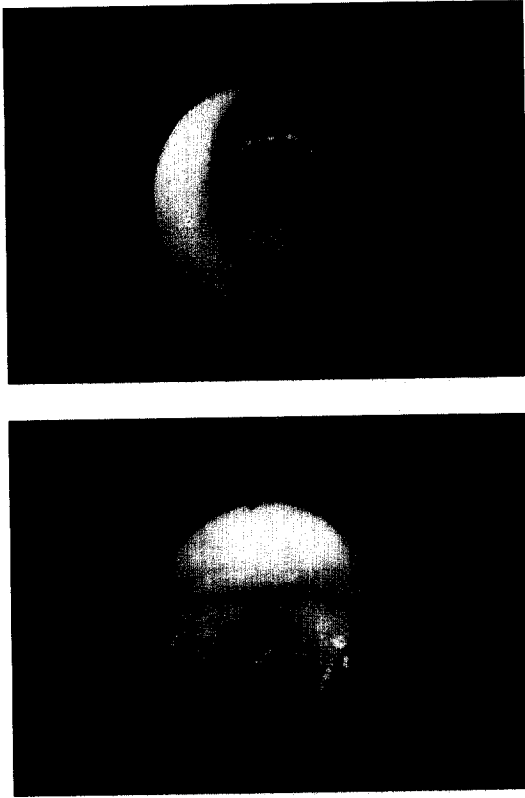


Fig. 3. Bronchoscopic finding shows multiple hard lobulated nodules below the vocal cord.

혈청 생화학 검사, 소변 검사 등은 모두 정상이었다.

뇨 검사상 적혈구, 백혈구 뇨단백, 뇨침사등은 모두 음성이었다.

대기중에서 시행한 동맥혈가스분석 결과, pH 7.43, 이산화탄소분압 43.1mmHg, 산소분압 89.9mmHg, 중탄산염 25.8mmol/L, 산소포화도 95.8%였다. 폐 기능검사 소견상 노력성 폐활량(FVC) 2.87L(예측치의 84%), 1초간 노력성호기량(FEV₁) 1.89L(예측치의 82%), FEV₁/FVC 64%로 경도의 폐쇄성 환기장애의 소견을 보였고 폐확산능(DLco)은 24.5ml/min/mmHg(예측치의 145%)였다.

방사선 소견: 단순 흉부 X-선상 특이 이상 소견들은 없었으며(Fig. 1), 전산화 단층 촬영상 성대의 하방에

서부터 기관 분기부 하방까지 전, 측면으로 석회화된 다발성의 소결절이 관찰되며 일부 기관지 내강이 좁아져 있다. 반면, 종격동의 임파절 비대 및 폐 실질부의 종괴 양상은 관찰 할 수 없었다(Fig. 2).

기관지내시경 소견: 오른쪽 성대가 고정되어 있으며, 성대 직하부위를 통과 하자 다발성이고 표면이 견고한 결절이 돌출되어 있었으며, 기관지 내강이 좁아져 더 이상 내시경 진행이 안되었다(Fig. 3).

진단 및 임상경과: 기관지 내시경 시행 후 환자는 대증적 방법으로 치료하였으며, 현재 외래 추적 관찰 중이다.

고 찰

기관골형성증은 발생 원인을 잘 모르는 질환으로 1855년 Rokitansky가 처음으로 육안적으로, 1857년 Wilks가 현미경학적으로 보고한바 있다¹⁻³.

병리학적으로 점막하 유리 연골과 골충판으로 이루어져 있으며 드물게 골수 검사시의 소견이 관찰되는 경우도 있다⁴.

발생 원인으로는 만성 염증, 화학적 자극, 대사이상, 유전분증, 결핵, 매독 등이 보고된바 있으며 뚜렷한 인과관계를 보이는 것은 없다^{1,5-7}.

임상적으로는 무증상일 경우도 많으며 기침, 객담, 객혈, 점점 심해지는 호흡곤란, 천명음, 애성등이 나타날 수 있으나 비특이적이고 진단에 도움을 주지 않으며, 기관지 천식, 만성 기관지염으로 오인되는 경우가 많다⁸.

진단은 기관지경, 방사선 소견 등으로 할 수 있으며, 조직 검사로 확진한다⁹.

단순흉부방사선 검사상 대부분 정상소견을 보이나, 측면 촬영시 기관 또는 기관지벽을 따라 보이는 석회화 소견이 진단에 도움을 줄 수 있다¹⁰.

흉부전산화단층촬영 소견은 기관 내강과 기관점막 내 위치한 골신생 및 석회화 소견이 관찰되며, 유전분증과는 달리 골신생, 석회화 소견이 기관의 전면, 측면에서만 관찰되고 막성 부위에서는 관찰되지 않는 것

이 특이 감별 소견이 되겠다¹¹⁻¹³.

진단에 있어 굴곡성기관지내시경 및 조직 생검이 가장 중요한 역할을 하며, 병변의 정도에 따라 초기에는 경한 염주상 소견을 보이거나, 진행시에는 무경양 또는 폴립양 병변으로 커지고 기도 협착을 일으킨다. 병변은 딱딱하기 때문에 기관지내시경을 통한 생검이 쉽지 않은 경우가 많으며 저자의 경우도 생검 시행시 검자로 병변이 잘 잡히지 않아 어려움이 있었으며, 그로 인해 전형적인 조직 소견을 증명하는데에는 실패하였다. 치료는 체위성 객담배출, 거담제 사용등과 호흡기에 자극이 되는 물질을 피하게 하는 보존적 치료를 기본으로 하며, 일단 폐렴이 발생하면 신속하고 철저한 치료가 필요하다. 심하게 기도가 폐쇄된 환자에서는 기관지 부위 확장술이나 기관 부분 절제술이 도움이 되기도 한다. 치료효과는 보고자에 따라 다양한 결과를 보이며¹² 이로 인한 이환율 및 사망률은 비교적 낮은 것으로 알려져 있다¹¹.

요 약

저자들은 음성변화를 주소로 내원한 73세 남자 환자에서 전산 단층촬영과 기관지내시경을 통해 성문 하부부터 시작된 기관골형성증 1예를 경험하였기에 문헌 고찰과 함께 보고하는 바이다.

참 고 문 헌

1. Dalgard JB.: Tracheopathia Chondro-osteoplastica, Acta Pathol Microbial Scand 1947;24:18-134
2. Wilks S.: Ossific deposit on the larynx, trachea and bronchi. Trans Pathol SOC 1857;8:88
3. Carr DT, Oslen AM.: Trachopathica osteoplastica, JAMA 1954;155:1563-65
4. 김종덕, 윤혜경.: 후두를 침범한 기관골신생증의 CT 소견 1예 보고, 대한방사선의학회지 1995;33(6):899-901
5. Sakula A.: Tracheobronchopathica osteoplastica, Its relationship to primary tracheobronchial amyloidosis. Thorax 1968;23:105-110
6. Jepson O, Sorensen H.: Tracheopathia osteoplastica and ozena Acta Otolaryngol 1960;51:79-83
7. Brown DAL.: Tracheopathica osteoplastica, J Clin Pathol 1959;12:435-39
8. Prakash UBS, McCullough AE, Edell ES, Nienhuis DM.: Tracheopathia Osteoplastica: Familial Occurrence, Mayo Clin Proc 1989;64:1091
9. Young RH, Sandstorm RE, Mark GJ.: Trachopathia osteoplastica: Clinical, radiological, and pathologic correlation. J Thoracic Cardiovasc Surg 1980;79:537-41
10. Nienhuts DM, Prakash UBS, Edell ES.: Tracheobronchopathia osteochondroplastica. Ann Otol Rhino Laryngol 1990;99:689
11. Hodges MK, Israel E.: Tracheobronchopathia osteochondroplastica presenting as right middle lobe collapse: Diagnosis by bronchoscopy and computerized tomography. Chest 1988;94:842
12. 박명재, 우인숙, 모은경, 이명구.: 기관골신생증 2예: 대한결핵 및 호흡기학회지 1995(42):5:760-6
13. 강태경, 박기수, 박재용, 정태춘.: 기관골형성증 1예: 대한결핵 및 호흡기학회지 1996(43);2:257-61