

현저한 정신증상으로 발현된 결핵성 뇌수막뇌염 1예

이화여자대학교 의과대학 신경과학교실

유현정, 오지영, 김지현, 김정은, 박기덕

= Abstract =

A Case of Tuberculous Meningoencephalitis Presenting as Prominent Psychotic Features

Hyun-Jung Yu, M.D., Jee-Young Oh, M.D., Jee-Hyun Kim, M.D.,
Jung-Eun Kim, M.D., Kee-Duk Park, M.D.

Department of Neurology, College of Medicine, Ewha Womans University

Intracranial vasculitis is a rare and disastrous complication of tuberculous meningitis if not treated properly. Focal neurologic deficits according to the vessels involved are common manifestation. Here, we report a 29-year-old man who suffered abrupt, bizarre behavioral changes caused by vasculitis complicating tuberculous meningoencephalitis. The diagnosis of tuberculous meningitis is based upon both the CSF findings and a chest X-ray. His systemic symptoms disappeared by after being administered antituberculous medication but various psychotic features such as hypersomnia, hyperphagia and aggressive behavior continued. A brain MRI showed multiple small parenchymal tuberculous nodules, and the brain MR angiography revealed a narrowing of the proximal middle cerebral arteries and a reduced visualization of the cerebral vessels, suggesting widespread vasculitis. Intravenous dexamethasone successfully ameliorated his behavioral changes. In addition both the follow up brain MRI and angiography showed a normalization of the previous findings. (*Tuberculosis and Respiratory Diseases* 2001, 51 : 603-608)

Key words : Tuberculosis, Vasculitis, Meningoencephalitis

Address for correspondence :

Kee-Duk Park, M.D.

Department of Neurology, College of Medicine, Ewha Womans University

70 Jongno 6-ka, Jongno-ku, Seoul, Korea, 110-126

Phone : 02-760-5356 Fax : 02-760-5355 E-mail : pkd1165@ewha.ac.kr

서 론

결핵에 의한 중추신경계 감염은 대부분 아급성 혹은 만성 뇌막염의 경과를 취하지만 간혹 급성 뇌염으로 나타나는 경우도 있다. 결핵성 뇌막염의 경우 혈관염에 의한 이차적인 뇌허혈 등에 의해 부전마비, 구움장애, 뇌신경장애 등 국소 신경학적 증상을 초래하는 경우가 많다. 그러나 뇌염과 같이 급격한 의식과 행동변화를 보이는 경우, 정확한 병리 기전에 대한 이해나 치료방법에 대한 제시는 아직 미흡하다¹⁻³.

저자들은 과다 수면, 공격성, 과다식욕 등 갑작스런 의식 및 행동변화를 주증상으로 한 결핵성 뇌수막뇌염 환자에서 스테로이드 치료 후 증상이 급격히 호전되고 추적 뇌혈관 자기공명영상에서 혈관염의 소견이 정상화되는 것을 확인하여 문헌고찰과 함께 보고하는 바이다.

증 례

환 자: 곽○○ (남자 29세)

주 소: 갑작스런 성격 및 행동 변화

병 력: 환자는 약 1주일 전부터 가벼운 두통과 미열이 있다가 내원 6시간전부터 갑자기 소리지르며 반복적으로 문을 여닫는 등의 행동을 보여 본원 응급실로 내원하였다.

과거력: 특이 병력, 최근 여행력 없음

가족력: 특이사항 없음

이학적 소견: 내원 당시 혈압은 130/80 mmHg, 맥박수 분당 100회, 호흡수 분당 22회, 체온 38.3℃였다. 마른 체형으로 양측 경부에 콩알크기의 림프절이 다수 촉진되었다. 경부 강직이 있었으며 협조가 되지 않아 완전한 신경계 진찰을 할 수는 없었으나 사지의 운동마비는 없었고 아픈 자극을 줄때만 얼굴을 찡그리거나 눈을 뜨며 소리를 지르는 정도의 반응을 보였다.

검사실 소견: 말초 혈액검사에서 혈색소 14.1 dl/L, 헤마토크리트 41.8%, 백혈구 17700/mm³, 혈소판 375000/mm³, ESR 46 이었다. 뇌척수액 검사에서

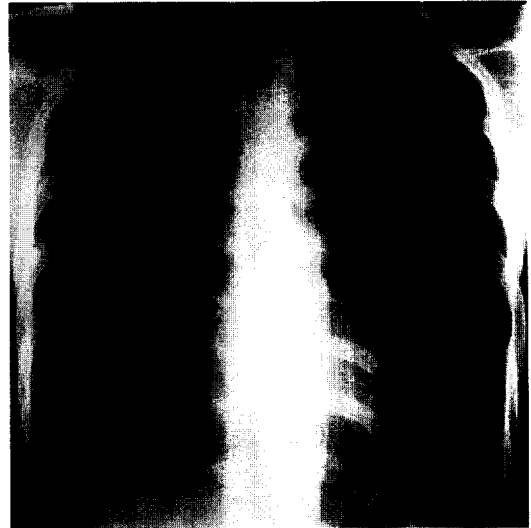


Fig. 1. Miliary tuberculosis on chest X-ray.

압력이 300mmH₂O으로 상승되어 있었고 색은 혼탁하였으며, 백혈구수 1050/ml(호중구 78%, 림프구수 14%, 조적구 8%), 적혈구수 10/ml, 당 26 mg/dL(혈장 당 80 mg/dL), 단백 273 mg/dL이었다. 뇌척수액의 결핵 PCR과 결핵균 배양 검사는 양성이었다. 후천성 면역결핍 증후군(AIDS), VDRL, B형 간염항원, 결합조직병에 대한 검사는 정상이었으며 PPD 피부검사는 음성이었다. 프로락틴, 부신피질지극호르몬, 코르티솔, 갑상선 기능 검사는 정상이었다. 방사선학적 소견: 흉부 X-선 검사상 양측 폐의 속립성 결핵이 보였고(Fig. 1) 뇌 컴퓨터단층촬영은 정상이었다.

치료 및 경과: 속립성 결핵과 동반된 수막염으로 판단, 항결핵제 4제(isoniazid 300mg/d, rifampin 600mg/d, ethionamide 900mg/d, pyrazinamide 1.2g/d)를 제1병일째부터 투여하였다. 제2병일째 혈압은 100/60mmHg 체온은 38.7℃였다. 환자는 기면 상태로 계속 잠을 자서 의사소통은 되지 않았으나, 밤에는 깨어나 스스로 일어나서 소변을 보겠다고 소리를 지르고 화장실을 찾으며 중환자실을 10-20분씩徘徊하고 침상으로 가게 하려면 과격하게 팔다리를 내

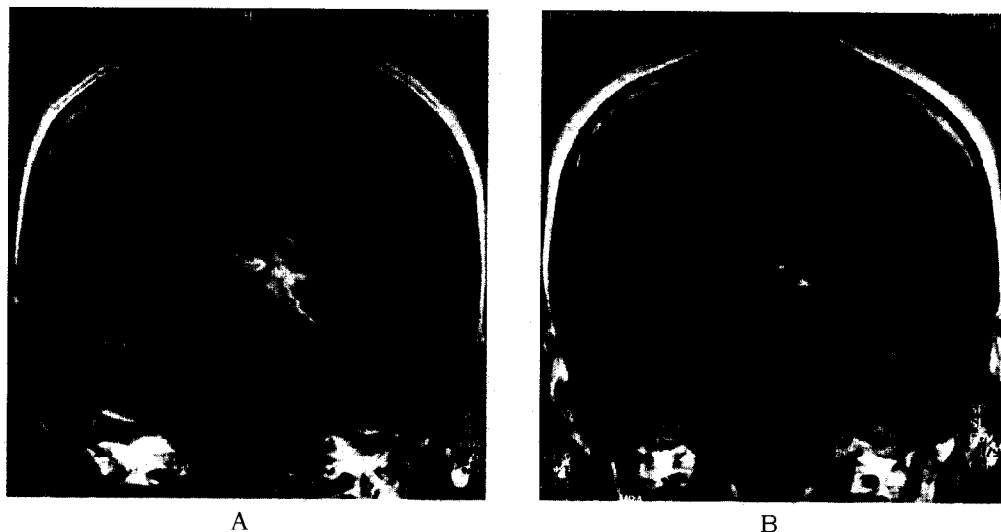


Fig. 2. Godolinium-enhanced T1 weighted coronal MRI performed on 6th day(A) and 36th day(B)
A. Mild ventriculomegaly and meningeal enhancedment at the left basal cistern along the midbrain.
B. Previous enhancement and ventriculomegaly disappeared.

저으며 공격적인 반응을 보였고 이때 분당 160회의 빈맥이 동반되었다. 그러나 자는 중에도 가볍게 깨워 식사를 입에 대주면 양에 관계없이 주는 대로 모두 받아 먹었다. 제3,4병일째부터 의식상태가 점차 반혼수 상태로 진행되어 강한 자극에 약간 쩡그리는 정도의 반응만 있었고, 제5병일째에는 하루 20시간 정도의 과수면을 취하며 지남력 소실은 있었으나 자극을 주면 눈뜨고 한 두 마디 할 정도의 반응을 보였다. 제6병일째부터는 열은 떨어지고 간단한 말을 이해하고 대답하였으나 가벼운 자극에도 욕을 하는 등 공격적 반응을 보였고 과다수면은 계속되었다. 환자는 두통을 호소하였으며 1회의 구토를 하였다. 두번째 뇌척수액검사상 압력은 130 mmH₂O, 백혈구수 140/ml(중성구 27%, 림프구 64%, 조직구 9%) 중 림프구 우세로 전환되었으며 단백 224 mg/dL, 당은 66 mg/dL(혈장당 90 mg/dL)이었다. 당일 시행한 뇌자기 공명영상에서 몇 개의 작은 결핵종과 경도의 뇌수종이 관찰되었으며 하부시상에 광범위하게 조영증강된 소견을 보였다(Fig. 2A). 자기공명혈관 영상에서는 전체적으로 뇌혈관이 잘 보이지 않고 양측 중뇌동맥 기시부의

심한 협착소견이 있었다(Fig. 3A). 결핵수막염에 의한 이차적인 혈관염으로 추정하여 6일째부터 하루 16mg의 덱사메타손을 시작하였다. 이후 과수면, 과식욕, 공격성과 지남력 이상이 호전되어 제13병일 경에는 약 10시간 정도로 수면시간은 줄어들었고 제14병일부터는 밤마다 보이던 공격성과 과다식욕이 없어졌다. 제19병일에 시행한 뇌척수액검사상 압력은 130 mmH₂O였고 염증세포는 검출되지 않았으며 당과 단백도 모두 정상치로 회복되어 스테로이드를 중단하였다. 그러나 제22병일째부터 39.4℃의 고열과 함께 오한, 두통의 증상이 있으며 질문에 대한 반응이 느려지고 자발적인 언어 표현이 줄어드는 등의 악화가 있어서 제24병일째부터 다시 스테로이드를 시작하였다. 제26병 일째부터 다시 뚜렷하게 자각적인 증상과 대뇌기능의 호전 되었고 제36병일에 시행한 추적 뇌혈관 자기공명영상에서 혈관염, 뇌수종 등의 이상소견은 모두 소실되었다(Fig. 2B, 3B). 환자는 제39병일에 MMSE 29점으로 최근 기억력 장애 외에는 심한 국소 신경학적 이상이 없는 상태로 퇴원하였다.

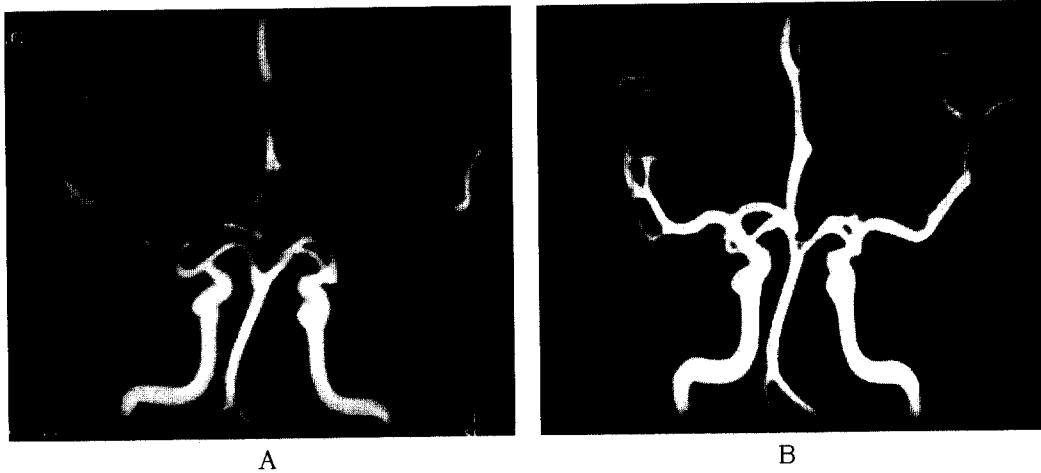


Fig. 3. Brain MRA performed on 6th day(A) and 36th day(B).

A. Diffusely reduced visualization of cerebral arteries and narrowing of proximal portions of both middle cerebral arteries with collateral flows.

B. Normalization of previous stenosis of proximal portion of both middle cerebral arteries.

고 찰

뇌 결핵도 다른 형태의 폐외 결핵과 마찬가지로 결핵균의 흡입으로 시작된다. 혈행성 파급으로 전신 기관에 결핵결절이 분포하게 되며 일차감염 2-4주 후부터 세포매개성 면역이 작용하여 T-임파구가 림포카인을 분비, 단핵식세포가 활성화된다. 이때 숙주의 면역력이 작용하므로 만일 숙주의 면역력에 장애가 있으면 뇌표면 또는 뇌실막의 결절이 점차 커지다가 파열되어 지주막하공간과 뇌실로 감염이 파급, 수막염이 발생된다⁴. 그러나 병이 진행되면서 결핵성 수막염(meningitis)은 결핵성 뇌수막뇌염(meningoencephalitis)으로 나타나게 되는데 이것은 결핵성 삼출액과 이에 의한 뇌수종 또는 동반되는 혈관염 등이 뇌실질에 영향을 주기 때문이다. 삼출액은 결체조직의 섬유아세포처럼 변하고 중력으로 인해 기저조(basal cistern)부터 실비안 구에 있게되어 주로 상상돌기위의 내경동맥 또는 중뇌동맥에 이차적인 염증반응을 만들며 혈관내막까지 진행되면 섬유소-유리체성 변성(fibrinoid-hyaline degeneration)이 생겨 혈관의 폐색이 생긴다⁵.

삼출액, 혈관염, 뇌수종에 대한 치료는 결핵균에 대한 화학요법만으로는 불충분하여 여러 부가적인 치료가 시도되었는데 가장 일반적으로 사용되는 것은 스테로이드이다. 이미 1950년대부터 경험적으로 사용되었고 면역억제제의 기능이 혈관염과 이에 따른 뇌허혈을 회복시키기 때문이라고 추정하고 있다. 폐결핵을 악화시킬 수 있다는 단점에도 불구하고 심한 신경학적 증상의 진행, 뇌압상승, 뇌탈출증, 척수강 폐쇄(spinal block) 등이 있을 때에는 스테로이드 사용이 예후를 어느정도 호전시킬 수 있다고 하였다^{6,7}. 세균성 수막염 동물 모델에서는 스테로이드가 항생제의 뇌척수액으로의 투과를 감소시키지만 이에 비해 결핵성 수막염에서는 항결핵제의 투과는 감소하지 않았다는 보고도 있었다⁸.

최근 뇌단층촬영술이나 뇌자기공명영상등의 발달로 합병증인 삼출액, 뇌수종을 더 빨리 알 수 있어 진단과 치료에 많은 도움을 주고 있으나 이에 비해 혈관염으로 인해 생기는 뇌허혈과 임상증상에 대한 확인은 아직도 혈관 촬영에 의존해야 되는 단점이 있다. 1960년대에는 마땅한 뇌영상 진단법이 없었기 때문에 결핵성 뇌수막염으로 행동변화를 보인 환자를 대상으

로 한 뇌혈관 조영술의 이차적인 혈관 변화가 많이 발표되었다. Harold(1966)는 정신분열증, 대사성 뇌병증 등으로 오인되었다가 후에 뇌척수액 배양검사 또는 부검등으로 결핵성 수막염으로 확진되었던 성인 7명, 소아 1명의 뇌혈관 조영술 결과를 보고하였는데 첫째, 정상보다 벌어진 뇌량주위동맥으로 뇌실이 커진 뇌수종이 발견되었고 둘째, 내경동맥의 상상돌기부위부터 전체적인 혈관염소견이 보이며 마지막으로 측부순환이 적다는 것이었다⁹. Ninan 등(1970)도 반복적인 뇌척수액검사로 확진된 결핵성 수막염 환자 48명의 뇌혈관 조영술을 발표하였는데 이들도 Harold와 비슷한 뇌혈관의 변화를 확인할 수 있었고 차이점으로는 소아나 젊은 성인의 경우에는 본 증례의 환자처럼 측부순환이 생기기도 한다는 것이다¹⁰.

결핵성 수막염 회복 후에도 혈관염으로 손상받았던 시상하부 또는 뇌하수체의 석회화 등으로 인해 만성적인 저체온증, 요붕증, 성적조숙 또는 지연 등의 신경학적, 정신과적 합병증이 지속될 수 있다. Karen(1993)등은 결핵성 수막염에서 회복된 소아의 약 20%에서 수년후 뇌하수체 기능저하증이 생김을 보고하면서 원인은 시상하부 또는 뇌하수체에 생긴 허혈성 변화로 인해 생긴 지연성 합병증으로 추정하였다¹¹. 본 환자에서도 경미한 뇌수종과 몇 개의 결핵종으로 전체적인 뇌증상을 설명하기는 어려우며 항결핵제 치료 후에도 남아 있던 맥박의 불안정, 과다식욕, 과다수면, 감정과 행동 조절 이상 등의 뇌증상이 스테로이드 사용 후에 급격히 호전되었고 항결핵치료를 계속하였음에도 불구하고 일시적으로 스테로이드를 중단하였을 때 대뇌기능이 악화되었다가 다시 스테로이드를 투여하자 호전되는 임상경과를 보인 것은 혈관염으로 인한 뇌 또는 시상하부의 일시적 허혈에 의한 것으로 생각된다. 뇌혈관염의 원인은 매우 다양하기 때문에 이 환자에서 보인 혈관염의 직접적인 원인을 쉽게 단정하기는 어렵겠으나 속립성 폐결핵이 있는 본 환자가 몇일간의 두통 후에 갑작스런 뇌염 증상을 보였고 위에서 기술한 것과 같은 검사 결과와 임상 경과를 보인 것으로 보아 결핵과 연관된 것으로 판단된다.

이상과 같은 내용을 종합해 보면 결핵성 뇌수막염은 근본적인 의미에서 뇌수막뇌염이며 환자에 따라 주로 뇌막염으로 혹은 초기부터 주로 뇌염으로 나타나는 것으로 판단된다. 어떤 환자에서 뇌염이 임상증상으로 발현되는지는 확실치 않으나 급성 뇌염으로 발현되는 경우에는 뇌혈관의 변화가 가장 큰 원인이 될 것으로 생각된다. 또한 본 환자의 예를 통하여 보면 일단 혈관염이 생긴 다음에는 항결핵제 이외에도 혈관염에 대한 보조적인 치료가 병행 되어야만 환자의 임상 증상이 빨리 호전될 수 있다.

요 약

저자들은 속립성 폐결핵과 연관되어 급성 경과를 보인 결핵성 뇌수막뇌염 환자에서 뇌혈관 자기공명영상으로 혈관염 소견을 확인하고, 스테로이드의 투여와 중단, 재투여에 따라 뇌증의 증세가 뚜렷히 변하는 임상 경과, 증상이 호전된 후 추적한 뇌혈관 자기공명영상에서 혈관 영상이 정상화된 것을 확인할 수 있었던 사례를 경험하였기에 문헌고찰과 함께 보고하는 바이다.

참 고 문 헌

1. 노재규. 성인결핵성 뇌막염의 고찰. 대한신경학회지 1983;1(2):21-30.
2. 송흥기, 김주한, 정경천, 김명호. 성인 결핵성 뇌막염에서의 뇌신경마비. 대한신경학회지 1989;7(1):237-42.
3. 이용석, 박성호, 이한보. 결핵성뇌막염에 속발된 전대뇌동맥영역 뇌경색 2례. 대한뇌졸중학회지 1999;1(1):95-98.
4. Abigail Z, Franklin DL. Infections of the Central Nervous System, 2nd ed. p417-43.
5. Darab KD, Daya KM. Pathology and Pathogenetic mechanisms in Neurotuberculosis. Radiologic clinics of North America 1995;33(4):733-52.
6. Jennifer RC, Kim MM. Corticosteroids in Tuber-

- culosis. *The Annals of Pharmacotherapy*. 1996; 30:1298-303.
7. Schoeman JF, Van ZL, Laubscher JA, Donald PR. Effect of corticosteroids on intracranial pressure, computed tomographic findings, and clinical outcome in young children with tuberculous meningitis. *Pediatrics* 1997;99(2):226-31.
8. Kaojarern S, Supmonchai K, Phuapradit P, Mokkhavesa C, Krittiyanunt S. Effect of steroids on cerebrospinal fluid penetration of antituberculous drugs in tuberculous meningitis. *Clin Pharmacol Ther* 1991;49(1):6-12.
9. Harold L. The Angiographic Triad in Tuberculous Meningitis. *Radiology* 1966;87:829-35.
10. Ninan TM, Jacob AM, Jacob C. Cerebral Angiographic Features in Tuberculous Meningitis. *Neurology* 1970;20:1015-23.
11. Karen SL, Michael MK, Sidney CF. Hypopituitarism after tuberculous meningitis in childhood. *Annals of Internal Medicine* 1993;118:701-6.
-