

## 기관지 탄분 섬유화증에서 항결핵약제의 투여에 관한 고찰

순천향대학교 의과대학 내과학교실, 방사선과학교실<sup>1</sup>, 흉부외과학교실<sup>2</sup>

한상훈, 차건영, 이영목, 김기업, 어수택,  
김용훈, 박춘식, 황정화<sup>1</sup>, 김현조<sup>2</sup>, 염 옥<sup>2</sup>

= Abstract =

### Study of Antituberculous Medications in Anthracofibrosis

Sang Hoon Han, M.D., Geun Young Cha, M.D., Young Mok Lee, M.D.,  
Ki Up Kim, M.D., Soo-taek Uh, M.D., Yong Hoon Kim, M.D.,  
Choon Sik Park, M.D., Jung Hwa Hwang, M.D.<sup>1</sup>,  
Hyun Jo Kim, M.D.<sup>2</sup>, Wook Yeum, M.D.<sup>2</sup>

*Department of Internal medicine, Diagnostic Radiology<sup>1</sup>,  
Thoracic Surgery<sup>2</sup>, SoonChunHyang University, Seoul, Korea*

**Purpose :** An anthracofibrosis(AF), dark multiple anthracotic pigmentations combined with narrowing and obstruction of bronchi, was reported to be strongly related with past and active pulmonary tuberculosis. This study was performed to determine whether anti-tuberculous regimens would be helpful in patients with anthracofibrosis who failed to demonstrate the evidences of pulmonary tuberculosis.

**Methods :** Twenty-two patients with multiple anthracotic pigmentations in bronchial mucosa with luminal narrowing were enrolled in this study. The bacteriological and histological findings for *Mycobacterium tuberculosis* was reviewed in each patients. They are composed of 8 males and 14 females ranging from 55 to 85 years old in age.

**Results :** The most common symptoms were coughing(73%, 16/22), followed by sputum(41%, 9/22), dyspnea on exertion (32%, 7/22), and hemoptysis(27%, 6/22). The evidence of pulmonary tuberculosis, defined by positive AFB smear or culture of *Mycobacterium tuberculosis* from sputum or bronchial washing fluid or histo-

---

**Address for correspondence :**

Soo-taek Uh, M.D.

Department of Internal Medicine, Soon Chun Hyang University Hospital

759, Yongsan-Gu, Hannam-Dong, Seoul, 140-743, Korea

Phone : 02-709-9494 Fax : 02-709-9554 E-mail : uhs@hosp.sch.ac.kr

logical findings of granuloma with caseous necrosis, were found in eleven patients(50%) and the others has showed no evidences. Among 11 patients without pulmonary tuberculosis, only one patient showed the evidences of pulmonary tuberculosis after 16 months, and the 8 patients still showed no evidence of pulmonary tuberculosis during follow-up periods of ranging from 8 months to 60 months.

**Conclusions :** Beause the anthracofibrosis is closely related to tuberculosis, it needs to find out extensively the evidences of tuberculosis in patients with anthracofibrosis. Chemotherapy for tuberculosis should be administrated only with confirmation of tuberculosis on bacteriologic study. (Tuberculosis and Respiratory Diseases 2001, 51 : 224-231)

**Key words :** Anthracofibrosis, Pulmonary Tuberculosis, Antituberculous treatment.

## 서 론

기관지 내시경시 관찰되는 기관지 색소 침착은 탄분 색소 침착(anthracotic pigmentation)으로 생각되며 흔히 흡연, 재, 분진 및 다른 무기 혹은 유기물질들과 관련이 되어 있는 것으로 알려져 있다<sup>1-3</sup>. 그러나 이들 색소 침착은 비흡연자나 주위 환경의 분진 노출력이 없는 사람에게서도 흔히 관찰되고 있으며 그 정확한 기전은 아직 알려져 있지 않다.

탄분 노출력이나 흡연력이 없는 환자에서도 기관지 내시경상 “기관지 협착 또는 폐쇄를 동반한 기관지 점막내의 색소 침착”이 발견되며, 이러한 기관지 내시경 소견을 기관지 탄분 섬유화증(anthracofibrosis)이라고 지칭한 바 있다<sup>4</sup>. 이에 대한 원인으로 결핵과의 관련성이 강하게 제시되고 있고<sup>4-7</sup> 실례로 박 등<sup>6</sup>은 기관지 결핵으로 진단된 환자를 기관지 내시경으로 추적 관찰 하였을 때 처음에 건락성 물질로 덮혀있던 기관지 점막 부위가 나중에 검은 색소 침착이 나타나면서 기관지 내경이 협착을 보였던 경우를 보고하였다. 이의 치료로 김 등<sup>5</sup>은 결핵에 대한 철저한 진단과 결핵 발현유무에 대한 추적관찰을 제시하였고, Chung 등<sup>4</sup>은 항결핵약제를 투여하여 결핵감염의 증거가 없는 5예중 3예에서 호전을 보인 점을 들어 결핵의 증거가 없어도 항결핵약제의 투여를 권고하였다.

저자들은 기관지 탄분 섬유화증과 결핵과의 연관성 및 결핵 감염의 증거가 없는 기관지 탄분 섬유화증을

보이는 경우 환자를 추적관찰하여, 이들 환자들에서 항결핵약제 투여의 필요여부를 알아 보고자 하였다.

## 대상 및 방법

기관지 내시경 검사상 기관지 탄분 섬유화증으로 진단된 환자 22명을 대상으로 하였으며, 기관지 탄분 섬유화증의 진단 기준은 기관지 내시경 검사상 폐엽 또는 폐분절 기관지의 명백한 협착이나 폐쇄가 보이며, 동시에 그 주위로 탄분색소침착이 동반된 경우로 하였다<sup>4-5</sup>. 기관지 내시경 검사상 기관지 폐쇄나 협착 없이 탄분침착만 있는 경우는 대상에서 배제하였다.

진단당시의 주증상, 흡연력, 결핵치료 병력, 폐기능 검사 및 동맥혈가스검사, 기관지 내시경, 그리고 방사선학적 검사 등을 후향적 방법으로 비교하였다.

활동성 결핵의 진단은 객담이나 기관지 폐포액의 항산균 도말이나 배양검사상 양성이거나, 조직검사에서 건락성 육아종이 보이는 경우를 양성으로 하였다.

이들 중 폐 결핵의 증거가 없는 11명을 대상으로 하여 경과 관찰을 하였고, 짧게는 8개월 길게는 60개월 뒤 주관적 증상이나, 객담검사, 방사선학적검사를 통하여 질환의 진행여부를 판단하였다.

## 결 과

대상환자 22명의 평균 연령은  $70 \pm 15$  세로 중앙 치

**Table 1.** Clinical features of 22 patients with anthracofibrosis

S/A	Smoking	PHx of TB	Symptom	Involved bronchi	AFB S/C	Pathology	TB med	Follow up
Group 1 : Active tuberculosis(proven by histological or bacteriological study)								
F/85	CS	-	C,D	RUL,RML	+/-	-	+	Improved
F/63	NS	-	C	LUL	+/-	+	+	Improved
F/73	NS	-	C	LUL,RML,LLL	+/+	-	+	Improved
F/63	NS	-	C	LUL	+/-	+	+	Improved
F/69	ES	-	N	RUL	-/-	+	+	Improved
F/58	NS	-	C,H	RML	-/+	+	+	Improved
M/72	CS	-	C,H	RUL	-/-	+	+	Improved
F/71	NS	-	C,S,D	RUL,RML	+/+	+	+	Improved
M/68	ES	-	N	RBI	+/+	-	+	Improved
F/55	NS	-	C,D	RUL	-/-	+	+	Improved
M/72	CS	-	C,S,D	RML	-/-	+	+	Improved
Group 2 : No evidence of active tuberculosis								
F/74	NS	+	C,S	RML	-/-	-	-	failed
M/65	ES	+	C,S	RML,LUL	-/-	-	-	stationary
M/77	NS	-	C	RML	-/-	-	-	convert to TB
F/77	CS	-	C,S	RML	-/-	-	-	stationary
M/64	NS	-	H	RML,RLL	-/-	-	-	stationary
M/71	ES	-	H,C,S,Cp	RML	-/-	-	-	stationary
F/67	NS	-	D	RML	-/-	-	-	Improved
M/72	NS	-	H,C,S,D	RML	-/-	-	-	stationary
M/73	ES	-	C,S	RUL	-/-	-	-	stationary
F/60	NS	-	S	RUL,RML	-/-	-	-	stationary
F/74	NS	-	D,H	RML	-/-	-	-	failed

S/A=Sex/Age, PHx of TB=Past History of tuberculosis, AFB S/C=Acid-Fast Bacilli smear/culture

CS=Current smoker, NS=Nonsmoker, ES=Ex-smoker, C=Cough, D=Dyspnea, N=No symptom

H=Hemoptysis, S=Sputum, Cp=Chest pain, RUL=Right upper lobe, RML=Right middle lobe

RBI=Right bronchus intermedius, RLL=Right lower lobe, LUL=Left upper lobe, LLL=Left lower lobe

Improved : improved on the basis of X-ray images.

Stationary : showing no interval change on the basis of X-ray images.

Failed : failed to follow up. The last contact with doctor >6 months.

는 70세 이었다. 남녀 비는 8:14로 고령의 여성에서 많았다. 흡연력은 4명에서 흡연상태였고 13명은 비흡연상태, 5명은 흡연 중단 상태였다(Table 1).

임상 증상 별로는 기침이 73%(16/22)로 제일 많았고, 객담이 41%(9/22)로 그 뒤를 따랐다. 그 외 호흡곤란, 각혈 등이 있었다.

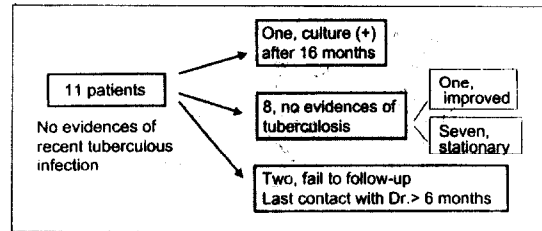
**Table 2.** Pulmonary function test in the patients with anthracofibrosis

Pattern	Number( % )
Normal	3/22(14%)
Obstructive	9/22(44%)
Restrictive	6/22(28%)
Combined	3/22(14%)
Total	22/22(100%)

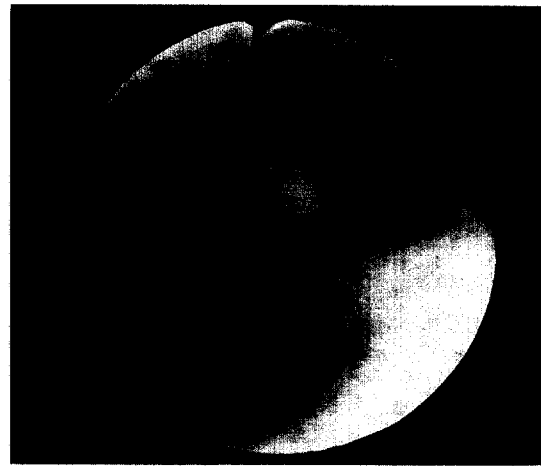
폐기능검사상 다양한 소견이 관찰되었는데 이중 폐쇄성 폐질환의 소견이 44%로 가장 많았고, 제한성 폐질환의 경우 28%, 혼합된 경우와 정상인 경우가 각각 14%를 차지하였다(Table 2).

기관지 내시경상 기관지 협착정도는 각각의 침범된 기관지에 따라 다양하였고 기관지 색소침착의 정도와는 연관성이 없었다. 하나 이상의 폐엽에서 기관지 탄분 섬유화를 보인 예는 6예였다(6예/22예). 좌측 폐로는 4예에서 침범을 보였고(4예/22예), 우측 폐에서는 20예(20예/22예)로 좌측보다 월등히 많은 경우에서 침범을 보였다. 우상엽에서는 7예/22예, 우중엽에서는 15예/22예, 우하엽에서는 1예/22예로 우중엽에서 많은 빈도를 보였다.

결핵과의 연관성은 11예(50%)에서 현증 결핵감염의 증거가 있었다. 결핵감염의 증거가 없는 나머지 11예중 2예(9%)는 과거 결핵을 앓았던 병력이 있었고, 9예(41%)가 현재 그리고 과거에도 결핵과의 연관성이 없었다. 추적 관찰한 결핵음성 환자 11예중 8예는 결핵의 증거가 나타나지 않았으며 이중 1예는 방사선학적 검사상 뚜렷한 호전을 보였고 7예는 변화양상은 보이지 않았다. 2예는 6개월 간 접촉이 없어 추적관찰에 실패하였다. 나머지 1예에서는 16개월뒤 객담배양 검사상 결핵양성으로 나타났다. 이 경우, 과거력상 결핵을 앓았던 병력이 없는점, 발병 시점을 미루어 새로운 결핵의 감염을 생각해 볼 수 있었으나 환자가 과거 결핵을 모르고 지나칠수 있는점과 경증 결핵의 경우 균배양 음성의 빈도가 대체로 80%인 점8을 고려하여 초기 진단시 결핵감염을 간과 했을 가능



**Fig. 1.** Follow-up flow sheet for 11 patients who had no evidences of current tuberculous infection.



**Fig. 2.** Bronchoscopic examination shows dark anthracotic pigmentation and marked luminal narrowing of right middle lobe bronchus.

성을 배제 하지 못했다(Fig. 1).

Fig. 2는 호흡곤란을 주소로 내원한 결핵에 대한 과거력이 없는 67세 여자의 기관지 내시경 소견으로써 우폐중엽 기관지 주변에 기관지 내강의 협착과 더불어 색소 침착이 관찰되고 있다. 흉부 X-선 소견에서 우폐중엽의 히탈를 보이고 있고, 컴퓨터 단층촬영상 뚜렷한 종괴는 보이지 않고 우폐중엽에 쐐기모양의 무기폐 소견과 동반된 임파절의 석회화를 관찰할 수 있다(Fig. 3).

기관지 탄분 섬유화증 진단하에 현증 결핵감염의 존재를 확인하기 위해 객담과 기관지 폐포액의 항산균

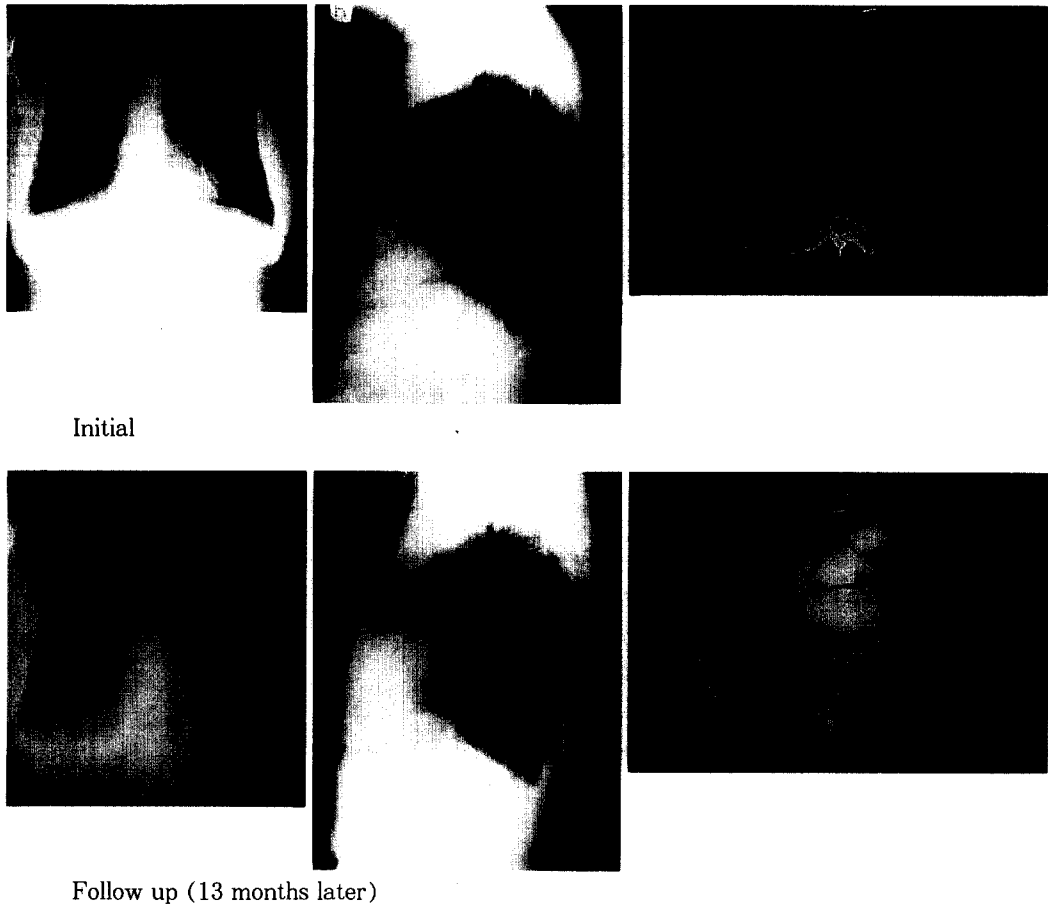


Fig. 3. The chest radiologic finding and computed tomographic finding at initial and 13 months later, show improved right middle lobe collapse.

도말과 배양검사 및 경 기관지 폐생검을 통한 조직 검사를 시행하였으나 결핵의 증거는 없었다. 이후 환자는 항 결핵약제의 투여없이 추적관찰을 하였고 13개월 뒤 시행한 흉부 방사선 소견과 컴퓨터 단층 촬영에서 이전에 보이던 우중엽의 무기폐 소견이 호전되었음을 확인하였다(Fig. 3).

### 고 찰

본 연구는 기관지 내시경상 기관지 탄분 섬유화증을 보인 환자 22명에 대한 후향적 관찰을 통하여 환자의

임상적 특징 및 결핵과의 연관성, 항결핵약제의 비투여시 변화양상을 관찰하였다.

기관지 탄분섬유화증에 대한 본 연구 결과는 다음과 같다. 첫째, 고령의 여성에서 많은 빈도를 나타내었으며, 둘째, 주 증상은 기침, 객담이 가장 많았으며, 셋째, 기관지 내시경 검사상 우중엽 침범이 가장 많았고, 넷째, 현증 결핵감염이 증명된 예는 50%로 절반을 차지하였으며, 결핵의 증거가 없는 1예는 저절로 호전되었다.

기관지 내시경에서 탄분 섬유화증이 관찰되었을 때 치료에 대해서는 아직 정립된 바가 없다. 김 등<sup>5</sup>의 경

우 결핵과의 연관성을 들어 입원시 결핵에 대한 적극적인 진단을 하고 지속적 추적관찰을 통하여 결핵의 증거를 찾아야 한다고 설명하였고 이에 반하여 Chung 등<sup>4</sup>은 항 결핵약제를 투여하여 결핵감염의 증거가 없는 5예중 3예에서 호전을 보인 점을 들어 결핵의 증거가 없어도 약제의 투여를 권하였다. 하지만 Chung 등<sup>4</sup>의 경우 결핵 감염의 증거가 없는 2명의 환자에서는 항 결핵제를 투여하여도 증세의 호전이 없었으므로, 기관지 탄분 섬유화증을 보이는 모든 환자에서 항 결핵약제를 투여하는 것은 정립된 이론이라고 할 수 없다. 또한 본 예에서는 항 결핵약제를 투여하지 않아도 자연적으로 호전되었으므로, Chung 등<sup>4</sup>의 결론에 반한 결과라 하겠다. 다만 폐결핵의 경우에도 항 결핵 약제의 투여없이 자연 치유되는 경우가 흔하지 않게 있으므로, 현재로서는 탄분 섬유화증을 보이는 환자에서의 항 결핵약제 사용은 더욱 많은 조사가 이루어진 후 행해져야 할 것이다.

저자들의 경우 현증 결핵감염의 증거가 있는 경우와 없는 경우를 나누어 비교해 보았고 현증 결핵의 경우 항 결핵 약제를 투여하여 11예중 11예에서 호전을 보았으며, 결핵의 증거가 없는 경우 항 결핵약제의 투여 없이 추적관찰을 하였고 11예중 8예에서 변화가 없거나 오히려 호전되었다.

기관지 탄분 침착이 나타나게 되는 것은 탄소를 함유한 무기질 입자가 기관지 상피에 위치하고 있는 대식세포에 의해 탐식된 뒤 이것이 상피 내에 잔존하게 되면서 형성되어지는 것으로 여겨지고 있으며<sup>9</sup>, 그 외 탄분의 구성성분은 대부분 규소이고 소량의 알루미늄과 칼슘 그리고 칼륨이 포함된 것으로 알려져 있다<sup>10</sup>. 또한 폐내 탄분의 성분을 분석한 Ohshima<sup>11</sup>에 의하면 탄분의 주성분인 무해탄소외에 다른 여러 비탄소성 물질들이 폐에 유해하게 작용한다고 하였으며, Churg 등<sup>12-14</sup>도 비탄소성 물질에 의해 기관지 벽 섬유화가 일어날 수 있다고 보고하였다.

이러한 반응은 주로 진폐증에서 분진에 대한 폐의 반응으로 나타나게 되는데 분진입자의 양, 크기, 물리 화학적 성질, 제거되는 경로, 노출기간과 간격, 각기

다른 분진이 섞여 있을 경우 그 분진들과의 상호작용이나 흡연을 비롯한 환경오염 물질들과의 상호작용, 각 개개인의 방어능력에 따라 차이를 보인다고 한다<sup>15</sup>. 이와 같이 진폐증은 주로 분진의 흡입 량과 폭로기간에 따라 질병의 발현을 보이게 된다.

이러한 기전을 바탕으로 기관지 탄분 섬유화증의 발생기전을 생각해 볼 수 있다. 김 등<sup>5</sup>은 과거 우리 나라에서 연탄, 나무, 석탄 등을 사용했던 난방 취사 등의 노동을 주로 여성들이 담당하였고 상대적으로 여성에서 탄분에의 노출이 많았으며 이로 인해 우리나라의 경우 현재 고령의 여성에서 질병의 빈도수가 많음을 설명하였다. Julio Sandoval 등<sup>16</sup>은 멕시코에서 폐성심으로 진단된 환자들 중 나무를 주 연료로 하여 나무연기에 장기간 노출된 기왕력이 있는 고령의 여자들에 기관지 내시경을 시행하였을 때 미만성의 탄분 침착이 대부분에서 관찰되었다고 보고하였다. 하지만 이 경우와는 달리 기관지 탄분 섬유화증에서 탄분침착은 국소분절에 국한되어 나타나는 것이 보통이며, 본 연구에서도 미만성으로 나타나지 않았다. 또한 본 연구 대상군의 평균연령인 70대의 우리나라 여성들이 당시 대부분 비슷한 환경 속에서 생활했을 것을 고려한다면 질환이 몇몇에만 국한되어 나타난다고 보기에 는 어려울 것 같다. 이러한 점등으로 나무연기를 비롯한 분진과 기관지 탄분 섬유화증의 연관성에 대한 연구는 좀더 필요할 것으로 생각된다.

기관지 탄분증의 또 다른 원인으로 결핵을 생각해 볼 수 있다. 즉 기관지 내에서 탄분의 국소적 침착을 Abraham 등<sup>17</sup>은 결핵성 림프선 염이 기관지를 뚫고 들어간 부위에 탄소 침착이 일어나고 염증에 의해 기관지 협착이 일어난다고 설명하였고, 우폐중엽에 림프 조직이 많은 점을 들어 탄분 섬유화증의 호발부위가 우폐중엽임을 설명하였다. 박<sup>6</sup>등은 기관지 결핵이 있던 환자를 내시경으로 추적관찰 하였고 기관지 결핵이 있던 부위가 치유되면서 검은 색소 침착이 생긴 예를 보고하였다. 또한 Chung 등<sup>4</sup>은 결핵성 림프선 염이 여성에서 흔하고 섬유화 반응이 나이든 사람에서 흔한 점을 들어 기관지 탄분 섬유화증이 고령의 여성에서

주로 나타남을 설명하였다. 그러므로 결핵이 기관지 탄분 섬유화증의 원인으로 가정하였을 때 기관지 탄분 섬유화증이 고령의 여성에서 흔하고 폐 우중엽에서 호발되며, 국소적으로 나타나게 되는 이유가 비교적 인과관계가 뚜렷이 설명되어지고 있다. 저자들의 연구결과에서도 59%로 현증결핵의 증거가 있거나 과거 결핵을 앓고 항 결핵약제를 복용한 병력이 있었고 김<sup>5</sup> 등의 경우 52.6%, Chung 등<sup>4</sup>의 경우 70%로 결핵과의 연관성을 보고하였다. 결핵과 기관지 탄분 섬유화증과의 연관성을 생각할 수 있다. 한 예로 과거 우리나라에서 취사와 난방의 주원료로 사용되었을 것으로 생각되는 나무의 연기를 구성하는 요소는 탄소 및 비탄소성 입자들의 미립자, 일산화 탄소, 황산화 가스, 질산화 가스, 알데히드등의 가스, 다환의 방향성 수소같은 복합 유기질로 구성되어 있다<sup>18-20</sup>. 이들은 발암물질로 작용하기도 하며<sup>21</sup>, 또한 기관지점막을 자극하거나, 섬모에 독작용을 일으키거나, 응고인자로 작용하여<sup>18, 20</sup> 호흡기계의 방어력을 약화시키고 급성, 만성 폐감염율을 높인다는 보고도 있다<sup>20, 22</sup>.

결론적으로 기관지 탄분 섬유화증과 결핵과의 연관성은 추정할 수는 있지만 그 발생원인이나 기전이 완전히 밝혀지지 않은 상태로, 기관지 탄분 섬유화증을 보이는 환자에서 결핵의 증거를 찾기위한 집중적인 검사를 진행해야 하며, 결핵의 증거가 있는 경우에 항결핵 약제의 투여가 필요하며, 결핵의 증거가 없는 경우의 항결핵약제 투여여부는 앞으로 좀더 많은 조사와 연구가 필요하다.

## 요 약

### 목 적:

저자들은 기관지 내시경 검사상 탄분 섬유화증을 보이는 환자들의 임상적 특징 및 항결핵 약제 투여의 필요성 여부를 확인하기 위해 본 연구를 시행하였다.

### 방 법:

기관지 내시경 검사상 기관지 협착이나 폐쇄를 동반한 기관지 점막의 탄분 침착을 갖는 환자 22명을 대상으

로 하였다. 진단 당시의 증상, 흡연력, 결핵 치료력, 폐기능 검사, 기관지 내시경 검사, 방사선학적 검사 등을 후향적 방법으로 비교하였고, 결핵의 진단은 객담 및 기관지 폐포액의 도말 검사나 배양검사 그리고 조직검사를 통하여 시행하였다. 이후 결핵감염의 증거가 없는 11명을 선별하여 항결핵약제의 투여 없이 추적관찰 하였다.

### 결 과:

주 증상은 기침(73%, 16/22)이었고 그뒤로 객담(41%, 7/22), 호흡곤란(32%, 7/22), 객혈(27%, 6/22)등의 증상들이 따랐다. 폐 결핵의 양성은 객담이나 기관지 폐포액의 항산균도말이나 배양검사에서 양성, 조직검사에서 건락성 육아종을 보이는 경우를 양성으로 하였고, 이들 검사를 통해 11명(50%)에서 양성을 보였고, 나머지 11명(50%)에서는 결핵의 증거를 보이지 않았다. 이중 결핵음성을 보인 11명의 환자중 단지 1명에서 16개월뒤 폐결핵 양성 소견을 보였고, 8명의 환자에서는 짧게는 8개월, 길게는 60개월의 추적관찰 기간중에 결핵의 증거를 나타나지 않았다.

### 결 론:

기관지 탄분 섬유화증을 보이는 환자에서 결핵의 증거를 찾기위한 집중적인 검사를 진행해야 하며, 검사상 결핵의 증거가 있는 경우에만 항결핵약제의 투여가 필요하며, 결핵의 증거가 없는 경우의 항결핵약제투여 여부는 좀더 많은 조사와 연구가 필요하다.

## 참 고 문 헌

1. Vorwald AJ. The Pneumoconiosis and other occupational lung disease. In: spencer H, editor. Pathology of the lung, Vol I. New york: Pergamon Press;1985, P.456
2. Kleinerman J, Green F, Lapp L. Pathology standards for coal worker's pneumoconiosis. Arch Pathol Lab Med 1979;103:375-85
3. Naeye RL. The pneumoconiosis; coal work's

- pneumoconiosis. In : Saldana MJ, editor. Pathology of pulmonary disease. Philadelphia : JB Lippincott, 1994, P.369-85
4. Chung MP, Lee KS, Han JG, Kim HG, Rhee CH, Han YH et al. Bronchial stenosis due to anthracofibrosis. *Chest* 1998;113:344-50
5. 김재열, 박재석, 강민중, 유철규, 김영환, 한성구 등. 기관지내 anthracofibrosis와 결핵의 연관성. *대한내과학회지* 1996;51:351-57
6. 박인원, 유철규, 권오정, 김영환, 한성구, 심영수 등. 기관지 내시경상 기관지 점막 색소침착의 임상적 의의. 결핵 및 호흡기 질환 1991;38:280-86
7. Arnstein A. Non-industrial pneumoconiosis, pneumoconio-tuberculosis and tuberculosis of the mediastinal and bronchial lymph glands in old people. *Tubercle* 1941;22:281-95
8. 유세화. 결핵 치료의 문제점. 결핵 및 호흡기질환 1999;46:161-64
9. Kradin RL, Sprin PW, Mark EJ. Intrapulmonary lymph nodes. *Chest* 1985;87:662-7
10. Pelstring RJ, Kim CK, Lower EE, Swerdlow SH. Marrow granulomas in coal workers' pneumoconiosis. *Am J Clin Pathol* 1988;89:553-6
11. Ohshima S. Studies on Pulmonary Anthracofibrosis. *Act Pathol Jpn* 1990;40:41-9
12. Churg A, Wright JL. Small-airway lesions in patients exposed to nonasbestos mineral dust. *Hum Pathol* 1983;14:688-93
13. Churg A, Wright JL. Small-airway disease and mineral dust expose. *Pathol Annu* 1983;18:223-51
14. Churg A, Wiggs B. Mineral particles, mineral fibers and lung cancer. *Environ Res* 1985;37:364-72
15. Roggli VL, Shelburne JD. Pneumoconiosis, Mineral and vegetable. In : Deil DH, Hammer SP, editors. Pulmonary pathology. 2nd ed. New York : Springer- Verlag, Inc. ; 1994. P.867-900
16. Sandoval J, Salas J, Martinez-Guerra ML, Gomez A, Martinez C, Portales A, et al. Pulmonary arterial hypertension and cor pulmonale associated with chronic domestic woodsmoke inhalation. *Chest* 1993;103:12-20
17. Abraham GC. Atelectasis of the right middle lobe resulting from perforation of the tuberculosis lymph node into bronchi in adult. *Ann Intern Med* 1951;35:820-35
18. Samet JM, Marbury MC, Spengler JD. Health effect and sources of indoor pollution : part I. *Am Rev Respir Dis* 1987;136:1486-508
19. Samet JM, Marbury MC, Spengler JD. Respiratory effects of indoor air pollution. *J Allergy Clin Immunol* 1987;79:685-700
20. Tuthill RW. Woodstoves, formaldehyde, and respiratory disease. *Am J Epidemiol* 1984;120:952-55
21. Alfheim I, Ramdahl T. Contribution of wood combustion to indoor air pollution as measured by mutagenicity in salmonella and polycyclic aromatic hydrocarbon concentration. *Environ Mutagen* 1984;6:121-30
22. Fick RB, Paul ES, Merrill WW, Reynolds HY, Loke JSO. Alterations in the antibacterial properties of rabbit pulmonary macrophages exposed to woodsmoke. *Am Rev Respir Dis* 1984;129:76-81