

□ 증례 □

외음부의 실리콘액 주사에 의한 폐출혈 및 급성 호흡 곤란 증후군 2예

연세대학교 원주의과대학 내과학 교실, 국립 과학 수사 연구소 약독물과* 법의학과**

강소은, 용석중, 리원연, 신표진, 김미혜, 박학천,
심명숙, 최현민, 신계철, 임미애*, 양경무**

= Abstract =

Two Cases of Acute Respiratory Distress Syndrome with Pulmonary Hemorrhage Induced by Injection of Silicone at Perineum

**So Eun Kang, M.D., Suk Joong Yong, M.D. Ph.D., Won Yeon Lee, M.D.,
Pyo Jin Shin, M.D., Mi Hae Kim, M.D., Hark Cheon Park, M.D.,
Myung Sook Shim, M.D., Hyun Min Choi, M.D., Kye Chul Shin, M.D. Ph.D.,
Mi Ae Lim, Ph.D.*, and Kyung Moo Yang, M.D.****

Department of Internal Medicine, Yonsei University Wonju College of Medicine, Wonju, Korea

Division of drug toxicology, Department of Forensic Science**,*

National Institute of Scientific Investigation, Seoul, Korea

Silicone fluid is a biomaterial widely used in modern cosmetic procedures because there are few side effects, considerable chemical stability and predictable physical properties. However, many local and systemic adverse reactions have reported. In particular some serious pulmonary complications have been reported such as pulmonary thromboembolism, acute respiratory distress syndrome with some cases leading to mortality. Most of the serious complicated cases were induced by an illegal silicone fluid injection.

We experienced two cases of acute respiratory distress syndrome with pulmonary hemorrhage induced by an illegal silicone fluid injection. The patients were 41 & 51 year old women, who complained of dyspnea. The chest X-ray and HRCT scan findings showed a bilateral ground glass attenuation on the bilateral dependent

Address for correspondence :

Kye Chul Shin, M.D. PhD.

Department of Internal Medicine, Yonsei University Wonju College of Medicine, Wonju, Korea

162 Ilsan-dong Wonju City Kangwon-do, 220-701, Korea

Phone : 033-741-1231 Fax : 033-746-4667 E-mail : KCShin@wonju.yonsei.ac.kr

portion of the upper and middle lung zone. The patients clinical symptoms and the radiologic and other laboratory findings were compatible with acute respiratory distress syndrome induced by the silicon fluid injection.

Here we report two cases of acute respiratory distress syndrome with pulmonary hemorrhage induced by an illegal silicone injection with a review of the relevant literature. (Tuberculosis and Respiratory Diseases 2001, 51 : 166-172)

Key words : Silicone, Acute respiratory distress syndrome, Pulmonary hemorrhage.

서 론

실리콘은 1938년 실리카(SiO_2)에서 처음 합성되었고 인체 삽입용으로 사용되는 이 물질의 주성분은 polydimethylsiloxane으로 알려져 있다. 실리콘은 생체 조직 내에서의 화학적 안정성 때문에 성형 및 보형을 목적으로 비교적 안전하게 사용되어져 왔으나 최근 여러 가지 부작용을 일으킨다는 보고가 있다¹⁻⁵. 실리콘에 의한 부작용은 피부 저색소 침착증, 육아종성 간염, 유방염, 경화증, 림프절 종대, 실리콘의 이주, 거대비장, 면역성 결합조직 질환 등이 보고되었고^{1,2}, 드물게 폐 합병증 등의 치명적인 부작용을 일으킨다는 보고가 있다. 실리콘의 피하주사에 따른 폐 침범은 급성 폐실질염, 폐색전증, 급성 호흡곤란 증후군 등으로 보고된 바가 있으나³⁻⁵ 국내 보고는 드문 상태이다⁶⁻⁸.

이에 저자들은 외음부에 실리콘 액을 피하 주사한 환자에서 폐출혈을 동반한 급성 호흡곤란 증후군 2예를 경험하였기에 문헌 고찰과 함께 보고하는 바이다.

증례 1

환 자 : 배○순, 여자 52세

주 소 : 호흡곤란, 기침

과거력 : 10년전 기관지 천식 진단 받음

가족력 : 특이 사항 없음

현병력 : 환자는 10년전 기관지 천식을 진단 받았으나 최근에는 무증상으로 치료 없이 지내던 중 내원 4일 전부터 발생한 기침과 호흡곤란이 진행하여 본원에 내원하였다.

이학적 소견 : 내원 당시 혈압은 90/50mmHg, 맥박수는 96회/분, 호흡수는 26회/분, 체온은 36.7℃이었으며 급성 병색을 보였고 의식은 명료하였다. 흉부 청진상 심음은 정상이었고 양폐야에서 미세 수포음과 천명음이 청진 되었다. 복부 진찰 상 특이 소견 없었다.

검사실 소견 : 말초혈액 검사상 백혈구 15,000/mm³ (호중구 82%, 림프구 10%), 혈색소 11.8 gm/dL, 헤마토크리트 34.9%, 혈소판 323,000/mm³ 이었고 생화학검사는 정상이었다. 동맥혈 가스검사 상 pH 7.49 PaO₂ 96mmHg, PaCO₂ 32.7mmHg, 산소 포화도는 98%이었다. 폐기능 검사상 FVC 1.44L (예상치의 43%), FEV₁ 1.10L (예상치의 43%), FEV₁/FVC(%) 42%로 중등도의 복합성 환기 장애 소견을 보였다.

방사선 소견 : 내원시 시행한 단순 흉부 X-선 검사상 양폐야에 다발성 침윤 소견을 보였고(Fig. 1-A), 입원 3일째 시행한 흉부 X-선 검사 상 양폐야에 미만성으로 침윤 음영이 진행되는 소견을 보였다(Fig. 1-B).

치료 및 경과 : 환자는 입원 후 기관지 천식과 폐렴의 치료로 항생제와 기관지 확장제 투여하였으나 입원 3일째부터 호흡곤란이 악화되며 객혈이 동반되었다. 산소를 마스크로 8 L/분 투여 후에도 동맥혈 가스검사 상 pH 7.42 PaO₂ 44mmHg, PaCO₂ 48.7mmHg, 산소 포화도는 83%로 저산소증이 호전되지 않으며 호흡곤란 심해져 기관삽관 후 기계환기 및 호기말 양압 치

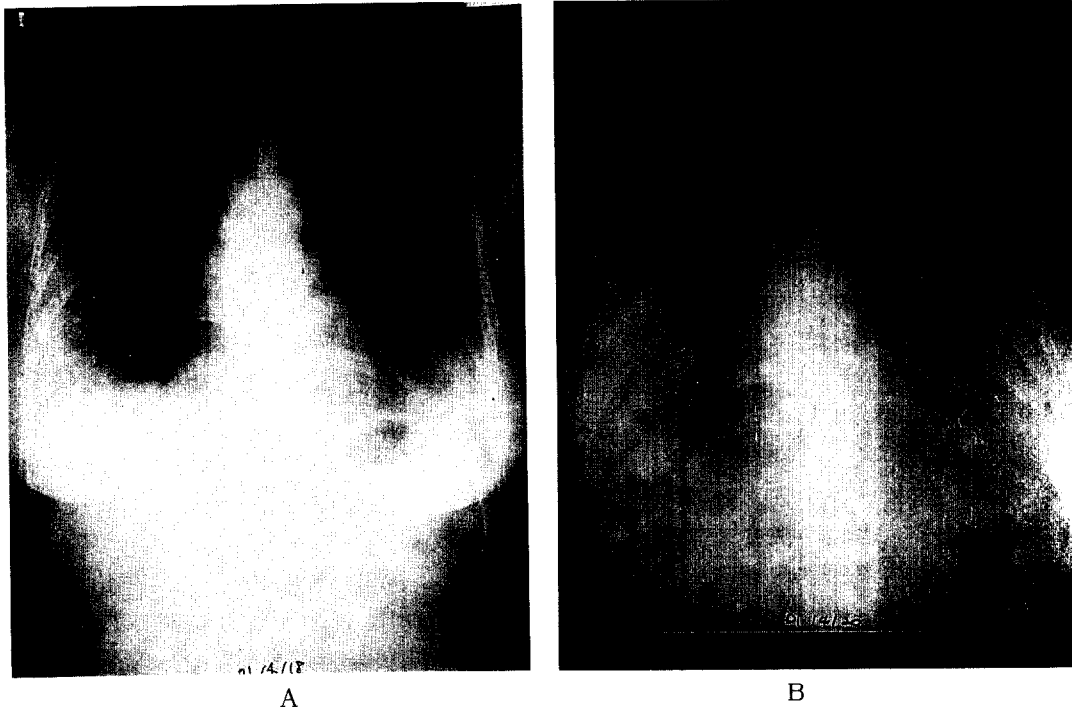


Fig. 1A. On admission day, chest X-ray shows peripheral haziness on bilateral mid and lower lung field, dominant CPS area. Heart is normal.
B. 3 days after admission, chest X-ray shows aggravated diffuse haziness on whole lung field.

료를 시작하였다. 이런 증상이 진행된 후 보호자로부터 환자가 내원 4일 전 무자격시술자에게 알 수 없는 이물질질을 외음부에 보형물질로 주사 받은 사실을 알게 되었다. 이 물질의 확인을 위하여 적외선 분광 광도계 (FT-IR, magna-IR 560, Nicolet, USA) 검사를 시행하였고 실리콘으로 증명되었다(Fig. 2). 당시 이학적 검사상 외음부에 발적과 부종이 동반되어 있었다. 기계환기 중 시행한 기관지 내시경 검사 상 양측 기관지 점막의 충혈과 부종 소견이 관찰되었고 우중엽에서 시행한 기관지 폐포 세척 검사상 세척액은 혈괴가 섞인 혈성 액체소견을 보였다. 고해상 흉부 전산화 단층 촬영상 양폐야에 미만성 간질성 폐침윤 소견과 젓빛 유리모양 혼탁상이 관찰되었다(Fig. 3) 기계환기와 보존적인 치료로 임상증세와 흉부방사선학적인 소견의 호전이 관찰되어 기계환기 이탈 후 입원 21일째

퇴원하여 외래에서 경과 관찰중이다.

증례 2

환 자 : 김○재, 여자 41세

주 소 : 호흡곤란, 기침

과거력 : 5년 전 알레르기성 비염 진단 받음

가족력 : 특이 사항 없음

현병력 : 환자는 알레르기성 비염으로 간헐적 치료를 받아 오던 중 내원 4일 전 시작된 점점 심해지는 기침과 호흡곤란 및 전신 쇠약감을 주소로 본원에 내원하였다.

이학적 소견 : 혈압은 90/60 mmHg, 맥박수는 80회/분, 호흡수는 22회/분, 체온은 37.4℃ 이었고 급성 병색을 보였으며 의식은 명료하였다. 흉부 청진상 심

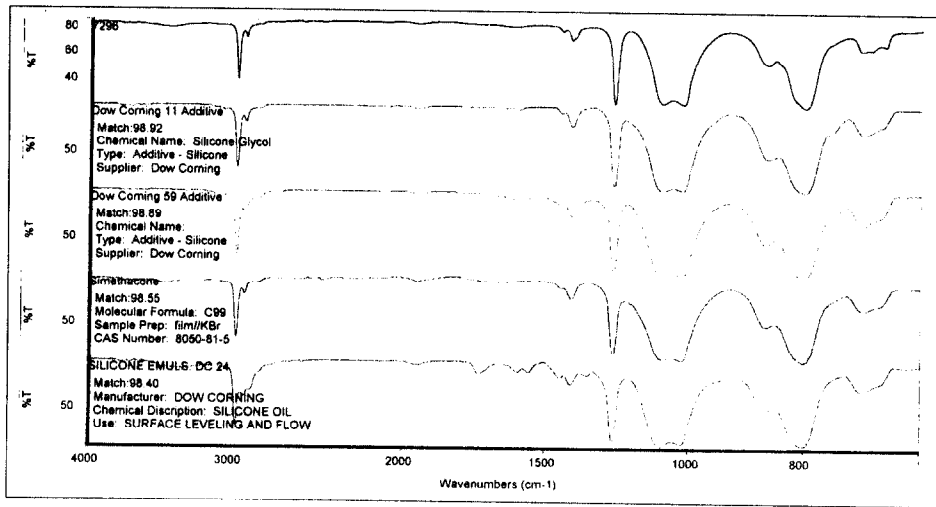


Fig. 2. Spectrophotometry finding(FT-IR : magna-IR 560, Nicolet, USA) : 1st line is injected fluid analysis, lower lines are pure silicone fluid analysis)

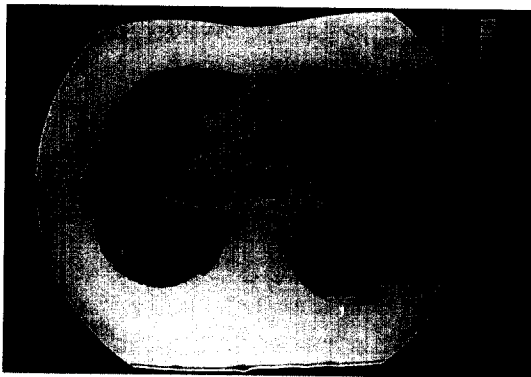


Fig. 3. HRCT finding reveal bilateral ground glass attenuation on upper and middle lung zone and peripheral located ground glass attenuation on bilateral dependent portion.

음은 정상이었으며 양폐야에서 거친 호흡음과 미세 수포음이 청진 되었으며 천명음은 들리지 않았다. 복부 진찰 소견상 정상이었으며 전흉벽에 미세한 점상출혈 소견이 관찰되었다.

검사실 소견 : 말초 혈액검사상 백혈구 $12,030/\text{mm}^3$ (호중구 82%, 림프구 10.4%), 혈색소 11.1gm/dL,

헤마토크리트 33.6%, 혈소판 $260,000/\text{mm}^3$ 이었고 생화학 검사는 정상이었다. 동맥혈 가스 검사상 pH 7.48 PaO₂ 69mmHg, PaCO₂ 32.2mmHg, 산소포화도는 95%이었다. 혈중자가항체조건은 모두 음성이었다.

방사선 소견 : 단순 흉부 X-선 검사상 다발성 침윤 소견을 보였다(Fig. 4-A).

치료 및 경과 : 환자는 입원 후 항생제와 기관지 확장제, 산소 요법을 실시하였으나 호흡곤란이 급격히 악화되었다. 입원 2일째 흉부 X-선상 양폐야의 침윤이 더 진행된 소견이 보이고(Fig. 4-B), 동맥혈 가스검사상 저산소증 호전되지 않으며 호흡 곤란 심해져 호흡부전의 소견을 보여 기관 삽관을 시행하였고 기계환기 및 호기말 양압 치료를 시행하였다. 기관 삽관시 기도관내로 다량의 신선혈이 배출되었고, 기관지 내시경 검사상 양측 기관지에서 전방적인 출혈소견을 관찰할 수 있었고 기관지 점막은 창백하였다. 이에 미만성 폐출혈의 원인 검사를 위하여 혈중자가항체검사를 실시한 뒤 전신적인 스테로이드(methylprednisolone 1.0g/일)투여를 시작하였다. 입원 3일째 본 환자에서도 증례1의 환자와 함께 동일한 날 외음부에 실리곤

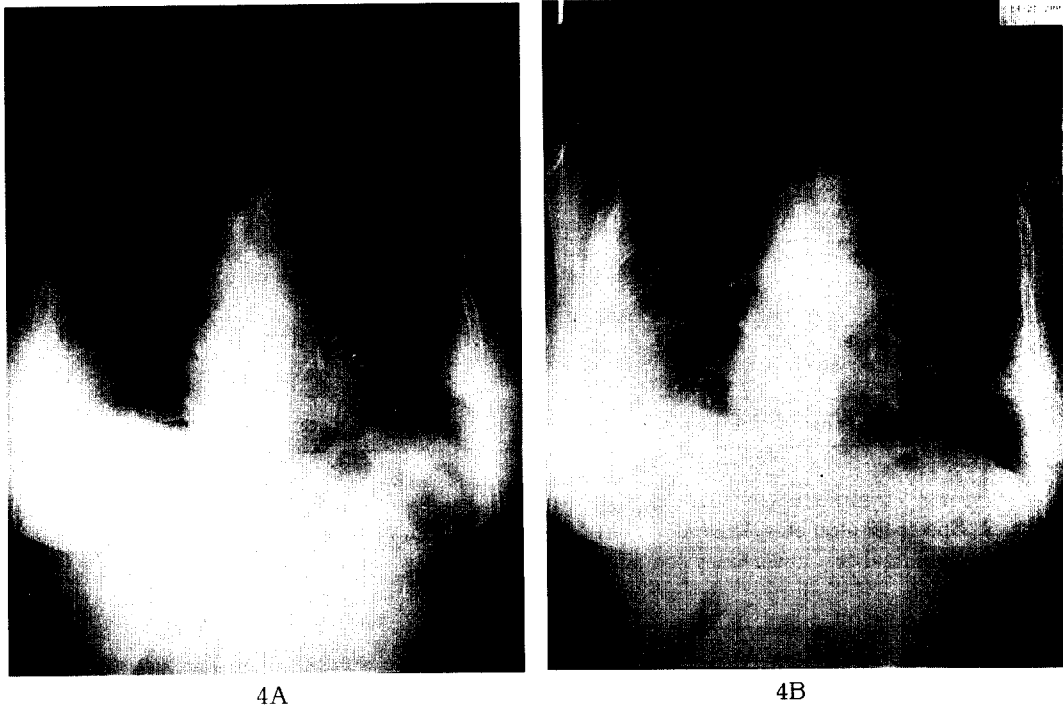


Fig. 4A. On admission day chest X-ray shows peripheral haziness on bilateral lower lung field, multiple focal patch consolidation on apex. Heart is normal.

B. 3 days after admission, chest X-ray shows aggravated diffuse haziness on whole lung field.

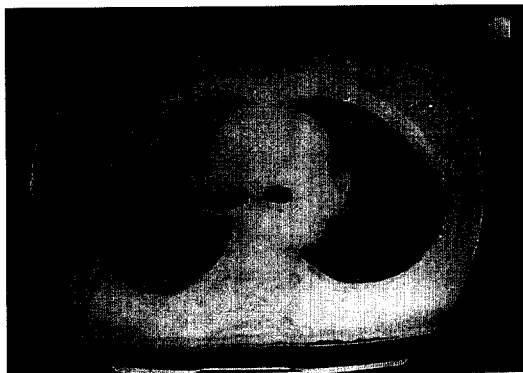

Fig. 5. HRCT finding reveal bilateral ground glass attenuation on upper and middle lung zone with reticulation, peripheral located ground glass attenuation and consolidation on right lower lung dependent portion.

액을 주사하고 같은 증상을 일으킨 사실을 알게 되었다. 5일간의 전신적인 스테로이드 투여후 환자의 임상증상과 방사선학적인 소견은 호전되었다. 입원 16일째 시행한 고해상 흉부 전산화 단층 촬영상 미만성 간질성 폐경화 소견과 젓빛 유리모양 혼탁상이 관찰되었다(Fig. 5). 기계환기 이탈후 입원 22일째 퇴원하여 외래에서 경과 관찰 중이다.

고 찰

실리콘은 polydimethylsiloxane으로 구성되어 있으며, 생체 조직내에서의 화학적 안정성 때문에 성형 및 보형을 목적으로 비교적 안전하게 사용되어져 왔다. 실리콘이 피하지방을 대체하는 물질로 사용되어질 초기에는 국소적 부작용들이 간헐적으로 보고되어왔으

나 심각한 전신적인 부작용에 대한 보고는 없었다¹⁻². 그러나 Chastre 등에 의해 실리콘의 주사로 인한 전신부작용들이 실험적으로 보고되어진 이래⁹, 전신적인 부작용들과 함께 폐침범으로 인한 부작용들의 보고가 최근에 늘어나고 있으며, 이런 경우 본 예와 마찬가지로 비합법적인 실리콘액의 사용으로 인한 것으로 보고되고 있다³⁻¹⁰.

호흡기계 부작용으로는 폐실질염, 폐삼출액, 폐색전증, 폐부종, 폐출혈과 급성 폐침윤으로 인한 급성 호흡곤란증 등이 보고되었으며, 실리콘 액을 주입한 후 24시간 내에 사망한 경우도 보고된 바 있다⁴. 호흡기계 침범이 있는 경우 장기적으로 폐의 섬유화 등이 진행되고, 폐기능 검사상 제한성 양상으로 변화하는 것이 관찰되었다¹⁰. 본 예에서는 장기적인 추적관찰이 안 되어 폐의 섬유화의 여부는 확인 할 수 없으나, 두 예 모두에서 폐출혈, 폐부종의 심각한 합병증으로 급성 호흡곤란증후군이 발생하였다.

실리콘 주입액으로 인한 호흡기계 부작용들의 병태생리는 확실히 밝혀지지 않았지만 실리콘 색전증이 중요한 역할을 하는 것으로 알려져 있다. 높은 압력과 많은 용량의 실리콘액을 인체의 국소 부위에 주입하게 되면 압력으로 인해 국소조직을 파괴하여 직접 혈관 내로 유입되기도 하고, 실리콘 이동 등을 통해 혈관 내로 유입되기도 한다¹¹. 실리콘액이 혈관 내로 광범위하게 유입되면 실리콘의 조직 내에서도 변하지 않는 물리적 성질로 인해 실리콘의 미세 입자들이 순환기계를 통해 이동하게 되고 폐로 침범하여 폐의 작은 혈관들이 폐쇄되어 지방색전증과 비슷한 폐색전증을 일으키게 된다^{5,9}. 이 외에도 폐손상의 기전으로 기관지 폐포 세척액 검사에서 호중구 호산구 폐포 대식세포들의 염증세포들이 증가한 소견이 관찰되어 국소적인 세포-매개성 염증반응들이 병태생리에 관여하는 것으로 생각되고^{10,12}, 면역기전으로 T-림파구를 통해 지연성 세포매개 과민반응과 cytokine들이 관여하고, 실리콘 자체를 항원으로 인식하여 생긴 항체들이 또한 손상 기전에 영향을 주는 것들이 실험적으로 밝혀지고 있다^{12,13}. 이런 환자의 임상증상으로는 호흡곤란, 기침, 발

열, 흉부압박감, 흉통, 객혈과 저산소증으로 인한 혼수 등이 보고되었고 폐 관류 주사 검사상 말초 관류 장애를 보인다. 본 환자들에서도 두사람 모두 같은날 무자격시술자에게서 실리콘 피하 주사 시술을 받은 후 동일한 증상인 점차 진행되는 호흡곤란과 기침을 주소로 내원하였고, 내원시 흉부 X-선 검사상 양 폐야에 다발성 폐침윤 소견을 보였고 점점 진행되는 급성 악화 양상이 관찰되었다. 이런 증상의 원인을 알기 위하여 시행한 검사상 감염의 소견을 확인 할 수 없었고, 다른 장기의 기저질환도 없었고 자가항체 검사도 특이 소견은 관찰되지 않아 급성 호흡곤란 증후군의 다른 원인을 배제하였다. 증례 2에서는 확진되지는 않았으나 전흉벽의 점상 출혈이 있어 지방 색전증의 가능성도 배제 할 수는 없었다.

폐침범의 양상은 급성형과 잠복형으로 나타내어지는 데 급성형은 주사 후 수일 내에 급성 호흡 곤란증을 일으키고 흉부 X-선 검사에서 양측 폐에 반점상 공기 경화를 동반한 간질성 폐침윤 소견을 보이고 흉부 전산화 단층 촬영소견에서는 폐의 말초부위에 미만성 침윤소견을 보인다. 잠복형은 주사 후 6개월 후에 발생하고 흉부 X-선 검사는 정상소견이나 폐기능 검사상 제한성 양상 또는 일산화탄소 확산능 감소 소견을 보인다. 실리콘에 의한 급성형은 점진적으로 호전되어 자연치유 되기도 하나 잠복형이 되는 경우도 있고 일부는 사망한 예도 있다⁹.

기관지 세척액 검사상 대식세포내에 실리콘을 함유한 포함물(inclusion body)들이 보이고, 폐생검상에는 폐포벽과 간질의 모세혈관 내에 염색되어지지 않는 다량의 침착물들이 관찰된다^{5,7-10}. 이런 관찰 소견은 실리콘의 변하지 않는 성질로 인해 조직내에 유입된 것으로 볼 수 있다. 증례 1의 환자에서도 기관지 세척액 검사를 시행하였으나 폐출혈 소견으로 정확한 검사 소견을 도출 할 수 없었고 폐포 세척액의 전자현미경 소견상 대식 세포내에 염색되지 않는 세포질내의 공포(vacuole)들이 소수 관찰되었으나 특징적인 공포들은 관찰 할 수 없었다.

치료는 명확히 정립된 바가 없으나 대부분이 산소요

법과 보존적인 요법으로 치료되었고, 조기에 스테로이드의 사용으로 임상양상을 호전시킬 수 있다고 보고되어진 예도 있다⁵. 급성 호흡곤란증후군이 동반된 경우에는 이에 대한 기계환기 치료를 시도하였다. 본 환자들은 동일한 비의료인에게 실리콘 피하 주사를 시술 받은 후 4일째 호흡곤란이 나타나 내원하였고, 호흡곤란이 악화되고 폐출혈을 동반한 폐색전증의 양상과 급성 호흡곤란증후군으로 진행한 급성형으로 기계호흡 및 호기말 양압 치료를 시행하였다. 증례 2의 환자는 미만성 폐출혈이 지속되어 초기에 스테로이드 치료가 동반되었다. 이후 두 환자 모두 임상양상이 호전되어 퇴원하였고 현재 외래에서 경과 관찰하는 중이다.

실리콘액이 현재 성형술에 보편적으로 사용되고 있고 비합법적인 시술도 지속되고 있는 실정으로, 국소 부작용 외에도 폐침범등의 심각한 부작용들이 보고되어지고 있어 국내에서도 사용에 주의를 요하여야 할 것으로 생각되며 원인 미상의 급성 호흡곤란 부진시 고려하여야 할 원인으로 생각된다.

요 약

저자들은 외음부에 불법적인 실리콘액 피하주사 후 미만성 폐출혈을 동반한 임상적으로 진단한 급성호흡곤란 증후군 2예를 경험하였기에 문헌고찰과 함께 보고하는 바이다.

참 고 문 헌

1. Baldwin CM Jr, Kaplan EN. Silicone-induced human adjuvant disease. *Ann Plast Surg* 1983; 10:270-3.
2. Ellenbogen R, Ellenbogen R, Rubin L. Injectable Fluid Silicone Therapy: human morbidity and mortality. *JAMA* 1975;234:308-9.
3. Editorial. Silicone pneumonitis. *Lancet* 1983;2: 833.
4. Chen YM, Lu CC, Perng RP. Silicone fluid-induced pulmonary embolism. *Am Rev Respir Dis* 1993;147:1299-302.
5. Young-Fa Lai, Tung-Ying Chao, Sui-Liong Wong. Acute pneumonitis after subcutaneous injections of silicone for augmentation mammoplasty. *Chest* 1994;106:1152-5.
6. 정복영, 서영일, 이재명, 송숙희, 김호중, 이명구, 현인규, 등 : Silicone 주사후 발생한 폐색전증 2예. *결핵 및 호흡기 질환* 1993;40(5):610-15.
7. 강문보, 김성태, 이정구, 서찬중, 이화은, 정중배 등 : 질벽의 실리콘 액 주사에 의한 폐색전증 및 급성 호흡곤란 증후군 1예. *결핵 및 호흡기 질환* 1999;46(3):414-9.
8. 서영배, 정재혁, 박상민, 최중현, 김경천, 최기영, 등 : 실리콘액 주사에 의한 급성 폐색전증 4예. *대한 내과학회지* 1999;57(3):364-74.
9. Chastre J, Basset F, Viau F, Dournovo P, Bouchama A, Akesbi A, Gibert C. Acute pneumonitis after subcutaneous injections of silicone in transsexual men. *N Engl J Med* 1983;308:764-7.
10. Jean C, Patrick B, Paul S, Francoise B, Jean L. Trouillet, Jean Y. Fagon, et al. Acute and latent pneumonitis after subcutaneous injections of silicone in transsexual men. *Am Rev Respir Dis* 1987;135:236-40
11. Celli B, Textor S, Kovnat DM. Adult respiratory distress syndrome following mammary augmentation. *Am J Med Sci* 1978;275:81-5.
12. Dalu A, Blaydes BS, Lomax LG, Delclos KB. Acomparision of the inflammatory response to a polydimethylsiloxane implant in male and female Balb/c mice. *Biomaterials* 2000;21(19):1947-57.
13. Shanklin DR, Smalley DL. The immunopathology of siliconosis. History, clinical presentation, and relation to silicosis and the chemistry of silicone and silicone. *Immunol REs* 1998;18(3):125-73.