

□ 증 례 □

폐격리 없이 좌하엽이 체순환 동맥으로부터 공급되는 기형적인 혈관 2예

울산대학교병원 내과학교실, 흉부외과학교실¹, 방사선학교실², 진단병리학교실³

이기만, 안종준, 김병철, 정인두,
신제균¹, 정종필¹, 황재철², 서재희³

= Abstract =

Anomalous Systemic Arterial Supply to Normal Basal Segments of Left Lower Lobe : A Report of Two Cases

Ki Man Lee, M.D., Jong Joon Ahn, M.D., In du Jeong, M.D.,
Byung Chul Kim, M.D., Je Kyoung Shin, M.D.¹, Jong Pil Jung, M.D.¹,
Jae Cheol Hwang, M.D.², Jae-Hee Suh, M.D.³

*Department of Internal Medicine, Department of Chest Surgery¹,
Department of Radiology² Department of Diagnostic Pathology³, Ulsan, Korea*

Two cases of an anomalous systemic arterial supply to the basal segments of the left lower lobe without pulmonary sequestration are presented. In the first case, a preoperative diagnosis was made by chest CT, and confirmed by angiography, in a 22-year old man who had a recurrent hemoptysis. There was systemic arterial supply that originated from the thoracic descending aorta and no pulmonary arterial supply to the basilar segments of the left lower lobe. However, the pulmonary parenchyma was normal without sequestration. Ligation of the abnormal artery and a left lower lobectomy were performed without complications. In the second case, there were characteristic features of this anomaly on chest CT and the angiogram in a 31-year-old man with symptoms of hemoptysis. The patient refused surgery. (*Tuberculosis and Respiratory Diseases* 2001, 50 : 710-717)

Key words : Anomalous systemic arterial supply, pulmonary sequestration.

Address for correspondence :

Ki Man Lee, M.D.

Department of Internal Medicine, Ulsan University Hospital, Ulsan, Korea

290-3 Cheonha-Dong Dong Gu, Ulsan, 682-060, Korea

Phone : 82-052-250-7020 Fax : 82-052-251-8235 E-mail : kmlee@ uuh.ulsan.kr

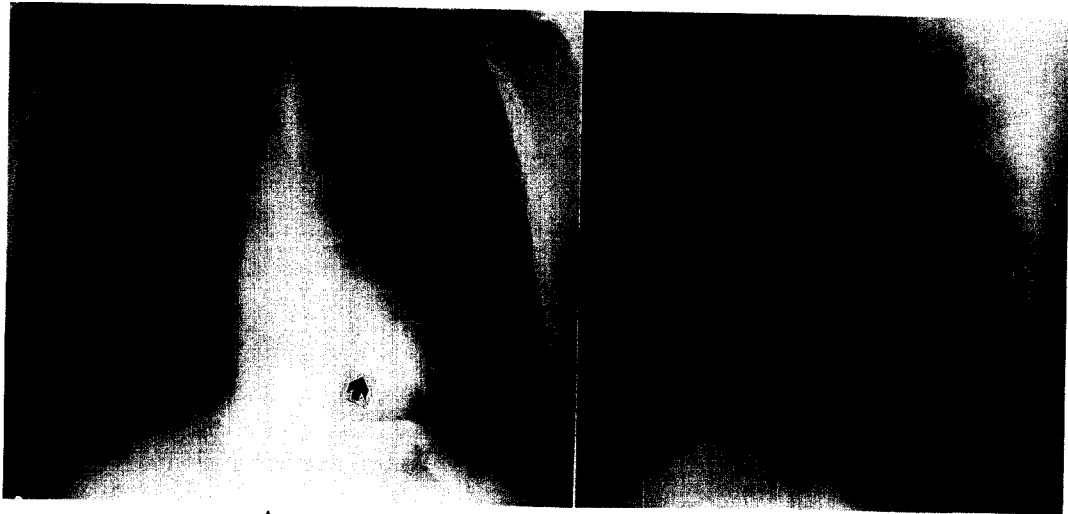


Fig. 1. Simple chest radiogram shows nodular lesions in the retrocardiac area of left lower lobe (arrow).




Fig. 2. A. Contrast-enhanced dynamic CT scan at level of left atrium shows dilated, tortuous, anomalous artery (arrow) arising from descending aorta.

B. HRCT shows anomalous artery and its dilated branches. Attenuation of involved basal segments is increased and volume of left lung is decreased (arrow).

서 론

정상적인 기관지 및 폐실질로 이루어진 기저폐구역 (basal segments)에 기형적인 체순환 동맥으로부터의 혈액 공급이 이루어지는 질환은 특징적인 방사선학적 소견을 보이는 매우 드문 선천성 질환이다. 국

내에서는 도 등¹이 3예에서 이 질환의 방사선학적 특징을 언급하였고, 최근에 홍 등²과 강 등³이 각각 1예를 보고하였다. 본원에서 방사선학적 소견과 수술을 통해 확신한 1예와, 이 질환의 특징적인 방사선학적 소견으로 진단한 1예를 경험하였기에 보고하는 바이다.

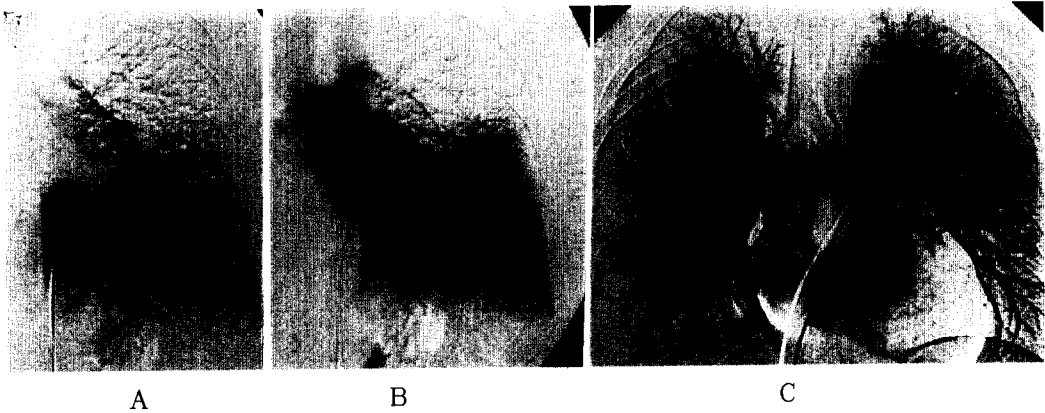


Fig. 3. A. Thoracic aortogram shows dilated, tortuous, anomalous artery arising from descending aorta at level of T8. Branches of this artery are distributed in area lacking pulmonary arteries.
B. Late phase of thoracic aortogram shows veins of basal segments entering left atrium.
C. Pulmonary angiogram reveals absence of pulmonary artery branches to any basal segment of left lower lobe but superior segment is supplied by the branches of left pulmonary artery (arrow).

증례 1

환 자 : 여○갑, 20세 남자

주 소 : 20일 전부터 하루에 20 ml이하의 간헐적인 객혈

현병력 및 과거력 : 환자는 내원 1년전에 수일간의 객혈과 증상의 자연소실 병력이 있었고 호흡곤란, 객담 및 폐감염의 증상은 없었다. 과거력상 폐렴이나 결핵, 기관지확장증의 병력은 없었다.

가족력 : 특이 소견 없음

이학적 소견 및 검사실소견 : 활력징후는 정상이었고 폐야의 진찰소견도 정상이었으며, 곤봉지나 정색증도 없었다. 그 외 일반 혈액검사, 생화학 검사, 심전도, 폐기능검사 및 동맥혈가스 분석도 정상 소견이었다.

방사선학적 검사 : 단순 흉부 X-선 사진에서 좌측 하 폐야의 심장음영 뒤쪽에 하행 대동맥의 경계를 소실시키는 경계가 명확하지 않은 결절성 병변이 있었고 (Fig. 1), 흉부의 동적 전산화 단층 촬영상(Dynamic CT) 흉부 하행 대동맥에서 기인하는 기형적인 동맥이 폐의 좌하엽으로 공급되는 것이 보였으며 고해상 전산

화 단층 촬영상(HRCT)상 좌측폐의 용적감소 소견과 함께 폐실질은 혈관의 확장소견 및 High attenuation소견을 보였다. 그 외 기관지 및 폐실질의 구조는 정상이었다(Fig. 2).

대동맥 조영술에서 기형 동맥은 8번 척추부위에서 나와 좌측 기저폐구역(basal segment)을 공급하고 정상적인 폐모세혈관계를 거치어 하폐정맥(inferior pulmonary vein)을 통해 좌심방으로 들어갔다. 폐동맥 조영술상 좌측 기저폐구역을 공급하는 폐혈류가 없었고, 좌측 하엽의 상폐구역(superior segment)은 좌측 폐동맥 가지로부터 공급되었으며, 좌측 기저폐구역을 제외한 폐의 혈류는 모세혈관계를 거쳐좌심방으로 유입되었다(Fig. 3).

그 외 수술 전 시행한 기관지 내시경 및 심 초음파는 정상소견을 보였고 수술은 기형 동맥의 절찰과 하 폐엽 절제술이 시행되어졌다. 병리학적으로 기관지와 폐포의 구조는 정상으로 염증의 소견을 보이지 않았고, 곳곳에 폐포 출혈을 보였다. 기형적인 전신 동맥 혈관은 폐동맥 양상의 탄성벽을 가졌으며, 죽상변화(atherosclerotic change)를 보이는 부위도 관찰되었




Fig. 4. A. Microscopy of resected specimens shows normal pulmonary parenchyma, alveolar hemorrhage and hemosiderin laden macrophages without inflammation.
B. The anomalous vessel shows elastic type vessel wall and atheromatous degeneration (arrow).

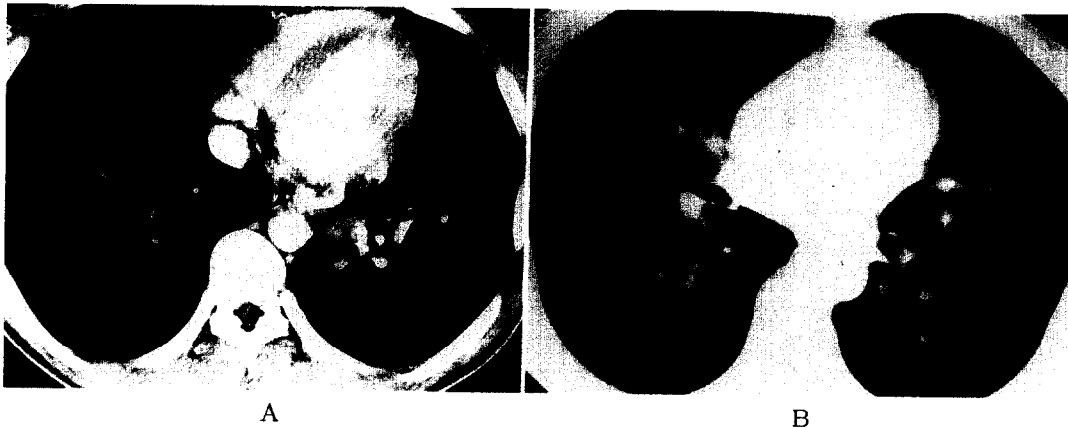

Fig. 5. A. Dynamic CT scan at mediastinal window setting shows anomalous artery arising from descending aorta with branching (asterisk)
B. On lung window settings, the left interlobar artery is absent. Notice the right interlobar artery (arrow) immediately lateral to the lower bronchus.

다(Fig. 4). 환자는 수술 후 6개월 간의 외래 추적동안 객혈이나 호흡기 증상 없이 잘 지냈다.

증례 2

환 자 : 이○만 31세 남자

주 소 : 2개월 전부터 하루에 10 ml이하의 간헐적인 객혈

현병력 및 과거력 : 내원 3년전에 수일간의 객혈과 증상의 자연소실 병력이 있었다. 환자는 호흡곤란이나 객담은 없었고, 기관지확장증이나 폐감염의 병력은 없었다.

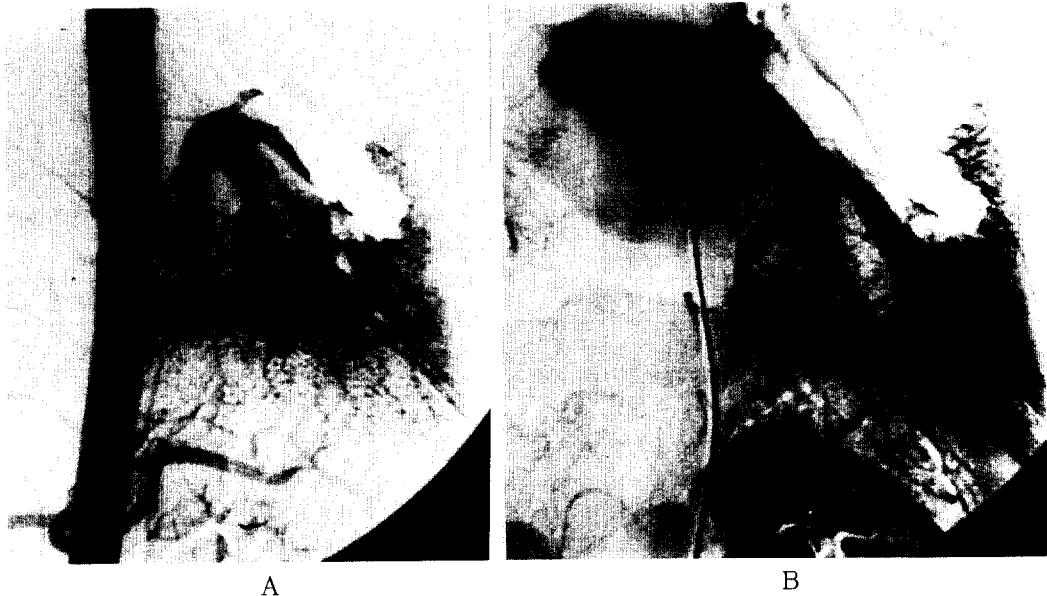


Fig. 6. A. Aortogram shows dilated, tortuous, anomalous artery arising from descending aorta at level of T8. Branches of this artery are distributed in area lacking pulmonary arteries.
B. Late phase of thoracic aortogram shows veins of basal segments entering left atrium.

가족력 : 특이 소견 없음

이학적 소견 및 검사실 소견 : 활력징후는 정상이었고 폐야의 진찰소견도 정상이었고 일반 혈액검사, 생화학 검사, 폐기능검사 및 동맥혈가스분석도 정상 소견이었으나 심전도상 좌심실 비대 소견을 보였으며 심초음파는 좌심방과 좌심실의 확장소견과 혈류 과부하 양상을 보였다.

방사선학적 검사 : 증례 1과 거의 동일하여 단순 흉부 X-선 검사상 좌측 하폐야의 심장음영 뒤쪽에 경계가 명확하지 않은 결절성 병변이 있었고 전산화 단층 촬영상 흉부 하행 대동맥에서 기인하는 기형적인 동맥이 좌측 하폐야로 공급되는 것이 보였으며, 좌측 기저기관지(basal bronchus)의 옆에 정상적으로 있어야 될 엽간 폐동맥(interlobar pulmonary artery)이 보이지 않았다. 폐실질은 좌측폐의 용적감소 및 혈관의 확장과 High attenuation 소견을 보였다. 그 외 기관지 및 폐실질의 구조는 정상이었으며(Fig. 5) 기관지 내

시경은 정상 소견을 보였다.

대동맥 조영술에서 기형 동맥은 좌측 횡격막 바로 위의 8번 흉추 부위의 하행 대동맥에서 나와 좌측 기저폐구역을 공급하고, 정상적인 폐 모세혈관계를 거쳐 어 늘어난 하폐정맥을 통해 좌심방으로 들어갔다(Fig. 6).

폐동맥 조영술은 실시되지 않았지만 이상의 소견으로, 정상적인 폐에 기형의 전신혈관의 공급이 이루어지는 질환으로 진단할 수 있었다. 이후 환자는 수술을 권유하였으나 자의 퇴원 후 외래 추적이 중단되었다.

고 찰

이 질환은 Pryce 등⁴의 기관지 폐격리증 분류 제1형에 속하는 매우 드문 질환이지만, 정상적인 기관지 교통과 폐실질 구조를 가지고 있으므로 폐 격리증의 일종으로 보아야 될 지는 아직 논란의 여지가 있다.

Sede 등⁵에 의하면 폐격리증이란 기관지와 정상적인 교통이 없는 무기능성 폐가 비정상적인 전신 혈관의 공급을 받는 질환으로 정의하였고, 그 외 다양한 기관지 및 혈관의 기형과 동반 기형들을 분류하여, 격리증 범주(sequestration spectrum)의 개념 속에 이 질환을 포함시켰다. Clements 등⁶은 발생학적으로 이러한 기형의 조합들을 체계적으로 분류하여 pulmonary malinosculation spectrum이라 명하고, 이 질환을 폐 격리증과 달리 혈관 기형의 일종으로 Arterial pulmonary malinosculation 이라 칭하였으나 아직 정립된 명칭이 없이 여러가지 이름으로 보고되었다⁷⁻¹¹.

우리나라에서는 전통적 의미의 폐격리증에 대한 보고는 박 등¹²의 보고 외에 문헌 고찰상 약 100예 이상이 보고되었지만, 이 질환은 도 등¹에 의해 3예에서 방사선학적 특징이 언급되었고 최근에 2예가 정식으로 보고 되었다^{2,3}. 또한 Akira 등¹³은 1999년까지 보고된 12예를 종합하여 임상적 특징을 살펴 보았다.

이 질환은 여자에 비해 남자가 많으며 유아에서 60대까지 보고되었다. 기형 혈관은 일부에서 복강동맥(celiac artery)에서 기시함을 보고하였으나¹⁰, 국내 보고^{2,3}를 포함한 거의 대부분의 보고에서는 하행 대동맥 특히 흉부 하행 대동맥에서 기시하고 대부분 좌하엽의 기저폐구역을 공급한다. 그러나 드물게 우측 기저 폐구역을 공급하는 경우도 보고 되었다¹¹. 폐정맥은 정상 모세혈관계를 거쳐 대부분 하폐정맥을 통해 좌심방으로 유입되지만, 상폐정맥으로 유입되는 1예의 보고도 있다⁸.

폐동맥계는 좌하엽의 상폐구역(superior segment)을 공급하는 동맥을 제외한 하폐동맥이 없는 것이 특징적이다. 그러나 드물게 기형 동맥 및 폐동맥 양측으로부터 폐 혈액 공급이 이루어지는 경우도 보고 되었다^{8,10}.

이러한 기형의 원인은 아직 밝혀지지 않았지만 발생학적 이상에 의하여 생긴다는 설이 유력하다⁹. 발생학적으로 배아초기에는 폐의 혈관 공급이 뒤쪽으로부터의 대동맥으로부터 이루어진다. 이 혈관은 앞쪽으로부터

터의 정상적인 폐동맥이 자람에 따라 점차 퇴행되어야 하나, 이러한 과정의 이상으로 전신혈관이 지속되어 혈관 기형이 발생한다는 설이다.

증상은 무증상으로 우연히 발견되거나 증상이 있는 경우는 객혈이 흔하며 좌심실의 혈액 유입 과부하로 인한 호흡곤란을 호소하기도 한다. 소아의 경우 수축기 혹은 지속성 심잡음으로 발견되기도 한다.

흉부 단순 X-선 촬영상 심장 후반부에 하대동맥의 주행음영을 소실시키는 경계가 명확하지 않은 결절성 혹은 종괴양 음영이 보이며, 이러한 소견은 이상동맥 및 늘어나 하대정맥에 의한 것이다.

동적(Dynamic) 혹은 나선(Spiral) 전산화 단층 촬영술 및 고해상 전산화 단층 촬영술(HRCT)은 이 질환의 특징적인 소견들을 볼 수 있는 진단 도구로 폐격리증과는 다른 특징적인 소견들을 제시하였다^{1,14-17}.

폐격리증이 종괴, 낭성 변화 혹은 기관지확장증 소견을 보이는 반면, 이 질환은 이러한 소견없이 정상적인 기관지의 주행과 폐실질을 가지고있다. 폐실질에는 폐울혈, 혈관과다 혹은 폐출혈에 의해 High attenuation 양상을 보이기도 하고 그 외 좌측 하폐의 부피감소 및 늘어난 혈관들을 볼 수 있다. 기형 동맥은 주로 1개의 큰 혈관이 8혹은 9번의 흉추 부위 하행 대동맥에서 기인함을 볼 수 있다. 폐동맥은 특징적으로 좌측 기저 기관지 옆에 정상적으로 보여야 할 엽간 폐동맥이 없음을 제시하였다.

이러한 전산화 단층촬영술의 특징적소견만으로도 혈관 조영술의 시행없이 이 질환의 진단에 어려움이 없다고도 하였으나^{4,16,17} 일부에서는 전산화 단층 촬영술로 발견 못한 기형동맥이 있을 수 있고¹⁴, 특히 수술을 고려하는 경우는 기형동맥 및 정맥 유입의 해부학적 위치를 정확하게 아는 것이 중요하므로 수술전 혈관조영술이 필요할 것으로 사료된다.

병리학적으로 이상동맥은 정상 폐동맥의 형태인 탄성형 양상을 보이며 혈관내에는 혈전이나 죽상 변화를 보이기도 한다. 폐실질은 정상적인 기관지 및 폐포의 구조를 가지고 있으며 전통적인 폐격리증에서 흔히 볼 수 있는 감염이나 만성 염증의 소견이 없는 것이 특징

적이다. 또한 전신동맥의 높은 압력때문 일 것으로 추측되는 폐출혈이나 폐포 출혈의 소견을 보이기도 한다.

치료는 일부의 예에서 이상동맥의 죽상 변화가 없고 폐고혈압이 없는 유아나 소아의 경우 기형동맥의 기시부를 절단하고 이것을 좌측폐동맥에 연결해주는 시술을 하기도 하였지만⁹, 성인에서는 이미 혈관의 죽상변화가 있는 경우가 많으며 본 증례에서와 같이 객혈의 위험성과 좌-좌 단락에 의한 심부전으로의 진행가능성을 고려하여, 폐엽 절제술이나 폐구역 절제술을 실시하는 것이 원칙으로 사료된다^{7,13}

요 약

본 증례에서는 객혈을 주소로 내원한 두 환자에서 폐격리증의 소견이 없이 좌측 기저폐구역에 흉부 하행대동맥에서 기인하는 기형적인 전신동맥의 혈액공급, 좌측 상폐구역을 제외한 하폐동맥의 결손과 함께 좌측 폐정맥을 거치어 좌심방으로 유입되는 혈관기형을 경험하였기에 보고 하는 바이다.

참 고 문 헌

1. Kyung-Hyun Do, Jin- Mo Goo, Jung-Gi Im, Kyoung Won Kim, Jin Wook Chung, Tae Hyung Park. Systemic arterial supply to the lung in Adults : Spiral CT findings. *RdioGraphics* 2001; 21:387-402.
2. 홍현주, 박근민, 황용일, 이춘택, 유철규, 한성구 등. 좌하엽으로의 비정상적인 체순환동맥 공급 1예. *결핵 및 호흡기질환* 2001;50:373-7
3. 강동원, 권선중, 안진영, 김명훈, 박희선, 이규승 등. Systemic Arterialization of Lung Without sequestration 1예. *결핵 및 호흡기질환* 2001;50: 378-84.
4. Pryce DM, Sellors TH, Blair LG. Lower accessory pulmonary artery with intralobar sequestration of lung. *Brit J Surg* 1947;35:18-29.
5. Sade RM, Clouse M, Ellis FH Jr. The spectrum of pulmonary sequestration. *Ann Thorac Surg* 1974;18:644-58.
6. Clements BS, Warner JO. Pulmonary venous sequestration and related congenital bronchopulmonary-vascular malformations : nomenclature and classification based on anatomical and embryological considerations. *Thorax* 1987;42:401-8.
7. Tao CW, Chen CH, Yuen KH, Huang MH, Li WY, Perng RP. Anomalous systemic arterial supply to normal basilar segments of the lower lobe of the left lung. *Chest* 1992;102:1583-5.
8. Campbell DC Jr, Murney JA, Dominy DE. Systemic arterial blood supply to a normal lung. *J Am Med Assoc* 1962;182:497-9.
9. Hussel EA II, Boyden EA, Stamm SJ, Sauvage LR. High systemic origin of the sole artery to the basal segments of the left lung : findings, surgical treatment and embryologic interpretation. *Surgery* 1970;67:624-32.
10. Painter RL, Billig DM, Epstein I. Anomalous systemic arterialization of the lung without sequestration. *N Engl J Med* 1968;279:866-7.
11. Litwin SB, Plauth WH Jr, Nadas AS. Anomalous systemic arterial supply to the lung causing pulmonary-artery hypertension. *N Engl J med* 1970;283:1098-9.
12. 박광주, 김은숙, 김형중, 강준, 안철민, 김성규 외 3명. 폐 격리증 15예의 임상양상에 관한 고찰. *결핵 및 호흡기질환* 1997;44:401-8.
13. Akira Yamanaka, Takashi Hirai, Tsshio Fujimoto, Mitsuo Hase, Masato Noguchi, Fumio Konishi. Anomalous Systemic arterial supply to normal basal segments of the left lower lobe. *Ann thorc Surg* 1999;68:332-8.
14. Kezoe J, Murayama S, Godwin JD, Done SL,

- Verschakelen JA. Bronchopulmonary sequestration : CT assessment. Radiology 1990 ; 176 : 375-9.
15. Savic B, Birtel FJ, Tholen W, Funke HD, Knoche R. Lung sequestration ; report of seven cases and review of 540 published cases. Thorax 1979;42: 401-8.
16. Kurosaki Y, Kurosaki A, Irimoto M, kuramoto K, Itai Y. Systemic arterial supply to normal basal segments of left lower lobe : CT findings. J Comput Assist Tomogr 1993;17:857-61.
17. Miyake H, Hori Y, Takeoka H, Takuma M, Kawagoe T, Mori H. Systemic arterial supply to normal basal segments of left lung : Characteristic features on chest radiography and CT . Am J Roentgenol 1998;171:387-92.
-