

중심성 폐암환자에서 악성 기도폐쇄에서 전기 탐침과 투열올가미를 사용한 전기 소작술의 효과

고신대학교 내과학교실 호흡기내과, 왈레스 기념 침례병원 호흡기내과¹

유홍준, 최평락, 박은호, 양재홍, 김형준, 김주훈, 옥철호, 조현명¹, 장태원, 정만홍

Bronchoscopic Electrocautery with Electroprobe and Diathermic Snare in Patients with Malignant Airway Obstruction

Hong Jun You, M.D., Pyoung Rak Choi, M.D., Eun Ho Park, M.D., Jae Hong Yang, M.D., In Su Choi, M.D.,
Hyoung Jun Kim, M.D., Joo Hoon Kim, M.D., Chul Ho Oak, M.D., Hyun Myung Cho, M.D.², Tae Won Jang, M.D.,
Maan Hong Jung, M.D.,

Department of Internal Medicine, College of Medicine, Kosin University, Busan, Korea, Department of Internal Medicine,

¹Wallace Memorial Baptist Hospital, Busan, Korea

Background : Endobronchial tumors cause life-threatening dyspnea and can lower the quality of life due to central airway obstruction. In those cases with an intraluminal tumor, various bronchoscopic techniques are available for tumor debulking. The therapeutic effect of bronchoscopic electrocautery for palliation in patients with a symptomatic tumor obstruction was studied.

Method : Nineteen patients with bronchogenic carcinomas (n=15) and metastatic tumors affecting the bronchi (n=4), between March 2002 and March 2005, were enrolled in this study. Electrocautery was performed under local anesthesia using an electroprobe and diathermic snare. Using flexible bronchoscopy, a follow-up bronchoscopic examination was performed 3-4 days later. Symptom improvement was evaluated by FEV₁, FVC and dyspnea score (Modified Borg Category Scale (0~10)), both before and after the electrocautery.

Results : The success rate of electrocautery on the follow up examination was 84%. Patients with endoluminal airway lesions had a mean overall decrease in the size of the obstruction to 47.8±15.7%. The mean Improvement in the dyspnea score immediately after the endobronchial tumor debulking was 2.78±1.42. The average improvements in the FEV₁ and FVC after electrocautery were 0.32±0.19L and 0.5±0.22L, respectively. There were 2 cases of complications related with electrocautery (one each of pneumothorax and pneumonia).

Conclusion : Electrocautery using an electroprobe and diathermic snare was an effective and safe palliative treatment for a symptomatic endoluminal airway obstruction in lung cancer. (*Tuberc Respir Dis* 2005; 59: 504-509)

Key words : Lung cancer, Airway obstruction, Electrocautery

서 론

근치적 절제가 불가능한 진행성 비소세포폐암이나 전이성 폐암의 경과 중 기관이나 주기관지 등의 중심성 기도 폐쇄에 의한 심한 호흡곤란은 환자의 삶의 질을 저하시키는 중요한 요인이다¹. 기관지경적 전기

소작술(bronchoscopic electrocautery)은 기관지경을 통해 조직에 고주파 전류를 투과시켜 발생한 열에 의해 조직을 파괴하여 기도내강에 존재하는 종물을 제거하는 시술 중의 하나이다². 전기 소작술은 굴곡성 기관지경을 통해 시술이 가능하고 전기 탐침(electroprobe)을 직접 병소에 접촉시켜 시술하므로 방법이 용이하고 치료효과도 레이저(laser) 요법과 비슷한 장점이 있다³. 그러나 결절성 병변(nodular lesion)의 경우, 소작된 조직을 검자를 통해 제거해야 하고 용종성 병변(polypoid lesion)의 경우 병소 자체의 파괴에 필요한 시술 시간이 길어져 환자의 순응도가 떨어진다는 단점이 있었다⁴. 이러한 점을 극복하기 위해 최근 개량된 전기 탐침이나 투열 올가미(diathermic snare)를 전기소작술에 이용한 연구가 보고된 바 있다⁵⁻⁸. 이에

본 연구는 2004년도 고신대학교 의과대학 2004년 연구비 지원에 의하여 시행되었음.

Address for correspondence : **Chul Ho Oak, M.D.**
Department of Internal Medicine, College of Medicine,
Kosin University, 34 Amnam-dong Seo-Gu, Busan,
Korea
Phone : 051-990-6215 Fax : 051-990-3005
E-mail : oaks70@dreamwiz.com
Received : Jul. 20. 2005
Accepted : Sep. 15. 2005

저자들은 악성 종물에 의한 중심성 기도폐쇄로 호흡곤란을 호소하는 환자들에서 굴곡성 기관지경을 통해 전기 탐침과 함께 투열 올가미를 사용한 전기 소작술의 치료효과를 조사하였다.

대상 및 방법

1. 대 상

2002년 3월부터 2005년 3월까지 고신대학교 복음병원에 내원하여 비소세포 폐암이나 그 외 악성 종양으로 진단 받은 후 항암치료나 방사선 치료 후 진행성 경과를 취하여 심한 호흡곤란을 호소하는 환자에서 기관지경 검사 상 종양에 의한 기관이나 주기관지의 폐쇄가 있었던 19명을 대상으로 하였다. 이들은 모두 기도 폐쇄의 병변이 결절성이나 용종성인 경우와 성공적인 소작술 시행 후 환자의 생존 기대기간이 2개월 이상인 경우가 소작술의 적응이 되었고 외부 압박으로 인한 기도 폐쇄, 기도의 연골과괴, 4-6주 이상의 오래된 기도 폐쇄, 폐쇄부위의 길이가 4cm 이상인 경우, 엽기관지나 분절 기관지만의 폐쇄가 있는 환자들은 제외 되었다. 조직학적으로는 편평상피암이 14례, 선암이 1례, 전이성 폐암이 4례였다. 평균 나이는 61 ± 10 였으며 남자가 17명, 여자가 2명이였다. 폐쇄부위는 기관이 2례, 주기관지가 17례였다. 기도폐쇄를 유발한 병변은 결절성 병변이 11례 용종성 병변이 8례였다(Table 1).

2. 시술 방법

시술 전에 흉부방사선검사, 폐활량 측정(FVC, FEV₁), 흉부 전산화 단층촬영을 시행 하였다. 그리고 환자의 주관적 호흡곤란의 정도를 modified Borg category scale(0~10)을 이용하여 측정하였고 기도폐쇄의 정도는 기관지 내시경 상 내경의 폐쇄를 백분율로 기록 하였다. 시술 전 전 처치로 meperidine 50mg과 atropine 0.5mg을 근육 주사한 뒤 lidocaine 으로 구강 내 국소 마취를 시행하였으며 시술 직전 midazolam 5mg을 정맥 주사하였다. 전기 소작술은 굴곡성 기관지경

Table 1. Patients characteristics

Characteristics	Number
Male	17
Female	2
Age	61.0 ± 10.0
Diagnosis	
Squamous cell carcinoma	14
Adenocarcinoma	1
Renal cell carcinoma	1
Hepatocellular carcinoma	2
Gastrointestinal stromal cell tumor	1
Tumor shape	
Nodular	11
Polypoid	8
Site of obstruction	
Trachea	2
Left main bronchus	10
Right main bronchus	7
Previous treatment	
Chemotherapy	16
Radiotherapy	5

의 삽입 후 시행 하였으며 투열 올가미를 사용하여 각경을 갖고 있는 종물이나 폴립양 종괴의 기저부에 삽입하여 올가미를 당기며 1-2초간 30와트로 소작한 뒤 단계적으로 3-4회에 걸쳐 반복 소작을 시행하여 종물을 제거 하였다. 투열 올가미를 이용할 수 없는 결절성 종물의 경우에 전기 탐침을 통해 조직을 응고시켜 물리적으로 제거 하였다. 시술 후 3-4일 후에 정화 기관지경술(clean-up bronchoscopy)을 시행하여 기도폐쇄의 완화의 정도를 측정하였다. 정화 기관지경술을 받은 다음 날 주관적 호흡곤란의 개선여부는 modified Borg category scale(0~10)을 이용하여 측정하였고, 흉부 방사선 검사, 폐활량 측정으로 추적조사하였다. 시술의 성공은 기도폐쇄가 호전되고 폐기능의 증가나 호흡곤란 점수가 호전이 되었을 경우로 정의하다. 시술은 총 29회 시행 되었다.

3. 통계분석

통계분석은 window용 SPSS 프로그램(SPSS 12.0 SPSS Inc, Chicago, Illinois, USA)를 이용하였다. 모든 통계 값은 평균 전기소작술 시행 전후의 기도폐쇄

Table 2. Result of electrocautery

	Pretreatment	Posttreatment	Mean change	p value
Obstruction(%)	84 ± 24.9	69 ± 22.1	47.8 ± 15.7	<0.01
Dyspnea score [*]	7.10 ± 0.90	5.70 ± 0.70	2.78 ± 1.42	<0.01
FEV ₁ (L)	1.29 ± 0.20	1.72 ± 0.75	0.32 ± 0.19	<0.01
FVC(L)	2.04 ± 0.34	2.40 ± 0.30	0.50 ± 0.22	<0.01

^{*}modified Borg category scale(10-0)

의 백분율과 증상호전 점수 그리고 FVC와 FEV₁의 평균±표준편차로 표기 하였으며, 각 군 사이의 통계 값 비교는 대응 표본 T 검정을 이용하였다.

결 과

시술 후 의미 있는 폐쇄의 호전과 증상호전이 관찰 된 경우는 19례 중 15례로 84.2%였다. 호흡곤란의 정도는 modified Borg category scale이 치료 전 7.1±0.90에서 5.7±0.70로, 기관지 내시경 상 기도폐쇄 정도는 치료 전 84 ± 24.9%에서 69 ± 22.1%로 모두 유의하게 호전되었다(각각 p<0.001, p<0.001). FEV₁과 FVC는 각각 1.29±0.20 L, 2.04±0.34 L 에서 치료 후 1.72±0.75 L, 2.4±0.3L로 유의하게 호전되었다(각각 p<0.001, p<0.001), (Table 2). 시술 시간은 결절성 병변의 경우

평균시간이 30±15분이었고 용종성 병변의 경우 평균 50±25분으로 유의하게 길었는데(p=0.05) 전기 탐침만을 사용했을 경우 평균 60±20분이었고 투열올가미를 사용하였을 경우 시술시간이 평균 30±11분으로 두 기구에 따른 시술시간에 유의한 차이가 있었다(p=0.005). 시술에 따른 합병증으로는 폐렴이 1례, 기흉이 1례였고 그 외 심각한 출혈, 발열, 부정맥, 사망 등은 없었다. 시술 후 전체 평균 생존 기간은 60(20-90)일이었다.

고 찰

진행성 폐암 환자에서 호흡곤란은 진단 당시에 15%의 환자에서 나타나고 질병의 경과 중 65%에서 나타나는 흔한 증상이다⁹. 종양에 의한 기관지나 주기관지 등의 중심성 기도 폐쇄는 심각한 호흡곤란의 원인이 되고 환자의 삶의 질의 심각한 감소를 초래하는데 침범된 기도내의 폐쇄정도와 만성 폐쇄성 호흡기 질환, 울혈성 심부전, 선행된 폐수술등의 기왕력의 유무에 따라 호흡곤란의 정도가 결정된다¹. 기도 내 종물에 의한 폐쇄인 경우 기관지경을 통한 레이저 요법(laser therapy), 전기 소작술(electrocautery), 한랭 요법(cryotherapy), 아르곤 응고 소작술(argon plasma coagulation), 기관지내 방사선 요법(endobronchial brachytherapy) 등의 고식적 방법을 통해 기도 폐쇄를 완화시키게 되는데 보고자에 따라서 75-80%에서 성공률을 나타낸다¹⁰⁻¹³. 이 중 Nd-YAG laser가 전 세계적으로 가장 많이 사용되고 있지만 장비를 운용하는데 많은 경비가 들고 경직성 기관지경 시술이 보조적으로 사용되기 때문에 국내에서는 널리 사용되고 있지 않다.




Figure 1. A. Electroprobe and diathermic snare
B. Electrosurgical unit.

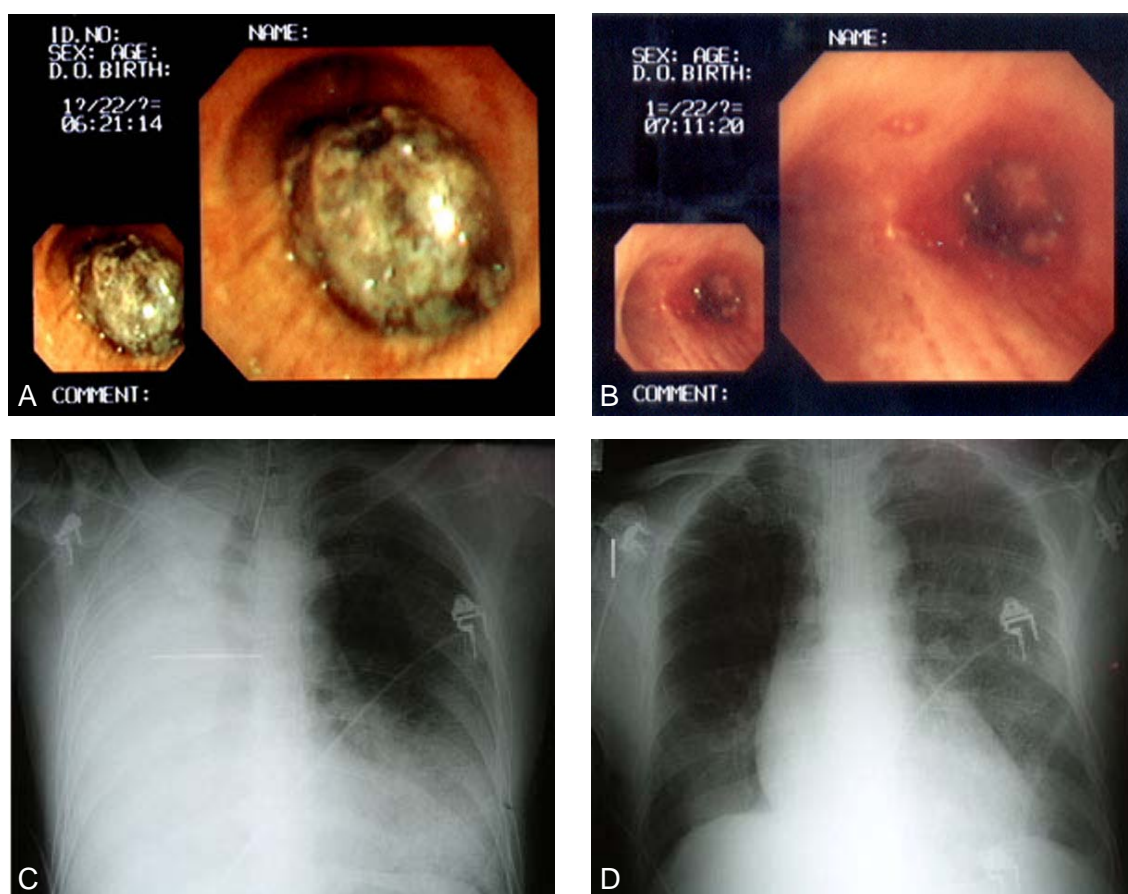


Figure 2. Bronchoscopic findings and chest reontgenograms of patients with central airway obstruction.

A. Polypoid mass obstructing trachea and right upper bronchus. **B.** Remnant mass at the main bronchus after electrocautery. **C.** Total haziness of right lung field. **D.** Restoration of right lung field after electrocautery.

전기 소작술은 굴곡성 기관지경을 통해 비교적 용이하게 사용될 수 있고 전기 소작술에 필요한 전기 수술기가 레이저 장비에 비해 가격이 저렴한 장점이 있다¹⁴. 그리고 Nd-YAG laser의 원리와 작용 기전이 유사해 시술효과가 Nd-YAG laser와 동일한 것으로 알려지고 있는데 Boxem 등¹⁵은 중심성 기도폐쇄를 보인 31명의 원발성 폐암 환자에서 Nd-YAG laser와 전기소작술의 치료효과를 비교한 연구에서 시술 후 호흡곤란의 호전이 각각 71%와 76%로 치료효과가 대등함을 보고 하였고 Coulter 등¹⁶도 47명의 환자에게서 소작술을 시행하여 89%의 성공률과 그에 따른 부작용이 없음을 보고하면서 전기소작술이 Nd-YAG laser 시술의 대안이 될 수 있다고 하였다. 국내에서 정 등⁷은 10명의 중심기도 폐쇄로 인한 호흡곤란을 호소하는 환자에서 우수한 증상 호전을 보인 경우가

50%였고 주관적 증상의 일부 호전이 40%로 보고 하였다. 본 연구의 경우 전체 환자의 84%(19명중 16명)에서 전기소작술이 성공적 이었는데 주관적 증상과 내시경 상 내강 폐쇄의 평균 호전율이 각각 2.78 ± 1.42 과 $47.8 \pm 15.7\%$ 로 향상 되었고 시술 후 FEV₁과 FVC도 각각 0.32 ± 0.19 과 0.5 ± 0.22 로 호전되어 환자의 삶의 질이 개선되었다. 증상 호전이 유지된 기간은 연구가 되지 않았고 2회 이상 전기 소작술을 받은 환자에서 다음 소작술까지의 평균 기간은 20 ± 10 일 이었다.

그러나 대부분의 전기 소작술은 굴곡성 내시경을 통한 시술이기 때문에 시야 확보가 어려워 정밀한 시술이 어렵고, 용종성 병변의 경우 제거에 소요되는 시술 시간이 Nd-YAG laser에 비해서 길어서 의식 하 마취를 시행한 환자에서 수용성이 떨어지는 단점이 있다⁴. Hooper 등³은 용종성 병변의 경우 투열 올가미

를 사용할 경우 신속하게 종괴를 제거 할 수 있고 레이저에 저항성인 연골이나 골 성분의 제거가 가능함을 보고한 바 있다. 내시경 부속 기구가 발달함에 따라 새롭게 고안된 칼 모양의 전기 탐침이나 투열 올가미 등을 사용한 연구가 진행되었다. 국내에서 정 등⁷은 칼모양의 전기 탐침을 사용한 전기소작술에 대한 연구에서 용종성 병변의 제거 시 수술시간이 20-50분으로 양호한 성적을 보고하였다. 본 연구에서는 3례의 용종성 병변에서는 기존의 전기탐침을 사용했을 경우 수술시간이 평균 60분(40-80분)이었고 5례의 용종성 병변에서 투열 올가미(diathermic snare)사용하였을 때 수술시간의 평균이 30분(10-40분)으로 정 등⁷의 성적과 유사하였다. Sagawa 등⁸은 9명의 용종성 병변을 가진 폐암 환자에서 투열 올가미를 사용하여 평균 수술시간을 10분으로 보고 한 바가 있어, 모든 병변에 투열 올가미가 적응이 되진 않지만 용종성 병변인 경우 향후 술기가 향상되면 수술시간이 더 단축됨으로써 수술에 관련된 부작용 줄이고 환자의 수용성을 더 높일 수 있을 것으로 생각된다.

투열 올가미를 사용한 전기 소작술의 합병증으로 종물의 기저부에 올가미가 삽입된 후 전기 수술기의 출력이 너무 강하거나 투열 올가미를 지나치게 강한 힘으로 당길 경우 혈관의 소작이 불안정하여 대량출혈을 할 수 있다는 단점이 지적되어 왔다³. 투열 올가미를 사용한 5례의 용종성 병변 중 3례(간세포암 1례, 신세포암 1례, 육종 1례)가 전이성 폐암이 하엽에서 발생하여 주 기관지로 진행한 경우였는데 외전상 과사가 심하여 조직 생검 상 출혈이 잘 일어나지 않았고 투열 올가미를 사용한 수술과 관련된 심한 출혈도 없었다. 또한 병변의 기저부까지 제거하지 않고 우상엽나 좌상부 기관지의 개통만으로 만족할 만한 증상의 개선이 있었다. 나머지 2례에서는 올가미 삽입 후 1-2초간 30W로 소작한 후 탄화된 조직과의 유착을 피한 뒤 다시 점진적으로 올가미를 당기면서 같은 과정을 반복하여 심각한 출혈을 방지 할 수 있었다. Sagawa 등⁸의 연구에서도 투열 올가미를 사용한 수술에 따른 의미 있는 출혈 등의 합병증은 보고되지 않았다. 따라서 적절히 선택된 병변과 수술 방법을 사용한다면 심각한 출혈을 줄일 수 있을 것으로 보인다.

전기 소작술의 합병증으로 기도의 천공, 기흉, 출혈, 기관지경의 발화, 감염의 기관지경의 전파 등이 알려져 있다^{17,18}. 본 연구에서 수술에 따른 합병증으로 기흉이 1례 발생하였으나 보전적인 흉관 삽입술로 치료가 되었다. 환자는 용종성 병변이었고 전기 탐침만으로 소작술을 시행 받았다. Boxem 등¹⁹ 동물실험에서 30W로 3초 간 소작술을 시행하였을 때 $0.9 \pm 0.5\text{mm}$ 의 궤양과 조직의 괴사가 발생하고 5초 이상 수술시 $1.9 \pm 0.8\text{mm}$ 의 궤양과 연골의 소상을 초래한다고 보고하였다. 상기 환자에서 수술 시간은 60분이었는데, 수술시 기관지 벽에 전기 탐침이 접촉되는 빈도와 시간이 길어져 과도한 에너지에 의해 기도 파열이 발생하였다고 추정된다.

이상으로 중심성 기관지 폐쇄가 있는 경우 굴곡성 기관지경을 통해 전기소작술을 시행할 경우 전기 탐침과 투열 올가미를 사용하였을 때 효과적으로 증상이 호전되었고 또한 수술시간도 상대적으로 단축되었다.

요 약

배 경 :

폐암의 경과 중 종양에 의한 기도폐쇄로 발생하는 호흡곤란은 환자의 삶의 질을 저하시키는 중요한 요인이다. 이런 환자들에서 전기탐침과 투열 올가미를 이용하여 굴곡성 기관지경을 통해 시행한 전기 소작술의 치료효과를 조사하였다.

방 법 :

기도를 침범한 종괴로 인해서 호흡곤란을 호소하는 19명의 폐암환자(편평상피암 14례, 선암 1례, 전이성 폐암 4례)를 대상으로 하였다. 평균 나이는 61 ± 10 세였으며 남자가 17명 여자가 2명이었다. 폐쇄부위는 기관이 2례, 주기관지가 17례였다. 국소마취 하에서 굴곡성 기관경을 통해 전기소작술을 총 29회 시행하였으며 소작시 30W의 전력을 사용하였다. 치료 전에 modified Borg category scale(0~10), 환기기능검사 및 기관지 내시경검사를 실시하였고 수술 후 3-4일 후에 modified Borg category scale(0~10)의 변화 및 환기기능 검사를 시행하였고, 정화 기관지경술(clean-

up bronchoscopy)을 시행하여 기도폐쇄의 완화의 정도를 측정하였다.

결 과 :

시술 후 호흡곤란의 호전율은 84%였고 호흡곤란의 정도는 modified Borg category scale가 치료 전 7.1 ± 0.90 에서 5.7 ± 0.70 로, 기관지 내시경상 기도폐쇄 정도는 치료 전 $84 \pm 24.9\%$ 에서 $69 \pm 22.1\%$ 로 모두 유의하게 감소하였다. FEV₁과 FVC는 각각 1.29 ± 0.20 L, 2.04 ± 0.34 L 에서 치료 후 1.72 ± 0.75 L, 2.4 ± 0.3 L로 유의하게 호전되었다. 용종성 병변의 경우 전기 탐침을 이용하였을 때 보다 투열올가미를 사용한 때 평균 시술시간이 의미있게 감소하였다(각각 60분, 30분). 시술과 관련된 위험한 정도의 출혈, 부정맥, 그리고 사망은 없었다.

결 론 :

전기 탐침과 투열올가미를 이용한 굴곡성 기관지 경적 전기소작술은 종양에 의한 기도폐쇄로 발생하는 호흡곤란을 완화시키는데 효과적이고 안전하며 경제적인 치료방법이었다.

참 고 문 헌

- Smith EL, Hann DM, Ahles TA, Furstenberg CT, Mitchell CT, Meyer L et al. Dyspnea, anxiety, body consciousness, and quality of life in patients with lung cancer. *J Pain Symptom Manage* 2001;21:323-9.
- Sutedja G, Postmus PE. Bronchoscopic treatment of lung tumors. *Lung Cancer* 1994;11:1-17.
- Hooper RG, Jackson FN. Endobronchial electrocautery. *Chest* 1985;87:712-4.
- Wallace JM. Electrocautery via the fibroptic bronchoscope: a useful therapeutic technique? *Chest* 1985;87:705-6.
- Gerasin VA, Shafirovsky BB. Endobronchial electro-surgery. *Chest* 1988;93:270-4.
- Themelin D, Duchatelet P, Boudaka W, Lamy V. Endoscopic resection of an endobronchial hypernephroma metastasis using polypectomy snare. *Eur Respir J* 1990;3:732-3.
- Chung HS, Han SG, Shim YS, Kim KY, Han YC. Endobronchial electrosurgery: application of a newly-designed probe in malignant airway obstruction. *Tuberc Respir Dis* 1990;37:74-82.
- Sagawa M, Sato M, Takahashi H, Minowa M, Saito Y, Fujimura S. Electrosurgery with a fibroptic bronchoscope and a snare for endotracheal/endobronchial tumors. *J Thorac Cardiovasc Surg* 1998;116:177-9.
- Muers MF, Round CE. Palliation of symptoms in non-small cell lung cancer: a study by the Yorkshire regional cancer organisation thoracic group. *Thorax* 1993;48:339-43.
- Natalini G, Cavaliere S, Seramondi V, Foccoli P, Vitacca M, Ambrosino N, Candiani A. Curative bronchoscopic laser therapy for surgically resectable tracheobronchial tumors. *Personal Experience J Bronchol* 2002;9:90-5.
- Methur PN, Wolf KM, Busk MF, Briete WM, Datzman M. Fiberoptic bronchoscopic cryotherapy in the management of tracheobronchial obstruction. *Chest* 1996;110:718-23.
- Morice RC, Ece T, Ece F, Keus L. Endobronchial argon plasma coagulation for treatment of hemoptysis and neoplastic airway obstruction. *Chest* 2001;119:781-7.
- Villanueva AC, Lo TC, Beamis JF Jr. Endobronchial brachytherapy. *Clin Chest Med* 1995;16:445-54.
- Sutedja G, van Kralingen K, Schramel FM, Postmus P. Fibroptic bronchoscopy electrosurgery under local anesthesia for rapid palliation in patients with central airway malignancies: a preliminary report. *Thorax* 1994;49:1243-6.
- Boxem T, Muller M, Venmans B, Postmus P, Sutedja G. Nd-YAG laser vs bronchoscopic electrocautery for palliation of symptomatic airway obstruction. *Chest* 1999;116:1108-12.
- Coulter TD, Mehta AC. The heat is on: impact of endobronchial electrocautery on the need for Nd-YAG laser photoresection. *Chest* 2000;118:516-21.
- Cavaliere S, Venuta F, Foccoli P, Toninelli C, la Face B. Endoscopic treatment of malignant airway obstructions in 2008 patients. *Chest* 1996;110:1536-42.
- Sutedja G, van Boxem T, Schramel F, et al. Endobronchial electrocautery is an excellent alternative for Nd:YAG laser to treat airway tumors. *J Bronchol* 1997;4:101-5.
- van Boxem TJ, Westerga J, Venmans BJ, Postmus PE, Sutedja TG. Tissue effects of bronchoscopic electrocautery. *Chest* 2000;117:887-91.