

건양대학교 의과대학 내과학교실
이희정, 손지웅, 최유진, 이원영

A Case of Parahilar Lymph Node Enlargement

Hee Jung Lee, M.D., Ji Woong Son, M.D., Eugene Choi, M.D., Won Young Lee, M.D.

Division of Pulmonology, Department of Internal Medicine, Konyang University College of Medicine, Daejeon, Korea

Sarcoidosis, a multisystemic granulomatous disorder of unknown causes, which presents with bilateral hilar adenopathy, pulmonary infiltration, and cutaneous, ocular, bones, and nervous and reticuloendothelial systems involvement, commonly involves young adults of both sexes.

Herein, the case of a 70-year-old male, with progressive hoarseness of two weeks' duration and mild dyspnea, is reported. A fiberoptic bronchoscopy, performed to investigate the hoarseness, revealed paralysis of the left vocal cord, but with no other local abnormality. Two nodules, as pathologic findings, showed noncaseating epithelioid cell granulomas. We note a rare case of sarcoidosis, with vocal cord palsy, in Korea. (*Tuberc Respir Dis* 2005; 59: 209-212)

Key words : Vocal cord palsy, Sarcoidosis

증 례

환 자 : 이O찬, 남자 70세

주 소 : 선목소리

현병력 : 환자는 평소 건강하게 지내왔으나 내원 2주 전부터 선목소리를 동반한 기침, 경한 호흡곤란으로 이비인후과를 거쳐 호흡기내과에 입원하였다.

입원 당시 미열이나 전신 증상은 없었다.

과거력과 가족력 : 비흡연자로 특이 사항 없음.

진찰 소견 : 내원 당시 혈압 110/70 mmHg, 맥박수 분당 70회, 호흡수 분당 20회, 체온은 36.7°C 였다. 환자는 양측 코뿌리(nasal bridge)에 각각 1 cm 정도의 둥글고 말랑하며 유착되었으나 압통은 없는 돌출된 결절 두 개가 보였으며 이는 10개월 전부터 발생하였고, 안경을 착용시 안경다리에 의해 계속적인 압박을 받는 부위로 피부 변색과 크기 증가를 보였다. 흉부 양측 폐야에서 약한 수포음이 청진되었고, 간 및 비장은 촉진되지 않았다. 다른 신체 부위에서 림프절 비대는

발견되지 않았으며, 신경학적 검사 및 안과적 검사에서 특이한 이상 소견은 없었다.

검사 소견 : 내원 당시 시행한 말초 혈액 검사에서 혈색소 12.7 g/dL, 백혈구 4,380/mm³ (호중구 63%, 림프구 22%, 호산구 6.6%), 혈소판 199,000/mm³, ESR 28 mm/hr, CRP 0.375 mg/dL 이었다. 생화학적 검사에서 BUN/Cr 17/1.17 mg/dL, AST/ALT 17/13 U/L, protein/albumin 6.8/3.5 g/dL, Ca/P 9.0/3.26 mg/dL, Na/K/Cl 139/4.0/110 mEq/L 이었고, 소변검사는 정상이었다. 대기하 공기에서 시행한 동맥혈가스분석에서는 pH 7.39, PaCO₂ 36 mmHg, PaO₂ 86 mmHg, HCO₃⁻ 21 mmol/L, SaO₂ 96% 였다. 24시간 Ca 배설량은 정상 범위를 나타내었고, IgE 465 U/mL(0-158 U/mL), Angiotensin converting enzyme(ACE)은 53 U/mL(8-25 U/mL)로 증가 소견을 보였다. CEA 2.42 ng/mL(0-5 ng/mL)로 정상 범위였다. 결핵에 대한 혈청 PCR은 음성이었고, 혈액 및 객담 세균배양 검사는 음성이었으며, 대변검사에서 충란은 발견되지 않았다. 폐기능 검사는 FEV1 2.12 L(예측치의 78%), FVC 2.60L(예측치의 74%), FEV1/FVC 81%, DLCO, pred 81%로 정상 범위에 속했다.

방사선 소견 : 단순 흉부 X-선 검사에서 Aortopulmonary window가 충만된 소견을보였고(Fig. 1), 흉부 전산화 단층촬영에서 양측 기관지 주위, 기관분기부와 양측 폐문부에 다발성 림프절 종대가 보였다. 염증

Address for correspondence : Eugene Choi, M.D.
Department of Internal medicine, Konyong university hospital 685, Gasooon-dong, Seo-gu, Daejeon, Korea, 302-718
Phone : 042-600-8834 Fax : 042-545-9103
E-mail : eugene@kyuh.co.kr
Received : Mar. 8. 2005
Accepted : Jul. 13. 2005

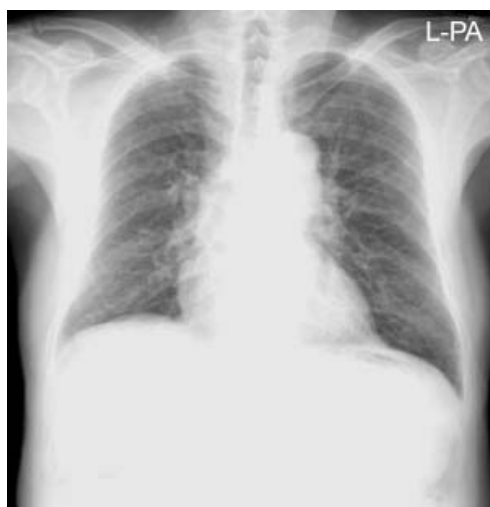


Figure 1. Chest PA shows aortopulmonary window fullness and bilateral inferior hilar window obliteration.

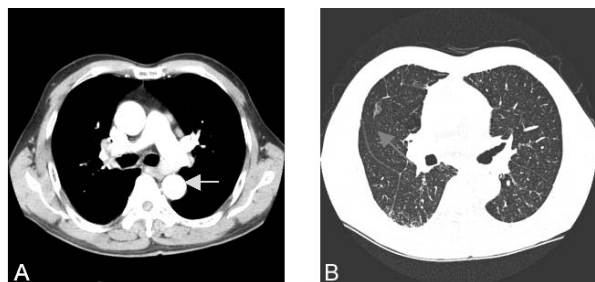


Figure 2. Chest CT findings.

(A) CT reveals both parahilar lymph node enlargement with calcification.
(B) Marked interlobular septal thickening with ground glass haziness is noted peripheral portion of both lung and a granuloma with marginal speculation is showing in right middle lobe.

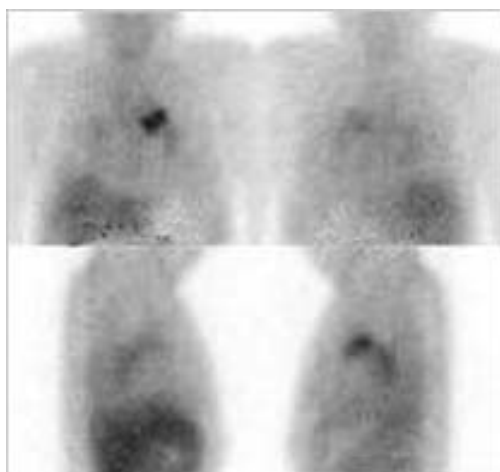


Figure 3. Ga-67 citrate scan shows abnormal gallium uptake in left mediastinum.

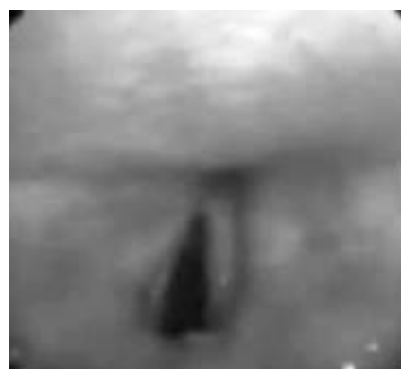

Figure 4. Bronchoscopic finding shows left vocal cord palsy.

성 육아종이 우측 폐야에 흩어져 있었고, 양측 폐야의 주변부에 섬유성 변화를 동반하지 않은 간유리혼탁 음영이 관찰되었다(Fig. 2). Gallium-67 scanning에서 좌측 종격동에 비정상적인 섭취증가가 보였고(Fig. 3), 그 외의 섭취 이상은 없었다.

기관지 내시경 소견 : 마비된 좌측 성대 외에는 특별한 병변은 관찰되지 않았다(Fig. 4). 기관지폐포세척과 경기관지폐생검 검사를 시행하였다. 기관지폐포세척액의 백혈구 감별계산 결과는 백혈구 대식세포 2%, 단핵구 19%, 호산구 1%, 중피세포가 78%를 보였으며, AFB(Acid fast bacilli)는 음성이었고, 결핵균, 진균 등의 배양검사는 음성이었다.

진단은 ?

병리 소견 : 코뿌리의 피부 병변에서 시행된 조직검사에서 비건락성 육아종 조직으로 림프구와 섬유아세포 등에 둘러싸여있는 상피양세포로 구성되어 있었다(Fig. 5).

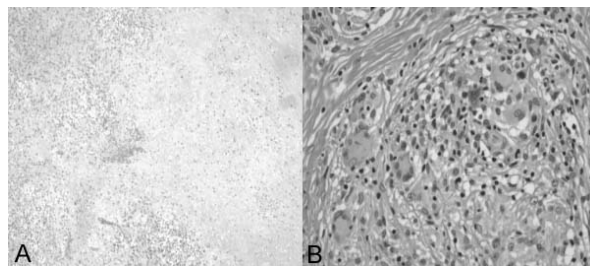


Figure 5. Skin biopsy findings shows multiple non-caseating granuloma with multinucleated giant cells (A: X40, B: X400, H&E stain).

진 단 : sarcoidosis

치료 및 임상 경과 : Prednisolone 1mg/kg로 4주간 치료 후에 쇠목소리와 호흡곤란은 사라졌으며, 피부 병변도 호전되어 외래에서 추적 관찰 중이다.

고 찰

유육종증(Sarcoidosis)은 원인이 아직은 미확립되어 있는 질환으로 피부를 포함하여 폐, 안구, 골, 신경과 림프절 등의 신체 여러 장기를 침범하는 만성 육아종성 전신 질환이다^{1,2}.

우리나라에서 2000년 유육종증의 전국 실태조사를 시행하였으며 발생률은 아직도 인구 100,000만명당 0.13으로 매우 낮았고, 젊은 연령층에 호발하는 것으로 보였다. 하지만 점차로 그 빈도가 증가하는 추세를 보이고 있다³.

유육종증의 임상 증상은 대개 전신적으로 나타나지만 발병시 침범한 장기와 관련된 특징적 증상을 보일 수 있다. 대부분의 환자에서 비특이적 전신 증상으로 피로감, 식욕감퇴, 체중감소, 발열 등이 나타날 수 있으며⁴, 대부분 유육종 환자가 일차적으로 폐침범을 동반하므로 운동시 호흡곤란, 흉통, 기침 등 호흡기 증상을 동반한다^{2,4}.

유육종의 진단은 합당한 임상 및 방사선 소견, 비건락성 육아종의 조직학적 증거, 다른 종류의 육아종 질환의 배제 등을 통하여 내려지는데, 현재까지 알려진 가장 명확한 진단 방법은 침범장기에서 비건락성 육아종을 증명하는 것이다^{5,6}. 이러한 조직 소견에 대한 진단의 근거는 유육종증의 면역병리학적 병인에 근거한다. 즉 단핵구가 침범하여 염증을 일으키고, 대식세포, 상피양세포와 다핵거대세포로 분화되고, 수많은 CD4 T 림프구는 염증반응의 가장자리에 모여들며, 단핵구, 과립구도 중요한 역할을 한다. 육아종성 염증이 진행되면 폐의 섬유화가 유발되는데 이 과정에서 대식세포가 중추적인 역할을 하고, 이것으로 비가역적인 조직의 기능 파괴가 일어나게 되는 것이다^{4,7}. 이런 이유로 유육종증에서의 폐기능 장애는 주로 간질성 폐질환의 전형적인 형태를 보여, 병이 진행할수록 제한성 병변을 보인다⁸.

유육종증을 진단한 후에는 다른 장기의 침범 여부를 확인하기 위해 자세한 병력 청취와 신체 검사 외에도 흉부 X-선, 폐기능 검사, 안과적 검사, 혈청과 뇨 칼슘치를 포함한 생화학적 검사, 혈청 안지오텐신 전환효소치(Angiotensin converting enzyme) 측정 등을 시행해야 된다. 그 외에 전신 침범 유무를 판단하는데 도움이 되는 검사로 컴퓨터 단층촬영, Gallium 스캔, 기관지경 세척 검사 등이 있다⁹. 일반적으로 폐 침범을 보이는 유육종증의 컴퓨터 단층촬영에서 특징적 소견은 불규칙적인 기관지 혈관다발의 비후, 폐 결절, 구조적 왜곡 등이며 그 밖에 흉막 비후, 양측성 폐문 림프절종대, 흉막 또는 흉막하 결절, 간유리혼탁 음영, 폐실질 결절 등이 있다¹⁰.

유육종증의 예후는 일반적으로 좋은 것으로 알려져 있고 급성기의 경우 약 80-90%에서 자연치유된다⁶. 그러나 절반은 약하지만 회복불능의 기관손상을 야기하는데, 예후가 좋지 않은 경우도 있어 이는 40세 이후 발생, 6개월 이상 지속되는 증상, 흉반결절을 동반하지 않는 경우, 비장종대, 세 곳 이상의 기관침범, 폐 질환만 야기 된 경우 등이다¹¹.

본 증례는 특징적으로 일측성 성대를 침범하여 쇠목소리를 주소로 한 환자에서 컴퓨터 단층촬영상 양측성 폐문림프절종대의 특징적 소견과 간유리혼탁, 폐실질의 다발성 결절 및 뿌리부위 피부에 홍반성 결절양 피부병변이 동반 증례로 조직검사상 거대세포를 포함한 비건락성 육아종소견을 보인 전형적인 유육종증 양상을 나타냈다. 성대마비의 원인을 첫째, 후두에 직접 침범한 유육종, 둘째, 뇌신경 특히 제 9번, 10번 침윤, 마지막으로 종격동의 림프절이 커지면서 회귀 후두신경이 압박으로 인한 것일 수 있다¹²⁻¹⁴. 신경 유육종증은 제 7번 뇌신경이 가장 흔히 침범되고, 그 외에 시신경 장애 유두부종, 구개기능 장애, 청각이상, 시향하부 및 뇌하수체이상, 발작, 그리고 드물게 다발성 경화증, 척수이상 및 말초신경병과 유사한 다발성 병변이 일어난다고 하였다¹⁵. 성대마비 외에는 신경학적 임상 양상을 전혀 보이지 않은 본 증례는 신경의 직접 침범에 의한 신경 유육종증은 배제할 수 있었다. 또한 기관지내시경검사로 후두 부위의 병변은 배제할 수 있었으며, 성대 주위의 생검에서도 특별한 병적 소

견은 없었다. 컴퓨터 단층촬영과 Gallium-67 스캔에서 보이는 비대해진 종격동 림프절에 의해 회귀 후두 신경이 압박됨으로 해서 성대마비가 온 것이라 추측 가능하였다.

요 약

유육종증은 침범된 기관에 T림프구와 단핵구가 축적되고, 비건락성 상피양세포 육아종이 생기면서 정상 조직의 구조가 파괴되는 원인 불명의 비교적 흔한 만성 질환이다.

저자들은 쉼목소리를 보여 기관지 내시경을 하였으나, 마비된 왼쪽 성대 자체에는 특별한 문제가 없었으며, 컴퓨터 단층촬영과 Gallium-67 스캔에서 비대해진 종격동으로 회귀 후두신경 압박에 의한 임상 양상으로 추측하였고, ACE증가와 피부 병변의 비건락성 육아종을 보였으며 또한 결핵, 진균 등의 침범은 배제할 수 있어 유육종증을 진단하였다.

해외에서는 쉼목소리의 원인으로 유육종증이 진단된 경우가 종종 보고되고 있으나, 한국에서 드문 것으로 보여 문헌 고찰과 함께 보고하는 바이다.

참 고 문 헌

1. Kerdell FA, Moschella SL. *Sarcoidosis: an updated review. J Am Acad Dermatol* 1984;11:1-19.
2. DeRemee RA. *Sarcoidosis. Mayo Clin Proc* 1995;70:177-81.

3. Kim DS, Ahn JJ. *Sarcoidosis in Korea. Tuberc Respir Dis* 2000;49:274-80.
4. Newman LS, Rose CS, Maier LA. *Sarcoidosis. N Engl J Med* 1997;336:1224-34.
5. Hanno R, Callen JP. *Sarcoidosis: a disorder with prominent cutaneous features and their interrelationship with systemic disease. Med Clin North Am* 1980;64:847-66.
6. Lee SJ, Kim JY, Lee JC, Kim GS, Yoo CG, Kim YW, et al. *A case of sarcoidosis involving bone marrow, skin, uvea, joint, liver. Korean J Med* 1997;53:580-5.
7. Song JS. *Sarcoidosis. Tuberc Respir Dis* 1998;45:29-35.
8. Sharma SK, Mohan A. *Uncommon manifestations of sarcoidosis. J Assoc Physicians India* 2004;52:210-4.
9. Kim DH, Park YM, Kang H, Cho SH, Choi SW, Byun DG, et al. *Seven cases of cutaneous sarcoidosis. Korean J Dermatol* 2000;38:1070-4.
10. Nishimura K, Itoh H, Kitaichi M, Nagai S, Izumi T. *Pulmonary sarcoidosis: correlation of CT and histologic findings. Radiology* 1993;189:105-9.
11. Chung SG, Park CH. *Axillary lymph node sarcoidosis. J Korean Surg Soc* 2001;61:220-3.
12. Makkar RP, mukhopadhyay S, Monga A, Arora A, Gupta AK. *Palmar erythema and hoarseness: an unusual clinical presentation of sarcoidosis. Med J Aust* 2003;178:75-6.
13. Sharma SK, Mohan A. *Uncommon manifestations of sarcoidosis. J Assoc Physicians India* 2004;52:210-4.
14. el-Kassimi FA, Ashour M, Vijayaraghavan R. *Sarcoidosis presenting as recurrent left laryngeal nerve palsy. Thorax* 1990;45:565-6.
15. Choi SH, Kim JE, Lee H, Lim JG, Yi SD, Park YC. *A case of neurosarcoidosis without systemic involvement. J Korean Neurol Assoc* 1998;16:728-31.