

Propylthiouracil 약제 복용으로 유발된 미만성 폐출혈 1예

고려대학교 의과대학 내과학교실

이승룡, 정진웅, 이경주, 이승현, 김세중, 이은주, 허규영, 정혜철, 이상엽, 김제형, 신 철, 심재정, 인광호, 강경호, 유세화

A Case of Propylthiouracil Induced Diffuse Pulmonary Hemorrhage

Sung Yong Lee, M.D., Jin Yong Jung, M.D., Kyoung Ju Lee, M.D., Seung Hyeun Lee, M.D., Se Joong Kim, M.D., Eun Joo Lee, M.D., Gyu Young Hur, M.D., Hae Chul Jung, M.D., Sang Yeub Lee, M.D., Je Hyeong Kim, M.D., Chul Shin, M.D., Jae Jeong Shim, M.D., Kwang Ho In, M.D., Kyung Ho Kang, M.D., Se Hwa Yoo, M.D.

Department of Internal Medicine, College of Medicine, Korea University, Seoul, Korea

Propylthiouracil(PTU) is a drug which used at Grave's disease. But PTU has recently been observed to associated with antineutrophil cytoplasmic antibody(ANCA)-positive vasculitis resulting in, infrequently, diffuse alveolar hemorrhage. We report the case of a patient who developed diffuse pulmonary hemorrhage after she had been taking PTU for two years. She had received a diagnosis of Grave's disease at two years ago. The serologic study was positive for ANCA with myeloperoxidase(MPO) specificity. Bronchoalveolar lavage(BAL) fluid analysis revealed hemosiderin-laden macrophages. Such findings suggested propylthiouracil-induced diffuse pulmonary hemorrhage associated with antineutrophil cytoplasmic antibody. To our knowledge, this represents the first documentation in a case of PTU-induced diffuse pulmonary hemorrhage in Korea. (*Tuberc Respir Dis* 2005; 58:78-82)

Key words : Propylthiouracil, ANCA, Diffuse alveolar hemorrhage

서 론

Propylthiouracil(PTU)은 그레이브스 질환 등 갑상선 기능 항진증 환자에게서 흔히 처방되는 티아마이드(thiamide) 계열의 약제이다. 이 약제는 tyrosine에 요오드(iodine)가 결합되지 않도록 하여 갑상선 호르몬의 합성을 억제하는 약물로 이 약제의 부작용으로 위장 장애, 말초 신경 장애, 피부발진, 관절통, 발열 및 무과립증 등의 부작용이 발생할 수 있으며 또한 혈관염이나 약물 유발성 루프스 등의 부작용이 발생할 수 있는 것으로 알려져 있다¹. 최근에 이 약제의 복용과 관련되어 antineutrophil cytoplasmic antibody(ANCA) 양성 소견이 관찰되고 이러한 환자 중 일부에서 미세혈관염이 있다는 보고가 있다^{2, 3}.

이에 저자들은 그레이브스 질환으로 장기간 PTU를 복용했던 환자가 ANCA와 관련된 미만성 폐포성 출혈이 발생하여 고용량의 스테로이드 및 cyclophos-

phamide 사용 후 호전된 증례를 경험하였기에 문헌 고찰과 함께 보고하는 바이다.

증 례

환 자 : 권○○, 57세 여자

주 소 : 입원 1개월 전부터 발생한 호흡 곤란

현병력 : 그레이브스 병으로 2년간 PTU 복용 중인 환자로 입원 3개월 전부터 개인 의원에서 빈혈 이다하여 철분제제 복용 중 내원 1개월 전부터 호흡 곤란 증상 및 혈담 발생하여 내원하였다.

과거력 : 그레이브스 병으로 2년전부터 PTU 복용 중.

가족력 : 특이 사항 없음.

사회력 : 흡연력이나 음주력 없음.

이학적 소견 : 내원 당시 생체 징후는 혈압 130/80 mmHg, 맥박수 분당 92회, 호흡수 분당 25회, 체온 36.8℃으로 안정적이었다. 외견상 환자는 창백해 보였으며 전신 상태 및 영양 상태는 양호하였다. 두경부 검사상 결막 창백 소견 및 경부에서 피부 반점이 관찰되었다. 흉부, 복부 및 사지 검사상 특이 소견 관찰되지 않았다.

검사실 소견 : 말초 혈액 검사상 혈색소 6.6g/dL(MCV

Address for correspondence : **Jae Jeong Shim, M.D.**
Department of Internal Medicine, Korea University,
Seoul, Korea
#80, guro-dong, guro-gu, Seoul, Korea
Phone : 02-818-6639 Fax : 02-865-9670
E-mail : jaejshim@kumc.or.kr
Received : Aug. 18. 2004
Accepted : Oct. 12. 2004

83.7 fL, MCH 26.9 pg, MCHC 32.2 g/dl), 적혈구 용적율 20.5%, 혈소판 242,000/uL, 백혈구는 4600/uL 였으며, 말초혈액도말 검사상 저색소, 소적혈구 빈혈 (hypochromic microcytic anemia) 소견 관찰되었다. 혈청내 철농도, 총철결합능, ferritin은 각각 15.4ug/dL, 371ug/Dl, 92ug/ml 였다. 적혈구 침강율은 140 mm/hr으로 상승되어 있었으며, CRP도 27.7 mg/L 으로 상승되어 있었다. 내원시 시행한 동맥혈 검사상 pH 7.4, 이산화탄소분압 33mmHg, 산소분압 81 mmHg, 중탄산염 25mmol/L, 산소포화도 95% 관찰 되었다. 전해질 검사, 간기능 검사 등 혈청 생화학 검사상 이상 소견은 없었다. 요화학 검사상 pH 5.5, 적혈구 10-29/HPF, 단백 1+/HPF, 비전형 적혈구 (dysmorphic RBC) 20%였다. 24시간 소변 검사상 단백 430mg/24hour, Ccr은 54ml/minute 였다. 갑상선 기능 검사상 Free T4 1.5 uIU/ml (0.78~1.70 uIU/ml), TSH 1.7ng/ml (0.17~4.05ng/ml) 였다. 그리고 thyroglobulin Ab(+), anti-microsomal Ab(+) 였다. 면역 혈청 검사상 rheumatoid factor는 음성 이었으나 FANA가 1:320 의 양성(speckled type) 소견을 보였고, C3/C4는 정상 수치를 보였다. anti ds DNA Ab(-), anti Smith Ab(-), anti SS-A

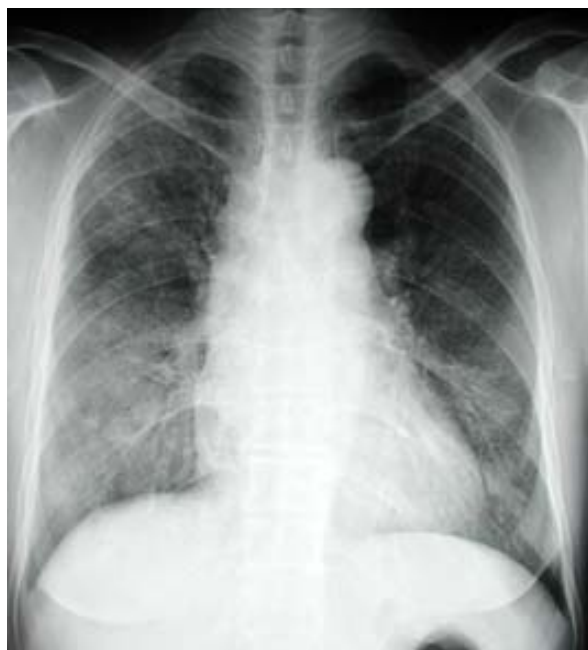

Figure 1. Chest X ray showing diffuse airspace opacity in both lower lungs.

Ab(-), anti SS-B Ab(+), anti RNP Ab(-), anti-histone Ab(-), p-ANCA(+) 1: 320, anti-MPO Ab (+), anti-glomerular basement membrane Ab(-) 이었다.

방사선 소견 : 흉부 단순 X-선 촬영에서(Fig. 1) 양측 폐하 부위에 폐실질 침윤 소견 관찰되었고, 흉부 고해상 전산화단층 촬영에서(Fig. 2)에서 미만성 간유리 음영의 소견이 관찰되었다.

기관지 내시경과 기관지 폐포 세척술 소견 : 선홍색의 혈담이 양쪽 기관지 및 세기관지에서 관찰할 수 있었으나, 특별히 기관지 점막의 손상이나 종괴 등 점막 이상 소견은 관찰할 수 없었다. 또한 기관지 폐포 세척액은 선홍색의 혈액을 함유하고 있었다.

고 찰

항갑상선제인 PTU은 백혈구 감소증, 발진, 발열, 관절염 등 다양한 부작용을 동반할 수 있다. 그러나, 간질성 폐렴이나 급성 호흡부전 증후군 등의 폐 합병증은 드문 것으로 되어있다. 특히 ANCA와 관련된 혈관염으로 인한 폐포출혈의 합병증은 아주 드물어 1993년 Dolman 등이 PTU와 관련된 ANCA 양성 폐포출혈 1예를 발표한 이래로 약 32례의 보고만이 있을 정도이다^{4, 5}. 국내에서는 1999년 이유미 등이 PTU 복용 후 신장에 발생한 혈관염 1례를 발표하였으나 폐 혈관염이 동반되어 발생한 것은 본 증례가 처음이다⁶.

폐포 출혈 증후군은 폐포내 모세 혈관이나 세동맥 및 세정맥의 손상에 의해 폐포-모세혈관 기저막이 파괴되면서 적혈구가 폐포내로 유출이 되고 결국에는

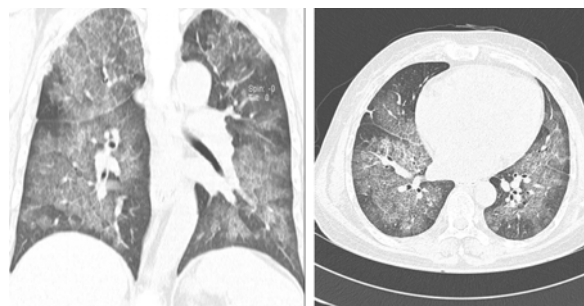


Figure 2 HRCT showing diffuse ground glass opacity and interlobular septal thickenings in both lungs. Peripheral lungs are relatively preserved.

폐포내 출혈이 발생하는 것을 말한다. 면역조직학, 면역 혈청학적인 분류에 의해 (1) 항사구체 기저막 항체 매개, (2) 면역복합체 매개, (3) ANCA 관련 혈관염으로 분류될 수 있다. ANCA와 관련된 혈관염에서 ANCA의 형태에 따라 베게네 육아종증은 주로 c-ANCA가, Churg-Strauss syndrome이나 현미경적 다발혈관염은 주로 p-ANCA 양성 소견을 보인다. 약제와 관련되어 나타나는 혈관염의 경우는 어떠한 형태도 가능하지만 주로 p-ANCA를 보인다고 한다⁷. 이러한 ANCA 양성을 보일 수 있는 약제로는 Hydralazine, 항갑상선제(PTU, methimazole, carbimazole), penicillamine, minocycline, clozapine, sulphasalazine 등이 있다⁸. ANCA 양성과 관련된 모세 혈관염에 의한 폐포 출혈 증후군에서 ANCA가 직접적인 병인으로 작용한다고 생각되는데, 이는 ANCA 자체에 의해 혈중의 호중구나 단핵구가 활성화 되거나, ANCA 항원이 혈관 내피세포 표면에 결합하여 면역복합체를 형성하거나, 혈관 내피세포 표면항원과 ANCA가 교차반응을 가져 혈중 호중구나 단핵구를 활성화시켜 폐모세혈관염을 유발하는 것으로 생각되고 있다⁹.

폐포 출혈 증후군의 임상 소견은 보통 기침, 호흡곤란, 객혈 등이 동반된다. 객혈의 정도는 다양하여 심한 폐포 내 출혈이 있어도 발생하지 않을 수 있으며 대부분의 경우 반복해서 발생한다. 흉부 방사선 소견은 급성기에는 국소적이거나 융합성의(confluent) 기강음영(airspace consolidation)이 특징이며, 이러한 음영은 주로 폐문부 주위에 분포하거나 미만성 일 수 있다. 대개 폐주변부나 폐침부는 침범되지 않는다. 양측성인 경우가 많으나 비대칭일 수 있으며 공기 기관지조영(air-bronchogram)을 흔히 동반한다. 2~3일 내로 폐포성 음영은 소실되며 망상의 음영을 보이게 된다. CT에서 급성기에는 기강경화나 간유리 음영을 보이며 아급성기에는 1~3mm 크기의 무수한 결절이 관찰된다

항갑상선제와 관련된 폐포 출혈 증후군의 진단은 환자의 약제 복용력, 임상적 증상과 징후인 호흡곤란, 객혈, 빈혈 등의 소견과 흉부 방사선 소견상 미만성 혹은 국소적인 침윤 증가 소견과 혈액 검사상 p-ANCA 양성시 의심할 수 있다. 항갑상선제와 관련된

ANCA 양성 혈관염에 대한 증례는 대부분 PTU가 가장 흔한 원인이지만 carbimazole이나 methimazole에 의한 증례 보고도 있다¹⁰. ANCA의 형태는 88%에서 p-ANCA 양상으로 주로 골수세포형 과산화효소(myeloperoxidase, MPO) 양성을 나타낸다. 본 증례에서는 기관지 내시경 검사상 양측 기관지 말단에서 출혈 소견 관찰할 수 있었으며 흉부 CT소견에서도 미만성의 간유리 음영 소견으로 미만성 폐포 출혈을 진단할 수 있었으며, p-ANCA 양성소견 보여 조직학적으로는 혈관염이 확인되지는 않았지만 이상의 소견에서 PTU 복용으로 인한 ANCA 관련 폐포출혈 증후군으로 진단할 수 있었다. 또한 환자의 소변 검사에서 정도의 단백뇨와 혈뇨의 소견이 있어 신 조직 검사를 하였지만 특별히 육아종성 질환의 증거를 찾을 수 없었다.

이러한 항갑상선제 복용으로 인한 ANCA 양성 혈관염의 작용기전으로는 첫째 활성화된 호중구 세포내의 myeloperoxidase가 분비되면서 PTU를 세포독성 물질로 전환시키거나¹¹, 둘째 PTU 약제가 MPO에 의해 PTU sulfonate로 전환됨으로써 T 세포를 자극하고 활성화된 T 세포는 또한 B 세포를 활성화하여 혈관염을 유발하거나¹², 셋째 MPO와 PTU 약제가 서로 작용하여 헴(heme)의 구조를 변경하여 합텐(hapten)으로 작용한다¹³는 것 등이 있다. 항갑상선제를 장기간 복용한 환자들에게서 ANCA가 양성이나오더라고 모든 환자가 폐포출혈이 유발되는 것이 아니고 소수의 환자에서 폐포출혈이 발생되는데, 이들 환자의 대부분에서 폐포출혈 발생전에 감기 증상이 선행을 한다. 이것은 아마도 항갑상선제 유발성 폐포출혈의 여러 병인들 중에서 바이러스 감염이 이런 병인의 유발인자로 작용할 것으로 생각된다². PTU 약제로 유발된 혈관염은 약제 복용 후 수주에서 수 개월, 심지어는 수년 후에 발생할 수 있고¹⁴, 또한 Gunton 등의 보고에 의하면 PTU의 복용 기간과 ANCA 양성률과는 상관관계가 있다고 한다⁴. 본 증례의 경우 환자는 2년전 그레이브스 병 진단받고, 2년간 PTU를 계속 복용하던 중 폐포 출혈이 발생하였다. 이는 PTU를 장기간 복용하는 갑상선 기능 항진증 환자에서 흉부 X선 사진상 폐실질내 침윤을 동반하면서 빈혈이 있거나 객혈을 동반하는 환자에 있어서 ANCA검사를 시행함으로써

ANCA와 관련된 폐포출혈을 조기에 진단하고 치료를 하여야 할 것으로 사료된다. 치료는 대개 항갑상선제의 투여 중단으로 증상 및 출혈 소견이 호전되지만 미 만성 폐출혈로 저산소증이 있는 등의 환자의 상태가 좋지 않을 때는 고용량의 스테로이드제나 면역 억제제(cyclophosphamide)를 사용하면 반응이 빠르게 나타나는 것으로 되어 있다.

예후는 베게너 육아종증이나 microscopic polyangiitis 등의 ANCA 관련 혈관염에 비해서 고용량의 스테로이드나 면역 억제제에 반응이 좋아 예후는 좋을 것으로 되어 있다. 그리고 임상적 호전과 함께 대개 ANCA의 titer도 떨어지는 것으로 되어있으나 ANCA 양성 소견이 지속시 다시 재발 가능성이 있어 지속적인 관찰이 필요하다고 한다¹⁵. 본 증례에서 환자는 고용량 스테로이드 치료 및 cyclophosphamide 치료 후 환자의 호흡 곤란 증상은 호전되었으며 흉부 x-선상 보이던 음영 증가 소견도 호전되었다(Fig. 3). 6개월 후 다시 시행한 ANCA 추적 검사상 ANCA는 계속 양성 소견 보이고 있으나 특별히 재발 등의 증후는 보이지 않고 있어 외래 추적관찰 중이다.

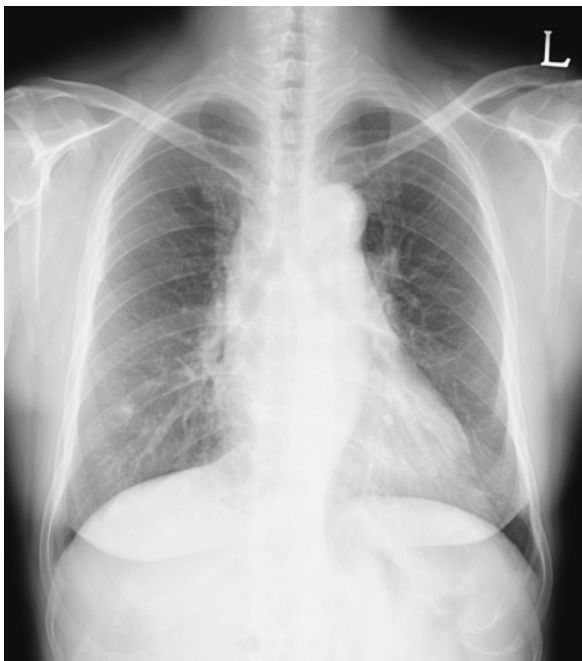

Figure 3. After steroid and cyclophosphamide treatment, Diffuse ground glass attenuation in both lungs are more improved.

요 약

그레이브스병으로 진단받고 2년간 PTU 복용 중 폐포 출혈과 ANCA 양성 소견 보여 PTU에 의해 유발된 ANCA 관련 혈관염으로 진단된 후 PTU 중단과 고용량 스테로이드와 면역 억제제 사용 후 증상 및 방사선학적으로 호전된 증례를 경험하여 문헌고찰과 함께 보고하는 바이다.

참 고 문 헌

1. Berkman EM, Orlin JB, Wolfsdorf J. An anti-neutrophil antibody associated with a propylthiouracil-induced lupus-like syndrome. *Transfusion* 1983;23:135-8.
2. Dhillon SS, Singh D, Doe N, Qadri AM, Ricciardi S, Schwarz MI. Diffuse alveolar hemorrhage and pulmonary capillaritis due to propylthiouracil. *Chest* 1999;116:1485-8.
3. Yamauchi K, Sata M, Machiya J, Osaka D, Wada T, Abe S, et al. Antineutrophil cytoplasmic antibody positive alveolar haemorrhage during propylthiouracil therapy for hyperthyroidism. *Respirology* 2003;8: 532-5.
4. Gunton JE, Stiel J, Clifton-Bligh P, Wilmschurst E, McElduff A. Prevalence of positive anti-neutrophil cytoplasmic antibody (ANCA) in patients receiving anti-thyroid medication. *Eur J Endocrinol* 2000;142:587.
5. Katayama K, Hata C, Kagawa K, Noda M, Nakamura K, Shimizu H, et al. Diffuse alveolar hemorrhage associated with myeloperoxidase-antineutrophil cytoplasmic antibody induced by propylthiouracil therapy. *Respiration* 2002;69:473.
6. Rhee Y, Chung SS, Nam SY, Song YD, Lim SK, Kim KR, et al. A case of propylthiouracil induced anti-neutrophil cytoplasmic antibody (ANCA) positive vasculitis. *J Korean Soc Endocrinol* 1999;14:757-63.
7. Gunton JE, Stiel J, Caterson RJ, McElduff A. Clinical case seminar: anti thyroid drugs and anti-neutrophil cytoplasmic antibody positive vasculitis. *J Clin Endocrinol Metab* 1999;84:13-6.
8. Merkel PA. Drugs associated with vasculitis. *Curr Opin Rheumatol* 1998;10:45-50.
9. Green RJ, Ruoss SJ, Kraft SA, Duncan SR, Berry GJ, Raffin TA. Pulmonary capillaritis and alveolar hemorrhage: update on diagnosis and management. *Chest* 1996;110:1305-16.
10. Kawachi Y, Nukaga H, Hoshino M, Iwata M, Otsuka F. ANCA-associated vasculitis and lupus-like syndrome

- caused by methimazole. *Clin Exp Dermatol* 1995;20:345-7.
11. Jiang X, Khursigara G, Rubin RL. Transformation of lupus-inducing drugs to cytotoxic products by activated neutrophils. *Science* 1994;266:810-3.
 12. von Schmiedeberg S, Goebel C, Gleichmann E, Uetrecht J. Neutrophils and drug metabolism. *Science* 1995;268:585-6.
 13. Lee E, Miki Y, Katsura H, Kariya K. Mechanism of inactivation of myeloperoxidase by propylthiouracil. *Biochem Pharmacol* 1990;39:1467-71.
 14. Ohtsuka M, Yamashita Y, Doi M, Hasegawa S. Propylthiouracil-induced alveolar haemorrhage associated with antineutrophil cytoplasmic antibody. *Eur Respir J* 1997;10:1405-7.
 15. Harper L, Cockwell P, Savage CO. Case of propylthiouracil-induced ANCA associated small vessel vasculitis. *Nephrol Dial Transplant* 1998;13:455-8.
-