

비 유행지역 여행 후 발생한 분아균증 1례

계명대학교 의과대학 내과학교실, 경주 동산병원 내과¹, 병리학교실², 진단방사선학교실³
서창균¹, 서용우, 박훈표, 최원일, 한승범, 권건영², 서수지³, 전영준

A Case of Blastomycosis after Traveling around Non-Endemic Area

Chang Gyun Seo, M.D.¹, Young Woo Seo, M.D., Hun Pyo Park, M.D., Won Il Choi, M.D., Han Seung Beom, M.D.,
Kun Young Kwon, M.D.², Soo Ji Suh, M.D.³, Young June Jeon, M.D.

Departments of Internal Medicine, Pathology² and Diagnostic Radiology³, Keimyung University School of Medicine, Daegu,
Kyungju-Dongsan Hospital¹, Korea

Blastomycosis is a systemic pyogranulomatous disease that is caused by a thermally dimorphic fungus, *Blastomyces dermatitidis*. it's the disease is endemic in the south-eastern and south central states of the USA, which border the Mississippi and Ohio Rivers, the mid-western states and Canadian provinces bordering the Great Lakes as well as in a small area of New York and Canada adjacent to the St. Lawrence River.¹

We encountered a case of blastomycosis, representing as a pulmonary manifestation after traveling around a non-endemic area and report it with a brief review of the relevant literature. (*Tuberc Respir Dis* 2005; 58: 619-623)

Key words : Blastomycosis, *Blastomyces dermatitidis*

서 론

분아균증 (blastomycosis)은 *Blastomyces dermatitidis*라는 온도에 따라 동종 이형 (thermally dimorphic)의 특징을 가지는 진균에 의해 유발되는 화농성 육아종 질환이다. 호발지역은 북미의 남동부, 남중부, 중서부 지역으로 주로 미시시피 강, 오하이오 강, the Great Lakes 주위지역에 호발한다¹. 감염 경로는 분생자 (conidia)의 흡인의 의해 발생하며, 조직에서는 효모 (yeast) 형태로 존재한다. 임상경과는 매우 다양하여 감염된 경우의 반수 이하에서만 증상이 발현된다. 폐 감염의 경우 방사선학적으로 대엽성 폐렴, 속립진 침윤 (miliary infiltration), 종괴 등의 매우 다양한 형태를 보여 진단이 용이하지 않다. 분아균증은 전염력이 매우 높으나, 호발지역에서도 비교적 흔한 전염질환은 아니며, 북미 호발지역에서도 발생률이 6~40/100,000로 연구자들마다 상당히 차이가 있는 발생률을 보고하고 있다^{2,3}.

Address for correspondence : Young June Jeon, M.D.

Department of Internal Medicine, Keimyung University School of Medicine 194 Dongsan-dong, Jung-gu, Daegu, 700-712, Korea

Phone : 053-250-7406 Fax : 053-250-7434

E-mail : jeon425@dsmc.or.kr

Received : May. 2. 2005

Accepted : Jun. 7. 2005

저자들은 비 유행지역을 여행 후 발생한 분아균증 1례 경험하였기에 보고하는 바이다.

증 례

환 자 : ○○, 여자, 67세

주 소 : 기침

현병력 : 1개월간의 기침이 발생하여 의원에서 흉부 방사선 사진 상 세균성 폐렴이 의심되어 경구용 항생제 2주 간 사용 후에도 증상이 호전되지 않아 본원으로 전원 되었다. 환자는 1개월 전 미국 애리조나 지역을 여행하던 중 소량의 객담을 동반한 기침과 발열이 있어 지역 의료기관에서 대증요법으로 치료 후 증상 호전되지 않은 상태로 귀국하였다. 환자는 본원으로 전원되어 시행한 단순흉부방사선과 고해상도 전산화단층촬영상 좌측 하폐야에 폐렴 경화 소견이 관찰되어 입원하였다.

과거력 : 2년 전 제 2형 당뇨병 진단 후 경구용 혈당강하제를 규칙적으로 복용중.

가족력 : 특이사항 없음.

직업력 : 특이사항 없음.

진찰 소견 : 입원당시 혈압은 120/70mmHg, 호흡수는 분당 20회, 맥박은 분당 76회, 체온은 37.7℃이었으며 의식은 명료하였다. 경부 촉진상 만져지는

림프절은 없었고 피부병변은 관찰되지 않았다. 폐 청진시 좌측 하폐야에서 거친 악설음이 청진되었다.

심음은 규칙적이었으며, 심잡음이나 분마음은 없었다. 복부 촉진상 압통은 없었고 간이나 비장은 촉진되지 않았다. 사지 및 신경학적 검사에서 특이소견은 없었다.

검사실 소견 : 입원당시 시행한 말초 혈액검사상 백혈구 8860/mm³(중성구 43.4%, 림프구 26.6%, 단핵구 4.7%, 호산구 20.7%), 혈색소 12.3g/dl, 혈소판수 299,000/mm³이었다. 말초 혈액도말 검사상 호산구의 수가 증가되어 있었고, 호산구 절대치는 910 이었다. 동맥가스 분석검사 결과 pH 7.450, 이산화탄소 분압 32.9mmHg, 산소 분압 62.1mmHg, 산소포화도 90% 이었다. 전해질 검사상 나트륨 138mmol/l, 칼륨 4.1mmol/l 이었으며, 생화학 검사상 총단백질 8.3g/dl, 알부민 3.4g/dl, ALP 55U/l, AST 34U/l, ALT 15U/l, 혈중요소질소 15mg/dl, 크레아티닌 0.8mg/dl였고, HIV (-), angiotensin converting enzyme 53.2U/l (정상치 18-55 U/l) 이었다. 소변 검사상 현미경적 혈뇨가 관찰되었으나 단백뇨는 관찰되지 않았다. 기생충에 대한 분변 검사와 피부반응 검사상 특이소견이 관찰되지 않았다. 폐기능 검사 소견상 노력성 폐활량 1.65l (정상예측치 69%), 1초간 노력성호기량 1.38l (정상예측치 82%), FEV1/FVC 84%로 경증도의 제한성 환기장애의 소견을 보였고 폐확산능(DLco)은 3.37ml/min/mmHg (정상예측치 84%)로 정상 폐확산능 소견을 보였다.

방사선 소견 : 단순흉부촬영상 좌하폐야에 엽상 폐경화 소견이 관찰되었고(Fig. 1), 흉부고해상도 컴퓨터 단층촬영에서 우중엽과 좌하엽에 결절성 폐침윤 및 소엽성 폐경화가 관찰되었다.(Fig. 2)

기관지내시경 소견 : 전반적인 기관지 발적 소견 이외에는 특이소견이 없었고, 좌측 폐 하엽 전분절에서 기관지폐포 세척술과 좌폐하엽 후분절에서 경기관지 생검을 시행하였다.

기관지폐포 세척술 소견 : 기관지폐포 세척술은 좌하엽 전분절에서 30cc씩 5회 시행하였고, 획득한 총량은 105ml, 총세포수는 $0.228 \times 10^6/\text{ml}$ 였고, 각 세포의 비율은 폐포 대식세포가 44.0%, 림프구 41.5%, 중성구 3.0%, 호산구 11.5% 였다. CD4/CD8 비율은 2.6

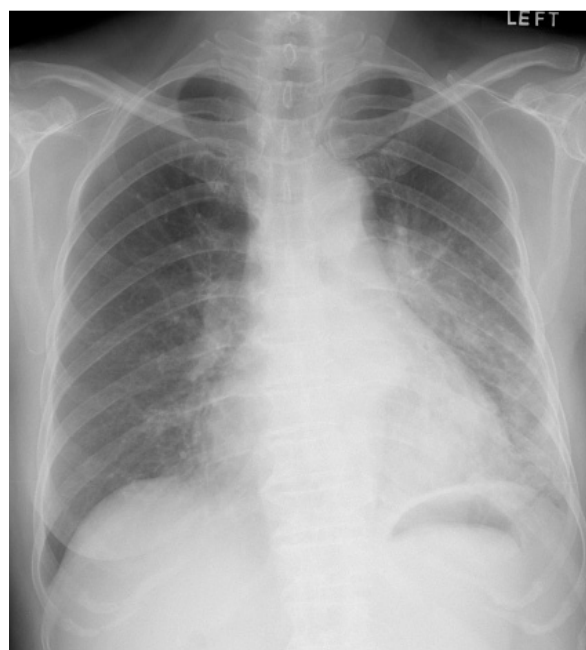


Figure 1.

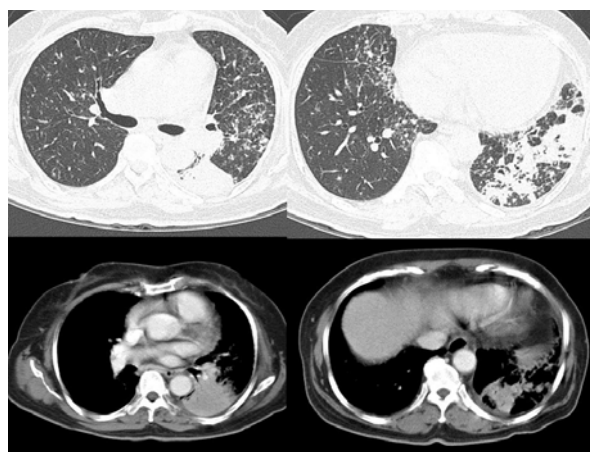

Figure 2.

이었고, 다핵 거대세포가 간간히 관찰되었다.

진단 및 임상 경과 : 환자는 경기관지 생검에서 다핵 거대세포에 탐식되어 있는 두 겹의 두꺼운 피막을 가진 효모형태의 분아균이 증명되었다 (Fig. 3). 기관지폐포 세척액과 단순객담 배양에서도 분아균을 증명할 수 있었다. 환자는 진단 당시 항진균제 사용 없이 이미 임상증상 및 방사선학적으로 호전을 보이는 상태였고, 보존적 치료이후 퇴원하여, 현재 외래 통원 치료 중이며 흉부 방사선은 현저히 호전되

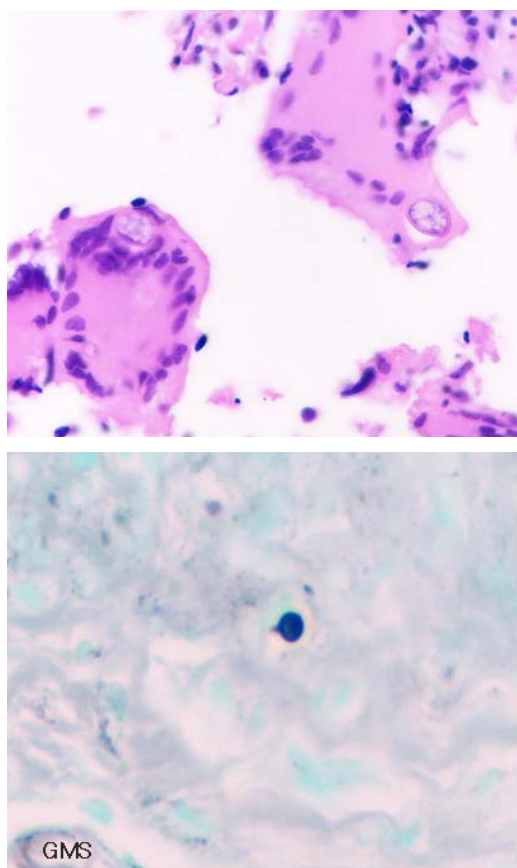


Figure 3. Transbronchial lung biopsy specimen (up : H&E, down : GMS) showing the yeast form, *Blastomyces dermatitidis*, with a thick

있고, 별다른 호흡기 증상 없이 경과 관찰 중이다.

고 찰

온도에 따른 동종 이형의 특징을 보이며 모양에 분포하는 *Blastomyces dermatitidis* 라는 진균에 의해 발생하는 분아균증은 세계 도처에 호발지역이 있으나, 특히 북미 남중부, 중서부일대에서 주로 많이 발생한다. 분아균증은 매우 전염력이 높으나, 호발지역에서도 비교적 흔한 전염질환은 아니다. 우리나라와 지리적으로 인접한 일본에서도 외국에서 수입된 다양한 종류의 진균증이 보고되고 있으나, 아직 분아균증에 관한 보고는 없는 실정이다⁴.

분아균증의 감염은 주로 오염된 토양으로부터 분생자의 흡인에 의해 발생한다. 말초기관지에 침착된 후 곰팡이 형태에서 효모 형태로의 전환이 이루어진다.

폐 국소적인 감염을 일으킨 후에 폐문부 림프절을 통하여 전신으로 전파가 될 수 있다. 폐 감염의 경우 화농성 육아종성 조직변화를 일으킨다. 히스토플라스마증의 경우 다핵백혈구가 초기에 염증반응을 담당하는 것과는 달리, 분아균증의 경우 단핵구와 대식세포가 초기 염증을 담당한다⁵. 이후 T세포매개 면역반응이 감염의 조절과 치유를 담당한다. 이런 이유로 T세포매개 면역반응에 장애가 있는 경우 분아균증에 의한 폐외 감염이 잘 발생하며, 면역방어기체가 정상적인 경우에는 분아균이 감염되어도 상당수에서 자연치유를 경험한다^{6,7}. 대부분의 감염은 산발적으로 발생하며 임상적으로 특징적인 증상 없이 아급성이나 만성적인 경과를 취한다. 분아균의 전신 감염은 급, 만성 폐 감염 및 폐외 감염의 매우 다양한 형태를 나타낸다. 폐 감염이 70~75%, 폐외 감염이 25~30% 정도 된다⁸.

급성 폐 감염의 경우 감염시점이 비교적 명확하고 잠복기는 6주 (21~106일) 정도로 추정된다⁶. 임상증상은 발열, 관절통, 근육통, 두통, 기침을 호소하며 화농성 객담을 동반하기도 한다⁷. 이런 이유로 세균성 폐렴으로 오인되는 경우가 있다. 일부 환자에서는 발열이나 다른 전신증상 없이 단지 48시간 정도만 지속되는 늑막성 흉통을 호소하는 경우도 있다. 다른 진균 질환에서 관찰되는 결절성 흉반이 관찰되기도 한다. 방사선학적으로는 대엽성, 분절성 폐경화 등의 형태로 나타나며, 흉수나 폐문부 림프절 종대는 비교적 흔하지 않으나 흉막 침범은 흔히 관찰된다. 급성 폐 감염의 분아균증의 일부에서 항진균제 사용 없이 약 4주 정도의 기간동안에 자연 치유되는 경우가 있다^{6,7}. 분아균증의 급성 폐 감염이 만성 폐 감염이나 파종성 질환으로 발전될 수 있어, 기존에 폐질환이 없던 경한 급성 폐 감염에만 경과 관찰이 권유된다⁹.

만성 폐 분아균증은 증상이 3주 이상 지속되는 경우를 말한다. 분아균증에 의한 만성 폐렴의 경우는 통상 2~6개월 정도의 야간발한, 체중감소, 발열, 객담을 동반한 기침, 흉통 등의 증상을 보인다. 가장 흔한 방사선적 소견은 폐포 또는 종괴 양상의 폐침윤이며, 속립성이나 그물 결절형 폐침윤으로 발전되기도 한다⁵. 드물기는 하지만 공동을 형성하는 경우는 있으나, 감염이후 림프절이나 폐실질에 석회화를 일으키는 경우

는 드물다⁵. 방사선허적으로 미만성 폐침윤으로 나타나는 경우는 흔하지 않으나, 양측폐에 미만성 폐침윤이 발생하고 급성호흡곤란증후군의 형태를 나타내는 경우는 사망률이 매우 높다¹⁰.

파종성 감염이나 폐외 감염은 전체 분아균증의 약 25% 정도에서 발생하는데 대부분은 폐 감염을 동반하는 경우가 대부분이고, 폐외 감염으로만 발생하는 경우는 매우 드물다. 흔한 폐외 감염을 일으키는 장기는 피부, 뼈, 중추신경계 순이다¹¹.

확진은 객담이나 조직에서 분아균을 직접 관찰하거나 배양함으로 가능하다. 화농성 객담을 배출하는 환자에서는 신선 객담을 10% 칼륨수산화물로 처리하여 비교적 크기가 큰 단일 배아 효모를 비교적 쉽게 관찰할 수 있다⁶. 조직 검사에서는 일반적인 염색으로 균주를 관찰하기는 힘들어서 PAS, silver stain으로 조직에서 분아균증의 효모 형태를 관찰하는 것이 효과적이다⁵. 분아균의 배양은 기술적으로 어렵지는 않으나 시간이 많이 걸리는 단점이 있다. Martynowicz¹²은 객담, 기관지 분비물, 위 세척액 등의 비 침습적인 검체의 배양에서 86%정도의 높은 양성률을 보이며, 기관지 내시경 같은 침습적인 검사에 의한 검체의 배양 양성률 92%와 큰 차이가 없다고 보고하고 있다. 분아균증이 의심되는 경우에 기관지 내시경으로 검체를 획득할 때 주의할 점은 기관지 내시경시 사용되는 리도카인이 배양시 분아균의 성장을 억제한다는 점이다. 리도카인에 의한 항진균 효과를 최소화하기 위해서는 1g/dL 이하 농도의 리도카인 사용이 권장된다¹³. 혈청학적 검사와 피부반응 검사는 비용이 싸고, 비 침습적인 장점이 있으나, 민감도와 특이도가 낮아 임상에서 이용하는데 아직 문제점이 많은 실정이다. 현재 조기 진단을 위해 항원, 항체의 검출, 면역조직학적 방법, 중합효소연쇄반응 등을 이용한 진단법들이 개발 중이다.

분아균증의 치료는 히스토플라스마증이나 콕시디오이데스 진균증과 마찬가지로 치료에 적극적인 항진균제의 사용 여부를 결정하는 것이 중요하다. 경한 급성 폐 분아균증 환자의 많은 수에서 적극적인 치료 없이도 자연 치유된다는 사실이 알려져 있는 반면에 자연 치유된 경우에도 상당수가 폐 감염이나 파종성 감

염의 형태로 재발하는 것으로 알려져 있다. 최근 경구용 항진균제의 안정성을 고려할 때, 적극적인 치료 없이 경과를 관찰하는 보존적인 치료는 경한 임상증상을 보이는 폐 감염의 경우에 한정하는 것이 추세이다⁹.

생명의 위험이 없는 감염이나, 중추신경계의 침범이 없는 분아균증의 경우 6개월 이상의 경구용 항진균제의 사용이 권장되는데, 사용되는 경구용 항진균제는 Ketoconazole, Itraconazole, Fluconazole 등이 있는데, 이중 Itraconazole의 사용이 추천된다¹⁴.

생명에 위험이 되는 폐 및 폐외 감염, 중추신경계 침범이 있는 경우, 면역장애가 있는 경우, 경구용 항진균제에 반응을 보이지 않는 분아균증에는 amphotericin B 정맥주사의 사용이 권장되며, 이 경우에도 임상증상이 호전된 후 경구용 항진균제로 최소 6개월 정도 유지요법을 지속해야 한다. 임산부에게도 amphotericin B 정맥주사가 사용되고, azole 계열 경구용 항진균제는 사용을 금하고 있다¹⁴. 소아의 경우 성인과 치료가 크게 다르지는 않으나 최근 연구보고에 의하면 소아에서의 분아균증의 진단이 성인의 경우보다 힘들고, 경구용 항진균제에 대한 반응률도 낮다는 연구보고가 있다¹⁵.

요 약

분아균증은 *Blastomyces dermatitidis*라는 진균에 의해 유발되며, 발생지역으로는 아프리카와 일부 다른 지역에서 발생 보고가 있으나, 호발지역은 북미의 남동부, 남중부, 중서부 지역이며, 국내에서는 아직 발생 보고가 없는 실정이다. 감염은 주로 오염된 토양으로부터 분생자의 흡인으로 인해 주로 폐 감염으로 시작되며, 폐 이외에 주로 침범되는 장기는 피부, 뼈, 중추신경계 등이 있다. 폐 감염의 경우 방사선허적으로 매우 다양한 형태를 보여 진단이 용이하지 않으며, 세균성 폐렴, 결핵, 히스토플라스마증, 급성호흡곤란증후군, 폐암 등으로 오인되기도 한다. 치료는 경증의 폐 감염만 있는 경우에 자연 치유되는 경우가 있으나, 나머지는 장기간의 항진균제 사용이 권장된다. 저자들은 비 유행지역을 여행 후 발생한 분아균증 1례 경험하였기에 보고하는 바이다.

참 고 문 헌

1. Klein BS, Vergeront JM, Davis JP. *Epidemiologic aspects of blastomycosis: the enigmatic systemic mycosis*. *Semin Respir Infect* 1986;1:29-39.
2. Reingold AL, Lu XD, Plikaytis BD, Ajello L. *Systemic mycoses in the United States, 1980-1982*. *J Med Vet Mycol* 1986;24:433-6.
3. Proter ME, Davis JP. *Blastomycosis: Wisconsin, 1986-1995*. *MMWR Morb Mortal Wkly Rep* 1996;45:601-3.
4. Fujio J, Nishimura K, Miyaji M. *Epidemiological survey of the imported mycoses in Japan*. *Nippon Ishinkin Gakkai Zasshi* 1999;40:103-9.
5. Sarosi GA, Davies SF. *Blastomycosis*. *Am Rev Respir Dis* 1979;120:911-38.
6. Klein BS, Vergeront JM, Weeks RJ, Kumar UN, Mathai G, Varkey B, et al. *Isolation of blastomycetes dermatitidis in soil associated with a large outbreak of blastomycosis in Wisconsin*. *N Engl J Med* 1986;314:529-34.
7. Sarosi GA, Hammerman KJ, Tosh FE, Kronenberg RS. *Clinical features of acute pulmonary blastomycosis*. *N Engl J Med* 1974;290:540-3.
8. Goldman M, Johnson PC, Sarosi GA. *Fungal pneumonias: the endemic mycoses*. *Clin Chest Med* 1999;20:507-19.
9. Sarosi GA, Davies SF, Philips JR. *Self-limited blastomycosis: a report of 39 cases*. *Semin Respir Infect* 1986;1:40-4.
10. Meyer KC, McManus EJ, Maki DG. *Overwhelming pulmonary blastomycosis associated with the adult respiratory distress syndrome*. *N Engl J Med* 1993;329:1231-6.
11. Chapman SW. *Blastomyces dermatitidis*. In: Mandell GL, Bennell JE, Dolin R, editors. *Principles and practice of infectious diseases*. 5th ed. Philadelphia: Churchill Livingstone; 2000. p. 2353-65.
12. Martyowicz MA, Prakash UB. *Pulmonary blastomycosis: an appraisal of diagnostic techniques*. *Chest* 2002;121:768-73.
13. Taylor MR, Lawson LA, Boyce JM, Lockwood WR. *Inhibition of Blastomyces dermatitidis by topical lidocaine*. *Chest* 1983;84:431-5.
14. Chapman SW, Bradsher RW Jr, Cambell GD Jr, Pappas PG, Kauffman CA. *Practice guidelines for the management of patients with blastomycosis*. *Clin Infect Dis* 2000;30:679-83.
15. Schutze GE, Hickerson SL, Fortin EM, Shellhase DE, Daville T, Gubbins PO, et al. *Blastomycosis in children*. *Clin Infect Dis* 1996;22:496-502.