

기관지내 종양 형태로 나타난 Rasmussen 동맥류 1예

가톨릭대학교 의과대학 내과학교실, ¹가정의학교실

이정록, 이수화¹, 정성훈, 송소향
김치홍, 문화식, 송정섭, 박성학

=Abstract=

A Case of Endobronchial Mass-Like Rasmussen Aneurysm

Jeong Rok Lee, M.D., Su Hwa Lee, M.D.¹, Sung Hoon Jung, M.D.,
So Hyang Song, M.D., Chi Hong Kim M.D., Hwa Sik Moon, M.D.,
Jeong Sup Song, M.D., Sung Hak Park, M.D.

*Department of Internal Medicine and ¹Family Medicine, College of Medicine,
The Catholic University of Korea, Seoul, Korea*

A 69 year-old female was admitted to the hospital due to intermittent hemoptysis for 1 month. Emergent bronchoscopy revealed mass-like lesion almost completely obstructing right intermediate bronchus with multiple hemorrhagic spots. Bronchial arterial angiography was performed but failed to find out actively bleeding vessel. Spiral computerized tomography of the chest showed contrast enhanced bulging of the posterior portion of right main bronchus into the lumen of right intermediate bronchus suggesting Rasmussen aneurysm. The AFB smear of bronchial washing fluid was positive.

Pulmonary arterial angiography and embolization were not performed due to improvement of clinical course with medical conservative care. Here we report a case of endobronchial mass-like Rasmussen aneurysm grossly suspected by bronchoscopy and diagnosed by spiral CT, which successfully managed by medical conservative care with antituberculous agents. (*Tuberculosis and Respiratory Diseases* 2004, 56:85-90)

Key words : Rasmussen aneurysm, hemoptysis, bronchoscopy.

Address for correspondence:

Chi Hong Kim, M.D.

Department of Internal Medicine, St. Vincent's Hospital, College of Medicine,
The Catholic University of Korea, 93-6, Ji-Dong, Paldal-Gu, Suwon, 442-723, Korea
Phone : 031-249-7361 Fax. : 031-253-8898 E-mail : chihongk@yahoo.co.kr

서 론

Rasmussen 동맥류는 결핵성 공동이 폐동맥 말단을 침범하여 발생하는 가성 동맥류로, 특히 공동 속으로 파열하면 치명적인 객혈을 유발할 수 있어 빈도는 적으나 임상적으로 중요하다.

일반적으로 Rasmussen 동맥류의 진단을 위해서 나선형 CT나 폐동맥 조영술이 필요하며, 대량객혈이 있는 경우 원인질환에 대한 내과적인 치료, 기관지내시경을 통한 기관지내 압전(Balloon tamponade), 기관지내 동맥색전술이나 폐동맥색전술, 그리고 외과적인 폐절제술이 있다.

저자들은 간헐적인 객혈을 주소로 내원한 환자에서 기관지내시경과 나선형 CT를 실시하여 기관지내 종양의 형태로 나타난 동맥류를 확인한 후, 내과적 보존치료 및 항결핵요법으로 증상의 호전을 보인 환자를 경험하였기에 문헌고찰과 함께 보고하는 바이다.

증 례

환자 : 69세 여자, 윤○○

주소 : 객혈

현병력 : 내원 2년 전부터 기침 및 가래 등의 호흡기 증상이 있어왔으나 특별한 치료를 하지 않고 지내던 중, 내원 한 달 전부터 간헐적인 객혈(약 100cc 가량)이 발생하여 응급실로 내원하였다. 당뇨나 결핵을 앓은 과거력은 없었다.

진찰소견 : 내원 시 혈압은 110/80 mmHg, 맥박수 분당 78회, 호흡수 분당 20회, 체온 37.8℃였다. 전반적으로 만성 병색을 보였으며 청색증 소견은 없었다. 경부 임파절 종대는 없었고 흉부 청진상 우측 하폐야에서 거친 호흡음과 흡기시 수포음이 청진되었고 천명음은 들리지 않았다. 심음은 규칙적이었고 심잡음은 들리지 않았다.

검사실 소견 : 내원 당시 말초 혈액 검사상 혈액소 12.2g/dL, 적혈구 용적율 37.1%, 백혈구 9,800/mm³ (호중구 71%, 임파구 16%, 단핵구 11%, 호산구 0.8%), 혈소판 317,000/mm³이었다. 혈청 화학 검사상 공복혈당 90 mg/dL, 총단백 6.8 g/dL, 알부민 3.4 g/dL, AST 31 IU/L, ALT 13IU/L, 총빌리루빈 0.6 mg/dL, Alkaline phosphatase 270 IU/L, r-GTP 38 IU/L, BUN 9.1 mg/dL, Creatinine 0.5 mg/dL, 혈청요소 4.2 mg/dL 이었다. 전해질 검사

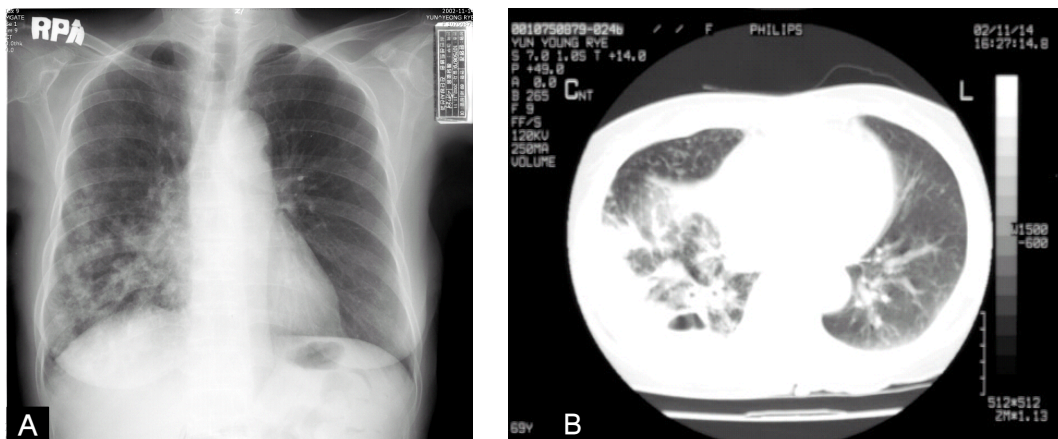


Fig. 1. A) Chest X-ray shows peripheral consolidation and nodular infiltrations in the right lower lung field, suggesting active pulmonary tuberculosis.
B) HRCT shows cavitary consolidation with reticulonodular opacities in right lower lobe.

상 Na 139 mEq/L, K 3.8 mEq/L, Cl 102 mEq/L, Calcium 8.6 mg/dL 이었다. 동맥혈 가스 검사상 pH 7.46, PO₂ 71.1 mmHg, PCO₂ 33.5 mmHg, HCO₃ 24.5 mEq/L, O₂ saturation 96.3%였다. 내원 당시 시행한 객담 결핵균 도말 검사에서 항산균 양성하였고 결핵 PCR 검사상에서도 양성 이었다.

방사선 소견 : 내원 당일 시행한 흉부 X-선상 우하폐야에 말단 경화(consolidation)와 함께 여러 형태의 결절성 침윤이 혼재하여 활동성 결핵을 시사하는 소견을 보였다(Fig. 1A). 기관지내시경 시행 후 실시한 흉부 CT상(Fig. 1B) 공동성 경화(cavitary consolidation) 및 망상 결절형 음영(reticulonodular opacities)이 우하엽에 있었고 우상엽에 작은 결절형 음영이 존재하여 역시 활동성 결핵을 의심하는 소견을 보였다. 우중엽은 기관지내 병변으로 인해 완전히 허탈(collapse)된 소견을 보였으며, 우측 주기관지 뒤편으로 우측 부기관지 내강으로 돌출된 1.5cm 크기의 동맥류가 관찰되었는데 이는 폐동맥의 arterial phase때 조영 증강된 소결절과 혈종을 보여 Rasmussen 동맥류에 합당한 소견이었다(Fig. 2). 동맥류의 벽은 기관지 결핵의 가능성으로 인해 불규칙하였고, 종격동 림프절의 비대도 동반되었다.

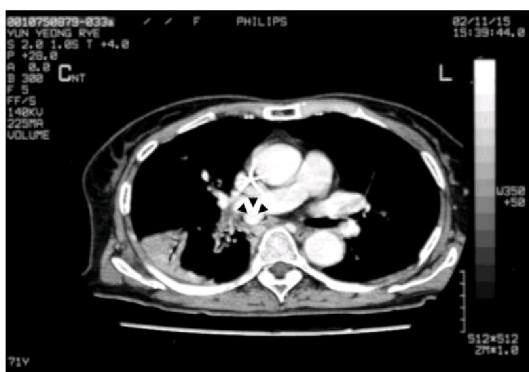


Fig. 2. Helical CT shows about 1.5cm sized, well-enhanced aneurysmal bulging of the posterior portion of right main bronchus into the lumen of right intermediate bronchus.

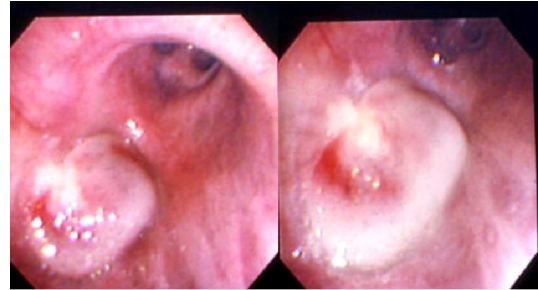


Fig. 3. Bronchoscopy shows complete obstruction of right bronchus intermedius by round mass which has several hemorrhagic spots.

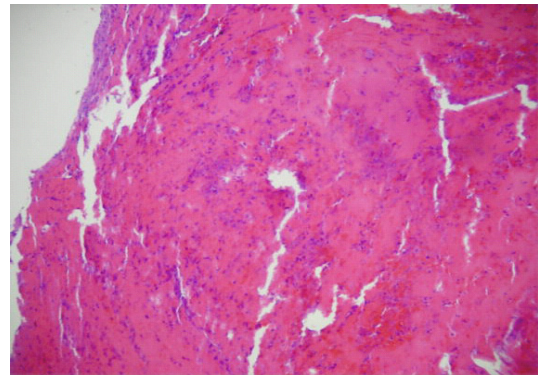


Fig. 4. Photomicrography of bronchoscopic biopsy specimen shows only fibrin materials. It is no longer possible to distinguish between cavity and arterial wall. (HE stain $\times 100$)

기관지내시경 : 출혈부위의 정확한 평가를 위해 실시한 응급 기관지 내시경 검사상(Fig. 3) 우측 주기관지 부위부터 몇 개의 혈관이 관찰되었고, 우측 부기관지가 기관지내 종양 형태의 둥근 종괴로 거의 완전히 막혀 있었으며 표면에 출혈반점을 동반하고 있었다. 생검감자를 이용하여 이 병변부위를 눌러보았더니 부드럽게 잘 눌러져 혈관구조의 가능성을 시사하였으나 감별이 어려웠다. 조직검사를 위해 조심스럽게 종양 표면의 일부를 생검감자로 잡는 순간 갑자기 분출하는 양상의 출혈이 관찰되어 에피네프린으로 충분히 도포하여 지혈시킨 후 기관지 동맥조영술을 시행하였다.

기관지동맥조영술 : 우측 기관지동맥 및 3, 4번째 늑간동맥에 대한 검사를 시행하였으나 특별한 출혈 소견은 보이지 않았다.

조직검사 : 기관지 내시경을 통해 얻은 조직표본에서는 혈관, 정상 기관지 점막, 공동 등을 구분할 수 없을 만큼 섬유 조직(fibrinoid material)만이 관찰되었다(Fig 4).

임상경과 : 내과적인 보조적 치료를 시행하였고, 입원 후 반복적으로 시행한 객담 결핵균 도말 검사상 항산균이 검출되었으며 결핵 PCR 검사에서도 양성이나 항결핵제 투여를 시작하여 입원 5 일째부터 객혈은 그치고 기침과 호흡곤란 등 다른 호흡기 증상도 호전을 보여 퇴원하였으며, 현재 외래 추적관찰 중에도 더 이상의 객혈 없이 호전된 소견을 보이고 있다.

고 찰

Rasmussen 동맥류는 공동성 폐결핵이 폐동맥을 침범함으로써 유발되는 폐동맥의 가성 동맥류로 정의된다¹. 폐동맥 가성 동맥류는 매독, 흉부 외상, Swan-Ganz 카테타 시술, 폐혈성 색전증 등에 의해서도 발생한다^{5,7}. Rasmussen 동맥류는 비교적 흔하지 않고, 다발성으로 오는 경우는 매우 드물며 대개 폐상엽에 위치하나, 폐동맥의 진균성 동맥류는 폐혈성색전증 때문에 다발성이나 양측성으로 흔하게 나타나기도 한다⁷.

폐결핵 환자에서 가성 동맥류 생성의 정확한 빈도는 알려져 있지 않지만, Auerbach 등의 보고에 의하면 만성 공동성 폐결핵으로 사망한 환자의 부검시 4%에서 발견되었다고 한다¹. 하지만 결핵 유행율과 다제내성 균주가 증가하게 되면 Rasmussen 동맥류의 수도 증가할 수 있고, 공동을 형성하는 결핵의 빈도가 감소하면 Rasmussen 동맥류의 수도 감소할 수 있다⁴. 일반적으로 동맥류의 크기는 5 mm에서 3 cm로 다양하지만 공동의 크기와 동맥류의 크기가 비례하는 것은 아니다¹.

Rasmussen 동맥류는 결핵 병변이 진행함에 따라 혈관벽의 외막과 중막이 육아 조직층으로 대체되어 이러한 육아조직이 섬유 조직층으로 바뀌면서 혈관벽의 약화를 초래하여 발생하는 것으로 알려져 있다. 또한 괴사된 공동이 주위 폐조직으로 직접 확대되어 인접 결핵성 공동이 동맥에 미란(erosion)을 일으켜 Rasmussen 동맥류가 이뤄지기도 한다^{1,2,4,6}. 비록 적절한 검체를 얻은 것은 아니지만 본 증례의 조직 소견에서는 육아조직 성분은 보이지 않았으나 Rasmussen 동맥류 발생과정 중 거의 마지막 단계에 해당하는 섬유조직으로의 대체 소견이 관찰되었다. 이는 이전 여러 연구들의 조직 소견이 부검을 통해 얻어진 것과 대비되는 점이라 할 수 있다.

Rasmussen 동맥류는 전형적으로 결핵에 처음 노출되거나 재활성화 될 때, 그리고 공동이 발생한 후 수 개월에서 수 년이 지난 후에 형성된다^{1,11}. Souders 등은 급성기 결핵 때에는 작은 폐동맥 분지의 괴사로 출혈이 발생하고 그 양도 적지만 만성 섬유폐양형(Fibroulcerative type)의 결핵인 경우 만성 공동을 통한 동맥류의 파열로 많은 양의 출혈이 종종 발생한다고 하였다¹². Auerbach 등도 폐동맥류 파열로 사망한 45명의 결핵 환자중 28명(68%)은 2년에서 19년의 만성 폐결핵의 과거력이 있었다는 사실로 폐결핵의 만성형에서 동맥류의 출혈이 잘 발생한다고 하였다¹¹. 본 증례의 경우도 내원 전 2년간 기침, 객담 등의 호흡기 증상이 있었던 것으로 보아 이에 해당하는 것으로 생각된다.

Rasmussen 동맥류는 단순 흉부 방사선 사진에서 종괴나 국소적인 실질 음영으로 보인다. 그러므로 만약 종괴가 시간의 경과에도 불구하고 동일한 크기로 남아 있거나 커진다면 Rasmussen 동맥류를 의심해 봐야 한다⁵. 폐동맥 가성 동맥류의 증상은 주로 객혈이며 종종 대량객혈로 나타나기도 한다. 이때 기관지 내시경은 출혈병변의 국소화에 도움을 줘 직접적인 혈관 촬영을 가능하게 한다⁴. 저자들도 같은 목적으로 기관지 내시경을 시행하여

우측 부기관지를 막고 있는 약 1.5cm 크기의 종괴 형태의 동맥류를 관찰하였다. 활동성 폐결핵 환자에서 객혈이 발생한 경우 상대적으로 폐동맥에서의 출혈이 많아 혈관 촬영상 기관지 동맥이나 늑간동맥, 내유동맥 등이 정상 소견을 보이거나 동맥 색전술을 실시해도 출혈이 멈추지 않는다면 폐동맥에 대한 검사를 실시해야 한다¹³.

흉부 조영증강 CT에서 주위혈관과 함께 조영증강되는 종괴로 보이는 경우 가상동맥류를 시사하는 소견이며, 확진을 위해서 폐동맥 조영술을 시행한다⁴. 그러나 최근에는 나선식 CT를 사용하는 경우가 많은데, 나선식 CT는 흉곽내 폐결절의 진단뿐 아니라 혈관 및 기도질환의 진단에 대한 유용성이 입증되어 있으며, 최근에는 폐동맥 색전증이나 폐 동정맥 기형에 대한 혈관 영상이 뛰어나 나선식 CT가 폐혈관 조영술을 대체하여 이용되고 있다^{3,8,9}. 그러므로 나선식 CT는 비침습적이지만 폐동맥 가상 동맥류에 대한 우수한 혈관상을 보여주기에 때문에 가장 유용한 검사법으로 보인다^{3,8-10}. 본 증례에서는 기관지 내시경을 통하여 우측 부기관지의 기관지내 종양 형태로 나타난 병변을 확인하고 기관지 동맥 조영술을 시행했으나 이상 소견이 없었고, 후에 시행한 나선식 CT에서 폐혈관 동맥류의 존재를 확인하여 결국 기관지내로 돌출된 특이한 형태의 Rasmussen 동맥류임을 확인한 바 나선식 CT의 유용성을 다시 한 번 확인할 수 있었다. 또한 나선식 CT의 혈관상과 고해상 CT(HRCT) 영상을 함께 얻어 활동성 폐결핵에 동반된 Rasmussen 동맥류임을 비침습적으로 진단할 수 있었다.

Rasmussen 동맥류는 객혈의 양이 적을 경우에는 일반적인 보존적 치료로 충분하나, 대량객혈 시에는 기관지 내시경을 통한 기관지내 압전(Balloon tamponade), 기관지 동맥색전술 그리고 폐동맥 색전술, 그리고 외과적 절제술 등을 시행한다³. 이 중 가장 완전한 치료는 외과적인 폐절제술이지만 근래

에는 코일을 이용한 폐동맥 색전술 (Coil embolization of pulmonary artery pseudoaneurysm)이 수술적 치료를 대체하는 안전하고 효과적인 방법으로 널리 사용되고 있다. 특히 활동성 폐결핵, 폐혈성 색전이나 카테터로 인한 동맥 손상을 가진 환자와 같은 수술의 고위험군에서 유용하게 사용된다^{4,7,8}.

저자들은 기관지 폐쇄를 동반한 기관지내 종양 형태의 Rasmussen 동맥류를 기관지 내시경과 나선식 CT를 통하여 진단하였는데, 지금까지 기관지 내시경을 통해 육안적으로 관찰된 Rasmussen 동맥류의 증례가 없었기에 이에 보고하는 바이다. 본 증례와 같이 기관지내로 돌출되는 Rasmussen 동맥류도 있을 수 있으므로, 기관지 내시경상 관찰되는 종양 형태의 병변에 대한 생검 등을 실시할 경우 이의 가능성을 염두에 두고 신중을 기해야 한다.

요 약

Rasmussen 동맥류는 공동성 폐결핵에 동반되어 종종 대량객혈을 일으킬 수 있어 임상적으로 중요하다. 그동안 이의 존재나 치료에 대한 보고는 간헐적으로 있어왔으나 본 증례와 같이 기관지내시경으로 직접 병변을 관찰하고 나선식 CT로 Rasmussen 동맥류의 존재를 확인한 경우는 없어 이에 보고하는 바이다. 또한 기관지 내시경 검사시 발견되는 종양 형태의 병변에는 이와 같은 혈관성 병변도 있을 수 있으므로 생검 등의 침습적 검사시에 보다 신중해질 필요가 있으며, 기존 질환이 진행된 공동성 폐결핵일 경우에는 더욱 주의를 필요로 한다.

참 고 문 헌

1. Auerbach O. Pathology and pathogenesis of pulmonary arterial aneurysm in tuberculous

- cavities. *Am Rev Tuber* 1939;39:99-115.
2. Ungaro r, Saab S, Almond CH, Kumar S. Solitary peripheral pulmonary artery aneurysms. *J Thorac Cardiovasc Surg* 1975;71:566-71.
 3. 박성오, 고혁, 김수희, 박완, 이덕희, 류대식, 정복현. 폐동맥색전술로 치료된 Rasmussen 동맥류 1예. 결핵 및 호흡기 질환 2001;51:53-8.
 4. Santelli ED, Katz DS, Goldschmidt AM, Hollis TA. Embolization of multiple Rasmussen aneurysm as a treatment of hemoptysis. *Chest* 1990;97:515.
 5. Remy J, Lemaitre L, Lafitte JJ, Vilian MO, Saint Michel J, Steenhouwer F. Massive hemoptysis of pulmonary origin: diagnosis and treatment. *AJR* 1984;143:963-9.
 6. Plessinger VA, Jolly PN. Rasmussen's aneurysm and fatal hemorrhage in pulmonary tuberculosis. *Am Rev Respir Dis* 1949;60:589-603.
 7. Remy J, Smith M, Lemaitre L, Marache P, Fournier E. Treatment of massive hemoptysis by occlusion of a Rasmussen aneurysm. *AJR* 1980;135:605-6.
 8. Ryu DS, Jung SM, Lee JH, Lee DH, Jung BH, Park W, Park MS. Coil embolization of Rasmussen aneurysm diagnosed by Helical CT. *J Korean Radiol Soc* 2001;44:565-569.
 9. Seo JB, IM JG, Chung JW, et al. Pulmonary vasculitis: Imaging features. *J Korean Radiol Soc* 1999;40:263-73.
 10. Tunaci M, Ozkormaz B, Tunaci A, et al. CT findings of pulmonary artery aneurysms during treatment for Behcet's disease. *AJR* 1999;729-33.
 11. Lundell C, Finck E. Arteriovenous fistulas originating from Rasmussen aneurysms. *AJR* 1983;140:687-688.
 12. Souders CR, Smith AT. The clinical significance of hemoptysis. *N Eng J Med* 1952;20:790-793.
 13. Sanyika C, et al. Pulmonary angiography and embolization for severe hemoptysis due to cavitary pulmonary tuberculosis. *Cardiovasc Intervent Radiol* 1999;22:457-60.
-