

Bleomycin 투여 후 발생한 폐쇄세기관지기질화폐렴

연세대학교 의과대학 내과학교실¹, 폐질환연구소²,
진단방사선과학교실³, 병리학교실⁴

한창훈¹, 문진욱¹, 장제현¹, 최병욱³, 신동환⁴,
김세규^{1,2}, 장 준^{1,2}, 김성규^{1,2}, 김영삼^{1,2}

=Abstract=

A Case of the Bleomycin-Induced Bronchiolitis Obliterans Organizing Pneumonia

Chang Hoon Hahn, M.D.¹, Jin Wook Moon, M.D.¹, Jae Hyun Chang, M.D.¹,
Byoung Wook Choi, M.D.³, Dong Whan Shin, M.D.⁴, Se Kyu Kim, M.D.^{1,2},
Joon Chang, M.D.^{1,2}, Sung Kyu Kim, M.D.^{1,2}, Young Sam Kim, M.D.^{1,2*}

*Departments of Internal Medicine¹, The Institute of Chest Diseases², Diagnostic Radiology³, Pathology⁴,
Yonsei University College of Medicine, Seoul, Korea*

A 34-year-old man was admitted to our hospital due to fever and cough. He received the combination anti-cancer chemotherapy for testicular tumor, including bleomycin. The chest X-ray showed consolidation and ground glass opacity on the right upper lobe and subpleural areas of other lobes. This condition was initially misdiagnosed as a pneumonia, but consolidation did not disappear after antibiotics treatment. We performed transbronchial lung biopsy and bleomycin induced pulmonary toxicity was confirmed.

The bleomycin induced lung injury is the most common chemotherapeutically induced pulmonary disease. Bleomycin induced Bronchiolitis Obliterans Organizing Pneumonia(BOOP) is less common than interstitial pneumonitis and responds well to corticosteroid treatment. (*Tuberculosis and Respiratory Diseases* 2003, 55:311-316)

Key words : Bleomycin, BOOP.

Address for correspondence :

Young Sam Kim, M.D.

Department of Internal Medicine, Yonsei University College of Medicine

CPO BOX 8044, Seoul 120-752, Korea.

Phone : 82-2-361-5394 Fax : 82-2-393-6884 E-mail : ysamkim@yumc.yonsei.ac.kr

증 례

환 자 : 김○준, 34세 남자

주 소 : 발열과 기침

과거력 : 폐결핵, 폐렴 등의 과거력 없으며 흡연력 없음

직업력 : 회사원

가족력 : 특이 사항 없음

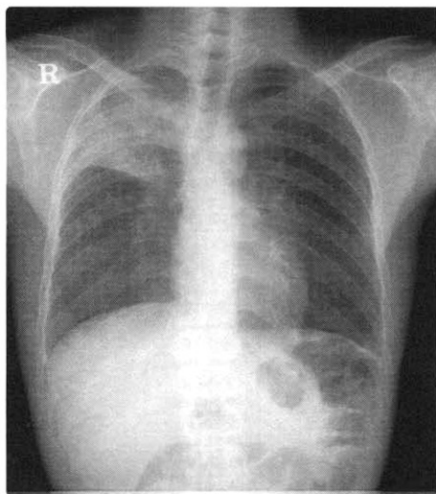
현병력 : 1년 6개월 전 좌측 고환암(endodermal sinus tumor)으로 외부병원에서 좌측 고환 근치적 절제술 시행 후 방사선 치료하였고, 추적관찰 중 폐전이 소견 있어 본원 비뇨기과로 전원 되어 BEP 항암화학요법(Bleomycin 30 mg D2, D9, D16, Etoposide 120 mg/m² D1, D3, D5, Cisplatin 20 mg/m² D1~5) 치료를 4차례(Bleomycin 총 투여 용량 360 mg, 2002년 4월 29일 시작, 4번째 10월 2일~17일) 시행 받은 후, 5번째 Etoposide, Cisplatin 항암화학요법 시행 중 3일째에 전신쇠약감, 발열, 운동시 호흡곤란, 기침 증상이 나타났다.

진찰소견 : 신장 172 cm, 체중은 52 kg(체표면적

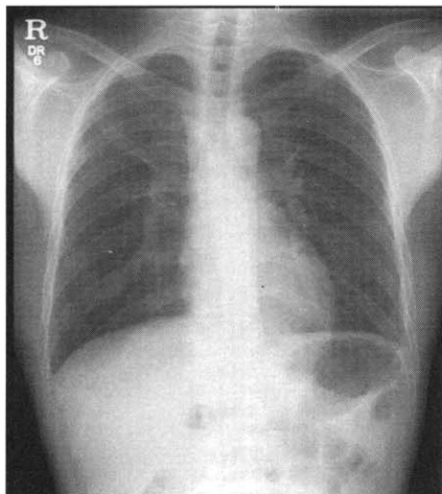
1.57 m²) 이었고, 내원 당시 혈압은 100/70 mmHg, 맥박수 분당 72회, 호흡수 분당 18회, 체온은 36.4℃였다. 의식은 명료하였으나, 만성 병색을 보였다. 흉부 청진상 수포음은 들리지 않았고, 복부 및 사지 진찰상 특이 소견은 없었다.

검사실 소견 : 내원시 말초혈액검사에서 백혈구수 3,030/mm³(호중구 56.8%, 림프구 26.6%, 단핵구 11.1%), 혈색소 9.2 g/dL, 혈소판 275,000/mm³이었다. 생화학검사상 총 단백질 5.9 g/dL, 알부민 3.1 g/dL, AST 17 IU/L, ALT 12 IU/L, ALP 56 IU/L, BUN 12.1 mg/dL, Creatinine 1.0 mg/dL이었다. 소변검사상 적혈구, 백혈구, 요단백은 검출되지 않았다. 객담 그람염색 검사는 음성이었고 배양 검사상 *α-Streptococcus* 동정되었다. 혈액배양검사 및 소변배양검사는 음성이었다. 세 차례 시행한 객담 결핵균 배양검사 결과 결핵균은 검출되지 않았다.

방사선 소견 : 단순 흉부 X-선 촬영상 우상엽에 새로 발생한 경화 소견이 관찰되었다(Fig. 1a), 흉부전산화단층촬영상 우상엽 전체에 걸쳐 경화 및



(a)



(b)

Fig. 1. Chest X-ray showed an increased density of the consolidation in the right upper lung zone(a). Improvement of consolidation on follow up chest X-ray obtained 6 weeks later(b).

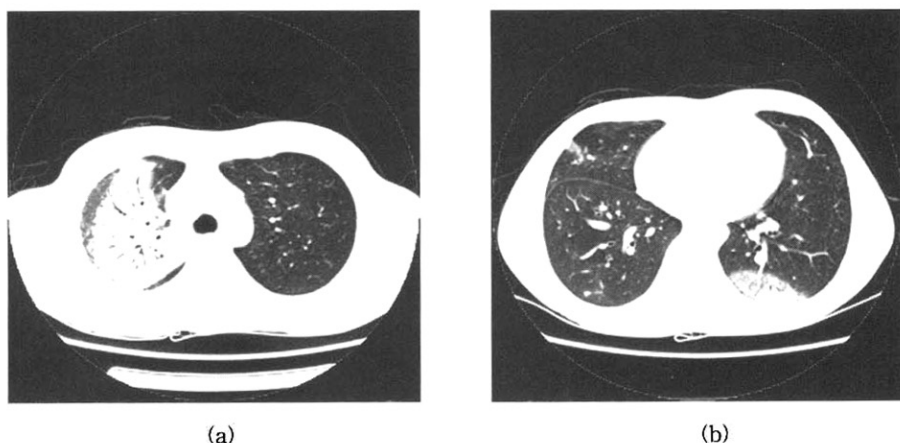


Fig. 2. Chest CT scan showed consolidation and ground glass opacity at the entire right upper lobe(a) and subpleural area of other lobes(b). Air bronchogram is combined.

젓빛유리 음영이 증가하였고, 공기기관지조영상 소견 보였으며, 다른 부위에서는 주로 흉막하에 경화소견과 젓빛유리 음영 증가 소견을 보였다(Fig. 2). 임상 경과 : 내원 4일째 고열이 나고 단순 흉부 X-선 촬영상 우상엽에 경화소견 보여 폐렴으로 진단하고 경험적 항생제 투여를 시작하였으나, 열이 지속되고 임상적 호전은 없었다. 굴곡성 기관지내시경검사상 기관지 점막 이상이나 기관지내 이상소견은 보이지 않았고, 우상엽에서 경기관지폐조직생검을 시행하였다.

진 단 : 경기관지폐조직생검상 폐실질과 간질, 폐포에 초기 섬유화 소견을 보이고, 염증성 침윤과 이형성을 동반한 폐세포의 과형성이 관찰되었다(Fig. 3). Hematoxylin & Eosin 염색상 미생물 또는 바이러스 유발 세포 독성 효과는 보이지 않고, 반응성 폐세포의 세포 이형성이 현저하면서, 폐포내 섬유모세포의 증식 소견을 보여 Bronchiolitis Obliterans Organizing Pneumonia 양상의 Bleomycin 유발성 폐손상으로 진단되었다.

치료 및 경과 : Prednisolone 60 mg(1 mg/kg) 투여를 시작한 3-4일 이후 기침 등의 증상이 소실되고, 투여 후 1주일 이후부터 단순 흉부 X-선상

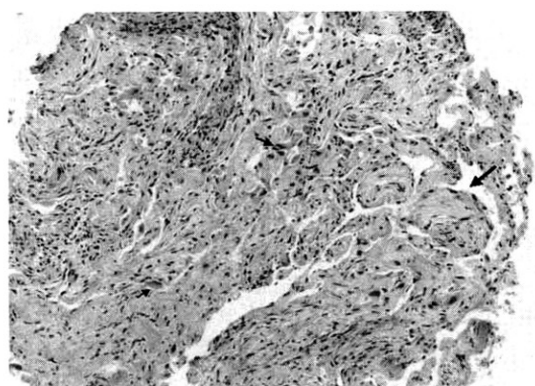


Fig. 3. Transbronchial lung biopsy showed intra-alveolar young fibrosis(large arrow) associated with modest septal inflammatory infiltrates and reactive pneumocytes with cytologic atypia(small arrows).(H&E stain $\times 200$)

침윤 소견이 감소하기 시작하였다. 스테로이드는 60 mg을 7일, 40 mg을 7일, 20 mg을 14일, 10 mg을 14일간 투여한 후 중단하였고, 초기 2주간 quinolone계 항생제를 같이 병용 투여한 후 중단하였다. 단순 흉부 X-선상 우상엽의 침윤 소견은 투여 6주 후 사라졌다(Fig. 1b). 이 후 bleomycin

을 포함하지 않은 추가적인 항암화학요법을 시행하여 경과 관찰 중으로 그 이후에는 재발소견 보이지 않았다.

고 찰

Bleomycin은 항종양능력을 갖는 폴리펩타이드 항생제로 1966년 Umezawa 등¹이 진균인 *Streptomyces verticillus*에서 발견하여 분리하였으며, 생식세포 종양, 림프종, 카포시육종, 자궁경부암, 두경부 편평상피세포암 등에서 항암화학요법제로 사용하고 있다². Bleomycin의 항종양 효과는 세포사멸을 유도하고 종양의 혈관신생을 억제함으로써 나타나며, 유리기(free radical) 형성을 통한 세포독성에 의해 나타난다. Bleomycin이 Fe(II)와 복합체를 이루어 Fe(III)를 형성하면서 유리기가 만들어지고, 이것이 DNA 손상을 일으켜 세포사멸을 초래한다. 이러한 사실은 동물 실험에서 철 킬레이트(iron chelators)를 사용하면 bleomycin 유발 폐손상을 감소시키는 것으로 알 수 있다. Bleomycin은 경구로 흡수가 잘 되지 않아 대개 정맥내로 투여하는데 1% 미만이 혈청 단백질에 결합하고 반감기는 2~5시간이다. 대부분 신장을 통해 변화 없이 24시간 이내에 50~70%가 배설된다. 그러나 주로 간, 비장, 골수, 장 등에서는 bleomycin hydrolase에 의해 불활성화 되기도 하는데 폐와 피부에는 이러한 효소가 없기 때문에 bleomycin 유발 독성이 주로 이들 장기에서 나타난다. 항암화학요법제 가운데 40여종의 약물, 특히 bleomycin, cyclophosphamide, busulfan, chlorambucil, mephalan, carmustine, methotrexate 등이 비교적 흔히 폐독성을 일으키는데^{3,4}, 이중 bleomycin이 가장 흔하게 폐손상을 일으키는 것으로 알려져 있다⁵. Bleomycin의 부작용으로 투여 당시에는 발열, 오한, 구역, 구토, 탈모증, 저혈압, 피부 과색소화와 섬유화, 구내염, 피로감 등이 있으나, 가장 심각한 합병증

은 용량 의존적인 폐독성으로 용량의 증가에 따라 그 발현 빈도가 증가한다. 조직학적으로는 미만성폐포손상이 가장 흔하게 나타나고 비특이적간질성폐렴이나 폐쇄세기관지기질화폐렴(Bronchiolitis Obliterans Organizing Pneumonia: BOOP) 발생은 빈도가 적은 것으로 알려져 있다. 또한, 호산구성폐렴, 폐출혈, 폐정맥폐쇄질환이 생길수도 있다⁴.

Bleomycin 유발 폐독성의 위험인자로는 총 투여량, 신기능 저하, 폐기능 저하, 흉부 방사선 조사 경력, 고농도 산소 치료, 70세 이상 등이 있다^{1,5,6}. 폐독성은 특히 총 사용량이 400 mg 이상을 초과하는 경우 심각한 독성의 발생 빈도가 증가하는 것으로 알려져 있어 대개 총 투여량을 400 mg 미만으로 유지하도록 권고하고 있지만 150 mg 이하의 저용량에서도 치명적인 폐손상이 발생할 수 있다. 국내에서도 비호즈킨림프종 환자에서 저용량의 bleomycin에 의해 발생한 급성 중증 폐독성 보고가 있다⁷. 또한 일시주사(bolus injection), 경정맥로를 통한 주입, 흡연, G-CSF(granulocyte-colony stimulating factor) 투여 등도 위험인자로 알려져 있다. 폐독성의 발생기전은 정확히 알려져 있지 않으나 대부분 섬유화에 의한 독성이고, TNF(tumor necrosis factor)를 분비하는 대식세포, 림프구로 매개되는 면역기전이 관여하는 것으로 알려져 있다². 실험적으로 밝혀진 바에 의하면 산소유리기에 의한 직접 독성과 염증세포와 섬유모세포에 의한 간접 독성 중 특히 간접 독성이 더 중요한데 면역복합체에 의해 활성화된 대식세포가 화학주성인자를 유리하여 중성구를 동원하면, 대식세포와 중성구가 산소유리기를 생성하여 조직에 손상을 주고, 대식세포에서 유리된 fibronectin이나 성장인자들이 작용하여 섬유화를 초래하는 것으로 알려져 있다^{3,9}. Bleomycin 투여 후 대개 2~40%에서 폐독성이 나타나며, 1~15%는 치명적이다. O Sullivan 등⁶이 항암화학요법제 치료를 받은 생식세포 종양 환자 835명을 대상으로 1982년부터 1999년까지 조

사한 바에 의하면 57명(6.8%)의 환자에서 폐독성이 발생하였고, 8명(1%)이 사망하였으며 폐독성이 발생하기까지 기간의 중간값은 4.2개월이었다. Bleomycin에 의한 BOOP 발생 보고는 국내 문헌 보고에 의하면 난소 기형종 환자, 악성 림프종 환자, 자궁경부 편평상피세포암 환자 등에서 총 3예가 보고되었다^{9,10}.

약물에 의한 폐독성은 약물의 종류에 상관없이 대개 임상 양상이 비슷한데 폐렴, 폐전이 등의 소견과 유사하여 임상적인 소견만으로 진단하기는 어렵다. 약물 투여 후 수주에서 수개월에 걸쳐 진행되는 호흡곤란, 마른기침, 발열이 흔한 증상이며 대개 오한은 동반하지 않는 특징이 있다. 폐기능검사상 제한성 환기장애와 확산능의 감소를 보이는데, 특히 DLco의 저하는 임상적으로 명확한 폐독성이 나타나기 수개월 전부터 나타날 수 있기 때문에 조기발견의 지표로 이용할 수 있으나, 임상양상 및 방사선학적 소견이 호전된 이후에도 저하된 상태로 지속되므로 치료반응의 지표로 사용하기는 어렵다⁵. 방사선학적으로 약물에 따른 특징적인 소견은 없으나, bleomycin에 의한 폐손상은 미만성폐포손상(diffuse alveolar damage)이 가장 흔한 양상이며 비특이적간질성폐렴, 폐쇄세기관지기질화폐렴 등이 있을 수 있다⁴. 약물 투여 후 수일에서 수주간은 정상 방사선 소견을 보이며, 단순 흉부 X-선상 양측성으로 균질하거나 불균질하게 흩어진 양상의 음영 증가 소견이 특징적으로 폐의 말초부위에 분포하며, 상엽과 하엽사이에 동등하게 분포할 수도 있다. 흉부 전산화단층촬영상에서는 폐음영의 변연이 불명확한 경화에 의한 폐결절 양상으로 나타날 수 있으며, 결절 직경은 5 mm에서 3 cm사이로 대개 흉막하에 위치한다. 대부분 폐전이 병변과 구별이 어려워 조직검사가 필요할 수 있다. 예방 및 치료는 우선 bleomycin 용량을 줄이거나, 다른 약제로 바꾸어 투여할 수 있다. Einhorn 등¹¹은 고환암 환자에서 총 투여량을 360 mg에서 270 mg

으로 감량하여 투여하였을 때에도 치료 효과의 감소가 없음을 보고하였다. 또한 흔히 bleomycin을 사용하는 호즈킨병에서도 bleomycin을 포함하지 않는 약물을 사용할 수 있다.

폐쇄세기관지기질화폐렴, 호산구성과민증에서는 60-100 mg/일의 고용량 부신피질호르몬이 치료에 이용될 수 있으며, 심한 형태의 폐독성 일부에서 호전을 보인다¹². 그러나 bleomycin 유발 폐렴에서는 부신피질호르몬 투여효과에 대한 뚜렷한 근거가 없어서 흔히 사용되지 않는다. 실험적으로는 동물에 있어 soluble Fas antigen, IL-1 receptor antagonist, keratinocyte growth factor, cyclosporin, antibodies against TNF- α , CD 3 receptor, Fas ligand, TGF(tumor growth factor)- β , dexamethasone 등이 치료에 도움이 될 것으로 생각하고 있다². 예후는 경미한 경우 대부분 가역적이며, Barneld 등¹³에 의하면 급성상태를 지나고 생존하는 경우 증상과 폐기능이 완전히 가역적인 것을 보고하였다. 그러나 섬유화가 의미 있게 나타나는 경우에는 부신피질호르몬을 투여함에도 불구하고 섬유화 진행이 지속될 수 있다.

요 약

저자들은 폐전이가 동반된 고환암 환자에서 bleomycin을 포함한 항암화학요법제 투여 후 발열과 기침을 호소하는 환자에서 발생한 약물 유발성 폐독성으로 인한 폐쇄세기관지기질화폐렴 양상의 폐손상을 문헌 고찰과 함께 보고하는 바이다.

참 고 문 헌

1. Umezawa H, Maeda K, Takeuchi T, Okami Y. New antibiotics, bleomycin A and B. J Antibiot 1966;19:200-9.
2. Sleijfer S. Bleomycin-induced pneumonitis.