

□ 증 례 □

## 기관지 확장증을 동반한 X연관 무감마글로불린혈증 1예

성균관대학교 의과대학 내과학교실 삼성서울병원 호흡기내과, 진단검사의학과\*

유창민, 고원중, 김경찬, 이병훈, 황정혜, 강은해  
서지영, 정만표, 김호중, 권오정, 기창석\*, 김종원\*

=Abstract=

### X-linked Agammaglobulinemia Associated with Bronchiectasis : A Case Report

Chang-Min Yu, M.D., Won-Jung Koh, M.D., Kyung Chan Kim, M.D.  
Byoung-Hoon Lee, M.D., Jung Hye Hwang, M.D., Eun Hae Kang, M.D.  
Gee Young Suh, M.D., Man Pyo Chung, M.D., Hojoong Kim, M.D.  
O Jung Kwon, M.D., Chang-Seok Ki, M.D.\*, Jong-Won Kim, M.D.\*

*Division of Pulmonary and Critical Care Medicine, Department of Medicine, Laboratory Medicine\*,  
Samsung Medical Center, Sungkyunkwan University School of Medicine, Seoul, Korea*

Bronchiectasis is defined as an abnormal, irreversible dilatation of the bronchi, which may result from a number of possible causes, and the recognition of these causes may lead to a specific management strategy. Immunodeficiency is known as one of the conditions associated with bronchiectasis. X-linked agammaglobulinemia is a rare inheritable immunodeficiency disorder, caused by a differentiation block, leading almost to the complete absence of B lymphocytes and plasma cells. The affected protein is a cytoplasmic protein tyrosine kinase, Bruton's tyrosine kinase. The early detection and treatment with immunoglobulin replacement are most important for the management of recurrent infections and for reducing severe complications. We report a 20-year-old male patient, with X-linked agammaglobulinemia associated with bilateral bronchiectasis, carrying a missense mutation(R520P) in the *BTK* gene. (Tuberculosis and Respiratory Diseases 2003; 54:628-634)

---

**Key words :** Agammaglobulinemia, Bronchiectasis, Protein-Tyrosine Kinase, *BTK*, Mutation, Korea

Address for correspondence:

**Won-Jung Koh, M.D.**

Division of Pulmonary and Critical Care Medicine, Department of Medicine,  
Samsung Medical Center, Sungkyunkwan University School of Medicine,

50 Irwon-dong, Gangnam-gu, Seoul 135-710, Republic of Korea.

Phone : (822) 3410-3429 Fax : (822) 3410-3849 E-mail : wjkoh@smc.samsung.co.kr

## 서 론

기관지확장증은 반복적인 하기도 감염과 만성적인 화농성 객담의 배출을 특징으로 하는 질환으로, 병리학적으로 기관지가 비가역적으로 확장된 소견을 보인다. 기관지확장증은 기도내 이물질 또는 기관지 주위 림프절에 의한 기도폐쇄 등으로 인해 국소적으로 발생할 수도 있으며, 감염질환, 원발섬모 운동이상증(primary ciliary dyskinesia) 등 선천성 질환, 류마티스 관절염 등 전신질환 등 여러 원인에 의해 미만성으로 발생할 수도 있다<sup>12</sup>. 따라서 기관지확장증은 그 자체가 독립된 질병이라기보다는 다양한 원인에 의해 발생하는 병리적 과정의 결과라고도 할 수 있다<sup>2</sup>. 일반적으로 기관지확장증의 원인을 찾기 위한 광범위한 조사를 시행하지 않고 증상에 대한 치료를 하는 경우가 많지만, 기관지확장증을 유발하는 원인을 밝히기 위해 노력해야 하며 이는 원인질환에 따라 특별한 치료방침을 정할 수 있기 때문이다<sup>1</sup>.

면역결핍(immunodeficiency)은 반복되는 하기도 감염을 통해 기관지확장증을 초래할 수 있는 질환으로 무감마글로불린혈증(agammaglobulinemia)과 같은 일차적 면역결핍 질환과 만성림프구성 백혈병 등과 동반한 이차적 면역결핍 질환이 있다<sup>13</sup>.

Bruton형 무감마글로불린혈증은 X 염색체에 존재하는 Bruton's tyrosine kinase(Btk) 유전자의 돌연변이에 의해 B 림프구 분화에 작용하는 세포질 내 Btk 단백질이 정상적으로 합성되지 않아 결핍되어 있거나 단백질 기능 장애가 나타나 골수에서의 B 림프구 분화과정 중 pre-B 림프구가 성숙 B 림프구로 분화하지 못하여 발생하는 체액성 면역결핍질환이다<sup>4-6</sup>.

현재까지 국내에서는 성인에서 진단된 X연관 무감마글로불린 혈증 3례가 보고되었으나<sup>7-9</sup>, 이 중 BTK 유전자의 돌연변이를 확인하여 확정 진단한 예는 아직까지 없었다. 저자들은 반복적인 감염의

과거력과 함께 기관지확장증을 가진 성인 남성에서 BTK 유전자의 돌연변이를 확인하여 X연관 무감마글로불린혈증을 진단하고 치료한 사례를 경험하여 이를 보고하는 바이다.

## 증 례

환 자 : 남자, 20세

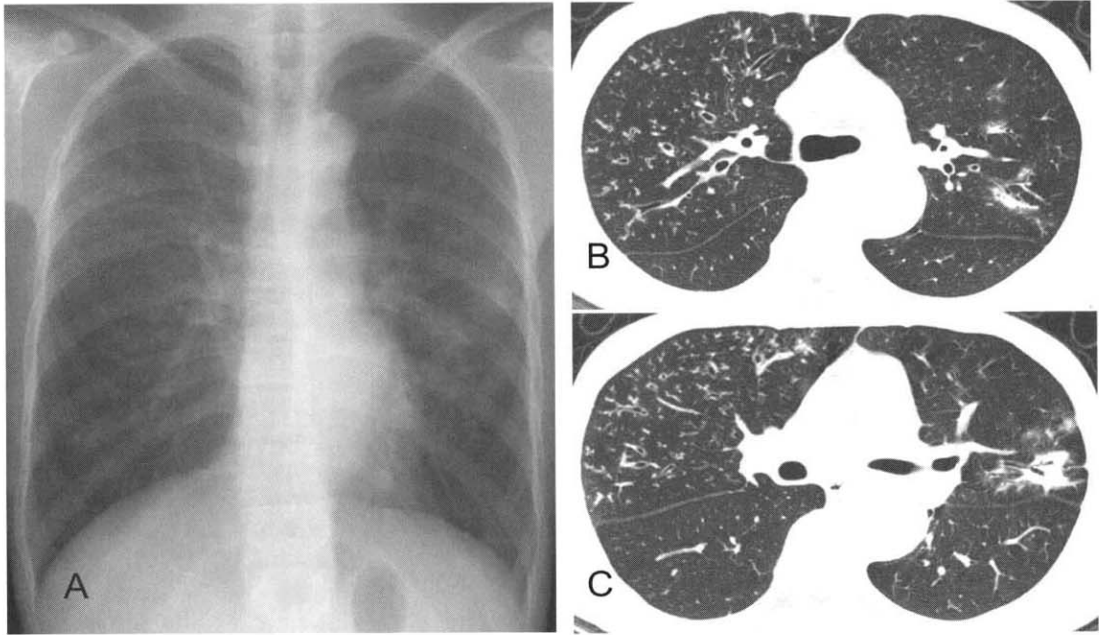
주 소 : 만성적인 객담

현병력 : 내원 2개월 전부터 기침과 화농성 객담이 악화되었고 외부병원에서 흉부 방사선 검사에서 폐결핵을 의심하고 항결핵치료를 시행 받던 중 간 기능 악화소견을 보여 항결핵치료를 중단하고 호흡기내과 외래로 전원되었다.

과거력 : 환자는 유년기 이후 잦은 감염으로 여러 차례 치료를 받아온 과거력이 있었다. 4세에 전신 피부감염이 반복되어 수년간 치료 받았으며, 5세에 폐렴으로 입원치료를 받았다. 7세에 하지의 골수염으로 입원 치료 받았고 11세에 대상 포진으로 치료 받았다. 12세에 단순흉부방사선촬영에서 폐결핵을 의심하여 6개월간 항결핵치료를 받았다. 13세에 홍역을 앓았으며, 14세에 단순흉부방사선촬영 소견의 악화로 폐결핵 재발을 진단 받고 다시 6개월간 항결핵치료를 시행하였다. 17세에 우측 무릎의 화농성 관절염으로 수술과 항생제 치료를 받았으며, 18세에 폐렴으로 입원 치료를 받았다. 내원 6개월 전 폐렴으로 치료를 받았으며, 내원 5개월 전 2주간 지속되는 설사로 장염 치료를 받았다. 내원 4개월 전 하지의 연조직염으로 항생제 치료를 받는 등 내원 6개월 전부터 감염증의 발생 빈도가 증가하였다.

가족력 : 환자는 1남 1여 형제 중 장남으로 다른 가족은 특이 소견이나 특이 과거력이 없었다.

이학적 소견 : 내원 당시 키는 165.5 cm, 체중은 38 kg이었다. 구강검진에서 편도(tonsil)가 관찰되지 않았다. 흉부 검진에서 양측 폐는 대칭적으로



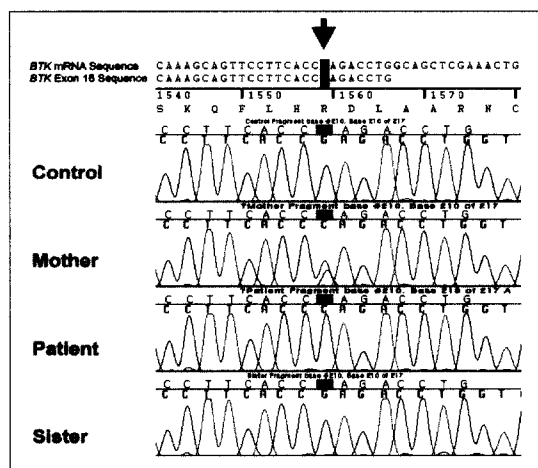
**Fig. 1.** **A.** Chest radiograph show bilateral reticulonodular infiltrations in both middle lung zones. **B.** **C.** Chest CT scans show diffuse bronchiectasis with centrilobular nodules in the right upper lobe and multifocal peribronchial consolidation and nodules in the remainder of the lungs.

팽창되었고, 악설음은 들리지 않았다. 규칙적인 심음을 보이고 심잡음은 없었다. 만져지는 림프절은 없었고 곤봉지 및 피부 병변은 보이지 않았으며 간 비대나 비장 비대 소견은 보이지 않았다.

검사 소견 : 외래 내원시 시행한 혈액검사에서 백혈구  $9370/\mu\text{L}$ (호중구 71.8%, 림프구 18.5%), 혈색소 11.6 g/dL, 혈소판  $380,000/\mu\text{L}$ 을 보였고 간 기능은 aspartate aminotransferase 18 U/L, alanine aminotransferase 34 U/L, alkaline phosphatase 108 U/L였으며, 총 빌리루빈 0.8 mg/dL, 총 단백질 5.7 g/dL, 알부민 4.1 g/dL, 글로불린 1.6 g/dL로 혈중 총단백질 중 글로불린 비율이 감소된 소견을 보였다(albumin/globulin ratio 2.6, 참고치 1.3-2.2).

혈중 면역글로불린 검사에서 면역글로불린 G가 33.3 mg/dL(참고치 694-1618 mg/dL), 면역글로불

린 A가 6.67 mg/dL(참고치 694-1618 mg/dL), 면역글로불린 M이 15.9 mg/dL(참고치 60-263 mg/dL)로 혈중 면역글로불린이 모두 감소되었고, 혈청 단백전기영동검사서 혈청 총 단백질 5.3 g/dL 중 감마글로불린이 0.0 g/dL로 측정이 되지 않을 정도로 감소되어 있었다. ABO 혈액형 검사에서 혈구형은 A형, 혈청형 검사에서는 항-A, 항-B 항체가 발견되지 않는 AB형으로 혈구, 혈청형 불일치 소견을 보였다. 말초혈액 림프구 조성검사서 CD3 T 세포  $710/\text{mm}^3$  (95%), CD4 T 세포  $270/\text{mm}^3$  (36%), CD8 T 세포  $450/\text{mm}^3$  (60%), NK 세포  $30/\text{mm}^3$  (5%), CD19 B 세포  $0/\text{mm}^3$  (0%)로 말초혈액에서 B 림프구가 관찰되지 않았다. phyto-hemagglutinin과 concanavalin A를 이용한 분열촉진물질 자극 림프구 증식검사(mitogen stimulated lymphocyte proliferation assay) 결과 T 림프구의



**Fig. 2.** Mutation analysis of the *BTK* gene. Direct sequencing of exon 16 of the *BTK* gene shows a guanine-to-cytosine transversion at nucleotide position 1559 (arrow; c.1559G>C), resulting in a missense mutation (R520P) in the patient (arrow). The patient's mother is a heterozygous carrier of the mutation and the patient's sister is carrying wild-type alleles.

기능은 정상이었다.

단순흉부방사선촬영에서 양측 폐 중간부위에 망상결절 음영이 관찰되었으며(Fig 1. A), 부비동 방사선촬영에서 양측 상악동에 전반적인 음영 증가가 관찰되었다. 흉부 전산화단층촬영에서 미만성 기관지확장증과 함께 중심소엽성 결절이 다수 관찰되었다(Fig. 1. B. C.). 객담 세균 배양검사와 항산균 도말, 배양 검사는 모두 음성이었다. 폐활량 검사에서 노력성 폐활량이 2.91 L(정상 예측치의 60%), 1초간 노력성 호기량이 2.38 L(정상 예측치의 58%) 그리고 1초간 노력성 호기량의 노력성 폐활량에 대한 비가 82%로 제한성 환기장애를 보였다.

이상의 임상양상 및 검사 결과를 바탕으로 X연관 무감마글로불린혈증을 의심하고 *BTK* 유전자의 돌연변이 분석을 시행하였다. 환자의 말초혈액에서 분리한 genomic DNA로부터 *BTK* 유전자의 모든 exon

을 중합효소연쇄반응법(polymerase chain reaction)으로 증폭한 후 직접염기서열분석을 시행한 결과 16번째 exon의 1559번째 염기서열이 guanine에서 cytosine으로 치환(c.1559G>C)되어 520번째 아미노산이 arginine에서 proline으로 바뀌게 되는 과오돌연변이(missense mutation; R520P)가 확인되었다(Fig. 2).

또한, 환자의 어머니와 여동생에 대해 돌연변이 보유 여부를 확인한 결과, 이 돌연변이는 환자의 어머니로부터 유래되었음을 확인할 수 있었고 여동생은 정상이었다(Fig. 2).

**경과 및 치료 :** 폐렴을 포함한 반복되는 감염증의 과거력이 있던 남자에서 CD19+ B 세포가 2% 미만인면서 *BTK* 유전자의 돌연변이를 동반한 X연관 무감마글로불린혈증으로 진단하고, 4주 간격으로 면역글로불린을 투여하고 있다. 면역글로불린 치료를 시작한 지 6개월이 지난 현재 화농성 객담 등 환자의 증상은 호전되었고 특별한 감염증이 발생하지 않았으며, 체중도 45kg으로 증가하였다.

## 고 찰

기관지확장증은 반복되는 하기도 감염과 화농성 객담을 특징으로 하는 질환으로 그 자체가 독립된 질병이라기보다는 다양한 원인에 의해 발생하는 병리적 과정의 결과라고 할 수 있다. 지난 수십 년간 발생빈도가 감소하고 있으나 아직까지도 많은 환자들이 발생하고 있으며, 사망률이 천식에 비해 높은 질병이다<sup>10</sup>.

과거에는 주로 외적인 요인들, 특히 폐렴, 백일해, 홍역, 결핵 등 소아기의 호흡기 감염이 영구적인 기관지 손상을 일으키는 원인으로 강조되었지만, 최근에는 예방접종과 광범위한 항생제의 사용에 따라 그 비중이 감소하였다. 최근에는 기관지확장증의 원인으로 내적인 요인과 비감염성인 외적인 요인이 상대적으로 강조되고 있다. 이러한 원인들로는 원발성모

운동이상증(primary ciliary dyskinesia), 낭성 섬유증(cystic fibrosis) 등 선천성 질환, 면역결핍증, 알레르기 기관지 폐아스페르길루스증(allergic bronchopulmonary aspergillosis) 등이 있다. 그 외 류마티스 관절염과 염증성 장질환 등 여러 전신질환에 동반하여 기관지확장증이 발생할 수도 있다<sup>12</sup>.

기관지확장증을 유발하는 원인을 밝히는 것은 원인질환에 따라 특별한 치료방침을 정할 수 있다는 점에서 중요하다<sup>1</sup>. 면역결핍증, 낭성 섬유증, 알레르기 기관지 폐아스페르길루스증 등은 그러한 좋은 예라고 할 수 있다. 하지만 광범위한 조사를 시행하여도 원인질환을 밝힐 수 있는 경우는 50% 미만이다. Pasteur 등은 150명의 기관지확장증 환자를 대상으로 하여 원인질환에 대한 조사를 통해 47%의 환자에서 원인질환을 알아낼 수 있었다고 하였고, 면역결핍증은 5%에서 기관지확장증의 원인질환이었다<sup>11</sup>.

X연관 무감마글로불린혈증은 X 염색체에 존재하는 *BTK* 유전자의 돌연변이에 의해 B 림프구 분화에 작용하는 세포질 내 Btk 단백질이 정상적으로 합성되지 않아 결핍되거나 단백질 기능 장애가 나타나 pre-B 림프구가 성숙 B 림프구로 분화되지 못해 나타나는 면역 질환이다<sup>4,6</sup>.

환자들은 모체로부터 받은 면역글로불린의 영향으로 생후 9-12개월까지는 비교적 건강하게 지내다가 이후 중이염, 부비동염, 결막염, 폐렴, 피부감염 등 반복적인 감염이 발생한다<sup>3</sup>. 이러한 감염은 대부분 *Haemophilus influenzae*, *Streptococcus pneumoniae* 및 *Staphylococcus aureus* 등과 같은 피막(capsule)을 갖는 세균에 의해 발생한다<sup>12</sup>. 호흡기에 대한 반복적인 감염은 해부학적 손상을 초래하게 되고 이로 인해 기관지확장증이 발생할 수 있다.

본 증례는 유년기 이후 폐렴, 피부감염, 골수염 등 반복적인 세균감염의 병력이 있었던 환자로 X연관 무감마글로불린혈증을 진단할 당시 기관지확

장증이 동반된 상태였다.

Kainulainen 등은 X연관 무감마글로불린혈증 등 체액성 면역결핍질환 환자 22명을 대상으로 한 폐합병증의 발생에 관한 연구에서 기관지확장증이 단순흡부방사선촬영에서는 3명(14%)에서만 보였으나, 흉부 전산화단층촬영에서는 16명(73%)에서 관찰되었다고 하였다. 폐활량검사에서 5명(23%)의 환자에서는 폐쇄성 환기장애가 관찰되었다. 면역글로불린 정주치료를 받으면서 3년간 추적관찰이 가능하였던 14명의 환자 중 5명(36%)에서는 기관지확장증이 진행하였다고 하였다<sup>13</sup>. 이는 면역글로불린 정주치료에도 불구하고 기관지확장증 등 폐합병증이 진행할 수 있다는 것을 시사한다.

전형적인 환자의 경우, 혈청 면역글로불린 G는 100 mg/dL 이하로 감소하고 면역글로불린 M과 면역글로불린 A는 측정되지 못할 정도로 감소한다. 혈액형 물질(blood group substance)에 대한 자연항체는 감소되어 있고, 예방접종에 대한 특이항체의 생산을 보이지 않는다. 말초혈액에서 전체 림프구의 수는 비교적 정상 범위를 보이는데, 이는 말초혈액의 B 림프구가 없거나 극소수로 존재하는 반면에, T 림프구가 정상이거나 증가되어 있기 때문이다. T 림프구의 기능은 정상이다. 말초 림프절이나 편도는 크기가 작는데, 이는 보통 B 림프구로 이루어지는 배종심(germinal center)이 발달하지 않기 때문이다<sup>3</sup>.

Pan-American Group for Immunodeficiency와 European Society for Immunodeficiency에서 제시한 X연관 무감마글로불린혈증의 확정(definitive) 진단 기준은 남자 환자로 CD19 B 세포가 2%이하의 소견을 보이면서 동시에 *BTK* 유전자의 돌연변이, 호중구 또는 단핵구에서 *BTK* mRNA의 부재, 단핵구 또는 혈소판에서 Btk 단백질의 부재, CD19 B 세포가 2% 이하인 모체의 친적의 존재 중에서 적어도 한가지 이상의 소견이 있어야 한다고 하였다(Table 1)<sup>14</sup>.

**Table 1.** Diagnostic criteria for X-linked agammaglobulinemia<sup>14</sup>

**Definitive**

Male patient with less than 2% CD19+ B cells and at least one of the following:

1. Mutation in Btk.
2. Absent Btk mRNA on Northern blot analysis of neutrophils or monocytes.
3. Absent Btk protein in monocytes or platelets.
4. Maternal cousins, uncles or nephews with less than 2% CD19+ B cells.

**Probable**

Male patient with less than 2% CD19+ B cells in whom all of the following are positive:

1. Onset of recurrent bacterial infections in the first 5 years of life.
2. Serum IgG, IgM and IgA more than 2 SD below the normal for age.
3. Absent of isohemagglutinins and/or poor response to vaccines.
4. Other causes of hypogammaglobulinemia have been excluded.

**Possible**

Male patient with less than 2% CD19+ B cells in whom other causes of hypogammaglobulinemia have been excluded and at least one of the following is positive:

1. Onset of recurrent bacterial infections in the first 5 years of life.
2. Serum IgG, IgM and IgA more than 2 SD below the normal for age.
3. Absent isohemagglutinins.

Definition of abbreviations: Btk=Bruton's tyrosine kinase

X연관 무감마글로불린혈증에 관련되는 유전자인 *BTK* 유전자는 X 염색체의 장완 중간부위인 Xq21.3-q22 부위에 위치한다<sup>45</sup>. *BTK* 유전자의 돌연변이를 일으키는 위치나 정도는 매우 다양하다. 약 37 kb인 *BTK* 유전자를 구성하는 19개의 exon 외에도 intron region에 이르기까지 다양한 지역에서 점돌연변이, 유전자 삽입, 유전자 결손 및 치환에 의한 아미노산 변화 등 다양한 유전자 변화가 보고되었다. 현재까지 전세계적으로 500 여개 이상의 독특한 유전자 변이가 보고되어 있으며 *BTK* 데이터베이스에 그 정보가 축적되고 있다(<http://bioinf.uta.fi/BTKbase>). 본 증례에서는 *BTK* 유전자의 16번 exon에 위치한 1559번째 염기서열이 guanine에서 cytosine으로 치환(c.1559G>C)되어 520번째 아미노산이 arginine에서 proline으로 바뀌게 되는 과오돌연변이(missense mutation; R520P)를 확인되었다. *BTK* 데이터베이스 확인 결과 520번째 아미노산이 arginine에서 glutamine으로 치환

된 R520Q나 정지 코돈으로 치환된 R520X는 보고된 바 있으나 본 증례에서 발견된 R520P 돌연변이는 아직 보고된 적이 없는 새로운 돌연변이였다.

X연관 무감마글로불린혈증의 치료는 감염증에 대해 적절한 항생제를 사용하고 주기적으로 면역글로불린을 정주함으로써 감염을 예방하거나 그 정도를 경감시킬 수 있다. 일반적으로는 면역글로불린을 300-500 mg/kg를 2-4주 간격으로 투여하여 혈청 면역글로불린 G를 400-500 mg/dL 이상으로 유지하도록 권장된다. 정기적인 면역글로불린 정주를 통해 환자들은 중이염, 부비동염, 폐렴 등 감염증의 빈도와 그 정도가 뚜렷하게 감소하게 되고 성장장애 없이 정상 생활이 가능하다<sup>15</sup>.

## 요 약

기관지확장증은 일반적으로 원인을 찾기 위한 광범위한 조사없이 증상적 치료를 하는 경우가 많으

나 기관지확장증을 유발할 수 있는 원인을 아는 경우 특별한 치료 방침을 정할 수도 있다. X연관 무감마글로불린혈증은 세포질 내 X 염색체에 존재하는 Bruton's tyrosine kinase (Btk) 유전자의 돌연변이에 의해 성숙 B 림프구가 분화하지 못하여 발생하는 체액성 면역결핍질환으로 반복적인 호흡기감염을 통해 기관지확장증을 유발한다. 이는 드문 유전적 질환으로 조기 발견과 주기적인 면역글로불린 치료가 중요하다. 저자들은 반복적인 감염의 과거력과 함께 미만성 기관지확장증을 가진 성인 남성에서 *BTK* 유전자의 돌연변이를 확인하여 X연관 무감마글로불린혈증을 진단하고 치료한 사례를 경험하여 이를 보고하는 바이다.

## 참 고 문 헌

1. Barker AF. Bronchiectasis. *N Engl J Med* 2002;346:1383-93.
2. Cohen M, Sahn SA. Bronchiectasis in systemic diseases. *Chest* 1999;116:1063-74.
3. Rosen FS, Cooper MD, Wedgwood RJ. The primary immunodeficiencies. *N Engl J Med* 1995;333:431-40.
4. Vetrie D, Vorechovsky I, Sideras P, Holland J, Davies A, Flinter F, et al. The gene involved in X-linked agammaglobulinaemia is a member of the *src* family of protein-tyrosine kinases. *Nature* 1993;361:226-33.
5. Tsukada S, Saffran DC, Rawlings DJ, Parolini O, Allen RC, Klisak I, et al. Deficient expression of a B cell cytoplasmic tyrosine kinase in human X-linked agammaglobulinemia. *Cell* 1993;72:279-90.
6. Genevieve HC, Hinshelwood S, Gaspar HB, Rigley KP, Brown D, Saeland S, et al. Expression of Bruton's tyrosine kinase protein within the B cell lineage. *Eur J Immunol* 1994;24:3100-5.
7. 김영철, 최인선, 이민수, 박상선, 고영일, 정익주 등. 성인에서 진단된 Bruton형 무감마글로불린혈증 1예. *대한내과학회지* 1994;47:721-6.
8. 장승훈, 고원중, 김철현, 정경해, 이재호, 정희순 등. X-관련성 저감마글로불린 혈증(X-linked Agammaglobulinemia) 1예. *대한내과학회지* 1997;53:426-30.
9. 김미진, 김호영, 이미덕, 김홍승, 신영구, 정춘희 등. 성장장애를 동반한 Agammaglobulinemia 1예. *대한내분비학회지* 1999;14:153-9.
10. Keistinen T, Saynajakangas O, Tuuponen T, Kivela SL. Bronchiectasis: an orphan disease with a poorly-understood prognosis. *Eur Respir J* 1997;10:2784-7.
11. Pasteur MC, Helliwell SM, Houghton SJ, Webb SC, Foweraker JE, Coulden RA, et al. An investigation into causative factors in patients with bronchiectasis. *Am J Respir Crit Care Med* 2000;162:1277-84.
12. Lederman HM, Winkelstein JA. X-linked agammaglobulinemia: an analysis of 96 patients. *Medicine* 1985;64:145-56.
13. Kainulainen L, Varpula M, Liippo K, Svedstrom E, Nikoskelainen J, Ruuskanen O. Pulmonary abnormalities in patients with primary hypogammaglobulinemia. *J Allergy Clin Immunol* 1999;104:1031-6.
14. Conley ME, Notarangelo LD, Etzioni A. Diagnostic criteria for primary immunodeficiencies. *Clin Immunol* 1999;93:190-7.
15. Skull S, Kemp A. Treatment of hypogammaglobulinaemia with intravenous immunoglobulin, 1973-93. *Arch Dis Child* 1996;74:527-30.