

Mycobacterium abscessus 폐질환 환자 12명의 임상적, 방사선학적 특징

성균관대학교 의과대학 내과학교실, 삼성서울병원 호흡기내과, 영상의학과*

고원중, 권오정, 강은해, 전익수, 편유장, 함형석,
서지영, 정만표, 김호중, 한대희*, 김태성*, 이경수*

=Abstract=

Clinical and Radiographic Characteristics of 12 Patients with *Mycobacterium abscessus* Pulmonary Disease

Won-Jung Koh, M.D., O Jung Kwon, M.D., Eun Hae Kang, M.D., Ik Soo Jeon, M.D.,
Yu Jang Pyun, M.D., Hyoung Suk Ham, M.D., Gee Young Suh, M.D.,
Man Pyo Chung, M.D., Hojoong Kim, M.D., Daehee Han, M.D.*,
Tae Sung Kim, M.D.*, Kyung Soo Lee, M.D.*

Division of Pulmonary and Critical Care Medicine, Department of Medicine
and Department of Radiology*, Samsung Medical Center,
Sungkyunkwan University School of Medicine, Seoul, Republic of Korea

Background : *Mycobacterium abscessus* is the most common respiratory pathogen in rapidly growing mycobacteria and is resistant to all of the first-line antituberculosis drugs. This report describes the clinical and radiographic characteristics in patients with pulmonary disease caused by *M. abscessus*.

Materials and Methods : Twelve patients with pulmonary disease caused by *M. abscessus* who fulfilled the 1997 American Thoracic Society diagnostic criteria for a nontuberculous mycobacterial pulmonary infection were observed over a five-and-a-half year period. The clinical characteristics and chest radiographic findings were analyzed, retrospectively.

Results : The patients were predominantly female(11/12, 92%) and nonsmokers(12/12, 100%). Coughing (10/12, 83%), sputum(10/12, 83%) and hemoptysis(10/12, 83%) were the common symptoms and they

[†] 본 연구는 보건복지부 보건의료기술진흥사업의 지원에 의하여 이루어진 것임. (00-PJ1-PG1-CH03-0001)

Address for correspondence:

O Jung Kwon, M.D.

Division of Pulmonary and Critical Care Medicine, Department of Medicine,
Samsung Medical Center, Sungkyunkwan University School of Medicine,
50 Ilwon-dong, Kangnam-ku, Seoul 135-710, Republic of Korea.

Phone : (822) 3410-3429 Fax : (822) 3410-3849 E-mail: ojkwon@smc.samsung.co.kr

had prolonged periods from the onset of symptoms to the diagnosis of their disease (median 6.5 years). Eleven (92%) patients had a previous history of being treated for pulmonary tuberculosis. The sputum specimens were acid-fast bacilli smear-positive in all patients. All patients were administered antituberculosis drugs. Six (50%) patients were treated with second-line antituberculosis drugs on account of persistent smear-positive sputum specimens. The chest radiographs showed that reticulonodular opacities (11/12, 92%) were the most common pattern of abnormality, followed by cavitory lesions (5/12, 42%). The computed tomography findings suggested bronchiolitis from the centrilobular nodules with a tree-in-bud appearances (9/10, 90%) and bronchiectasis (9/10, 90%) were the most common, followed by well-defined nodules smaller than 10-mm in diameter (7/10, 70%).

Conclusions : *M. abscessus* pulmonary disease should be recognized as a cause of chronic mycobacterial lung disease, and respiratory isolates should be assessed carefully. (*Tuberculosis and Respiratory Diseases* 2003, 54:45-56)

Key words : Atypical mycobacteria, *Mycobacterium abscessus*, Lung diseases, Korea.

서 론

비결핵성 마이코박테리아(nontuberculous mycobacteria, NTM)는 결핵균(*M. tuberculosis*)과 나병균(*M. leprae*)를 제외한 마이코박테리아를 말한다. NTM에 의한 질환은 폐질환, 림프절염, 피부질환, 파종성 질환 등 4가지 특징적인 임상 증후군으로 분류된다. 이중 폐질환은 NTM에 의한 질환의 90% 이상을 차지하는 가장 흔한 형태이다^{1,2}.

NTM의 전통적인 분류방법은 Runyon 분류법으로 배지에서의 성장속도, 집락의 모양, 색소침착에 따라 photochromogen(1군), scotochromogen(2군), nonchromogen(3군), rapid grower(4군) 등 4가지로 분류한다. 1군에서 3군은 결핵균과 비슷한 성장속도를 갖는 slowly growing mycobacteria이고 4군은 통상적인 배지에서 1주 이내에 배양되는 rapidly growing mycobacteria(RGM)이다^{3,4}.

NTM 폐질환의 원인균은 나라와 지역에 따라 많은 차이를 보인다. 미국과 일본에서 NTM 폐질환의 가장 흔한 원인균은 *M. avium* complex (MAC)로 60-80%를 차지하며, *M. kansasii*가 두번

째로 흔한 원인균으로 15-20%를 차지한다. *M. abscessus*, *M. fortuitum*, *M. chelonae* 등 RGM은 5% 미만을 차지하는 상대적으로 드문 원인균이다^{5,6}.

*M. abscessus*는 RGM에 의한 폐질환의 가장 흔한 원인균으로 80% 이상의 원인을 차지한다^{7,8}. 국내에서는 면역부전이 없는 환자에서의 *M. abscessus* 폐질환에 대한 증례보고⁹와 경구 스테로이드를 복용하던 전신성 홍반성 난창 환자에서 발생한 *M. abscessus* 폐질환에 대한 증례보고¹⁰가 있었지만, 아직까지 *M. abscessus* 폐질환 환자군의 임상적, 방사선학적 특징에 대한 보고는 없는 실정이다. 본 연구는 1997년 미국흉부학회(American Thoracic Society)의 진단기준을 만족하는 면역부전이 없는 12명의 *M. abscessus* 폐질환 환자의 임상적, 방사선학적 특징을 살펴보고자 하였다.

대상 및 방법

1997년 1월부터 2002년 6월까지 진단검사의학과 임상미생물검사실로 객담과 기관지세척액에서 항산균 배양검사가 의뢰되어 NTM이 배양되고 *M.*

*abscessus*로 동정된 환자 중 1997년 미국흉부학회의 임상적, 방사선학적, 미생물학적 진단기준¹을 모두 만족하는 12명의 *M. abscessus* 폐질환 환자를 대상으로 하여 의무기록과 단순흉부방사선촬영을 분석하였다. 흉부전산화단층촬영소견을 시행한 10명의 환자에서는 전산화단층촬영소견을 따로 분석하였다.

NTM 균동정은 RNA polymerase β subunit를 코딩하면서 모든 마이코박테리아 간에 염기서열이 잘 보존된 *rpoB* 유전자를 증폭시킨 후, *MspI*과 *HaeIII* 등 제한효소 처리를 한 다음 절단된 DNA mixture를 4% Metaphore agarose gel 상에서 전기영동한 후 크기를 관찰하는 polymerase chain reaction-restriction fragment length polymorphism analysis(PCR-RFLP) 방법¹¹을 사용하여 대 한결핵협회 결핵연구원에서 시행하였다.

의무기록을 통하여 진단시 연령과 성별, 증상, 흡연력, 과거 폐결핵 치료력, 기저질환, 객담 항산균 도말검사와 배양검사결과 그리고 기관지내시경을 시행하여 경기관지 폐생검을 시행한 환자는 병리학적 소견과 조직배양결과를 조사하였다. 단순흉부방사선촬영에서 공동과 경화(consolidation), 망상결절성 음영(reticulonodular opacities), 용적감소의 유무를 살펴보았다. 단순흉부방사선촬영소견을 기준으로 하여 “upper lobe cavitory form”과 “nodular bronchiectatic form”을 구별하였다¹. 공동, 경화, 용적감소 그리고 늑막비후가 상엽에 주로 존재하는 경우는 망상결절성 음영의 존재와 상관없이 upper lobe cavitory form으로 그리고 결절성 또는 망상결절성 변화가 양측성으로 폐의 중간 이하 부분에 주된 경우는 nodular bronchiectatic form으로 분류하였다. 흉부전산화단층촬영에서 소결절, 경화, 공동, 용적감소, 기관지확장증 그리고 중심소엽성 결절과 “tree-in-bud” 소견이 관찰되는 세기관지염(bronchiolitis)의 유무를 조사하였다¹².

결 과

1. 임상적 특징

12명의 *M. abscessus* 폐질환 환자 중 11명(92%)이 여성이었고, 진단시 연령은 중앙값 49세(범위 22-73세)였다. 12명의 환자는 모두 비흡연자였다. 만성적인 구토, 당뇨, 만성폐쇄성폐질환, 악성종양 등의 기저질환을 가진 환자는 없었다. 인간면역결핍바이러스(human immunodeficiency virus) 항체 양성자, 스테로이드나 면역억제제를 복용한 병력이 있는 환자는 없었다. 방문시 증상은 기침(10명, 83%), 객담(10명, 83%), 객혈(10명, 83%) 등이 흔하였으며, 흉통(2명, 17%), 발열감(2명, 17%), 야간 발한(1명, 8%), 운동시 호흡곤란(1명, 8%) 등이 동반되었다. 증상 발생부터 본원 방문까지 소요된 시간은 중앙값 3.5년(범위 2개월-10년), 본원 방문 이후 진단까지 소요된 시간은 중앙값 20개월(범위 6개월-7년)로, 증상 발생부터 진단까지 소요된 시간은 중앙값 6.5년(범위 14개월-11년)이었다.

11명(92%)의 환자가 본원 방문 이전 다른 의료기관에서 항결핵치료를 받은 병력이 있었으며, 그 횟수는 중앙값 2회(범위 1-3회)였다. 방문 후 시행한 객담 항산균 도말검사는 12명의 환자 모두에서 양성을 보였고, 이 때문에 모든 환자가 일차 항결핵치료를 시행받았다. 6명(50%)의 환자는 항결핵 치료에도 불구하고 지속적인 객담 항산균 도말양성을 보여 일차 항결핵치료에 대한 치료실패 또는 다제내성 폐결핵을 의심하고 이차 항결핵제를 투여받았다.

2. 미생물학적 특징

진단시까지 객담 항산균 도말 및 배양 검사가 중앙값 13회(범위 5-45회) 시행되었으며, 객담 항산균 도말 양성을 보인 횟수는 중앙값 5회(범위

Table 1. Radiographic findings of *M. abscessus* pulmonary disease in the 12 patients.

| Patterns | | No. of patients |
|-----------------------------|------------|-----------------|
| Laterality | Unilateral | 4 (33%) |
| | Bilateral | 8 (67%) |
| Reticulonodular opacities | | 11 (92%) |
| Volume decrease | | 5 (42%) |
| Cavity | | 5 (42%) |
| Consolidation | | 4 (33%) |
| Nodular bronchiectatic form | | 7 (58%) |
| Upper lobe cavitory form | | 5 (42%) |

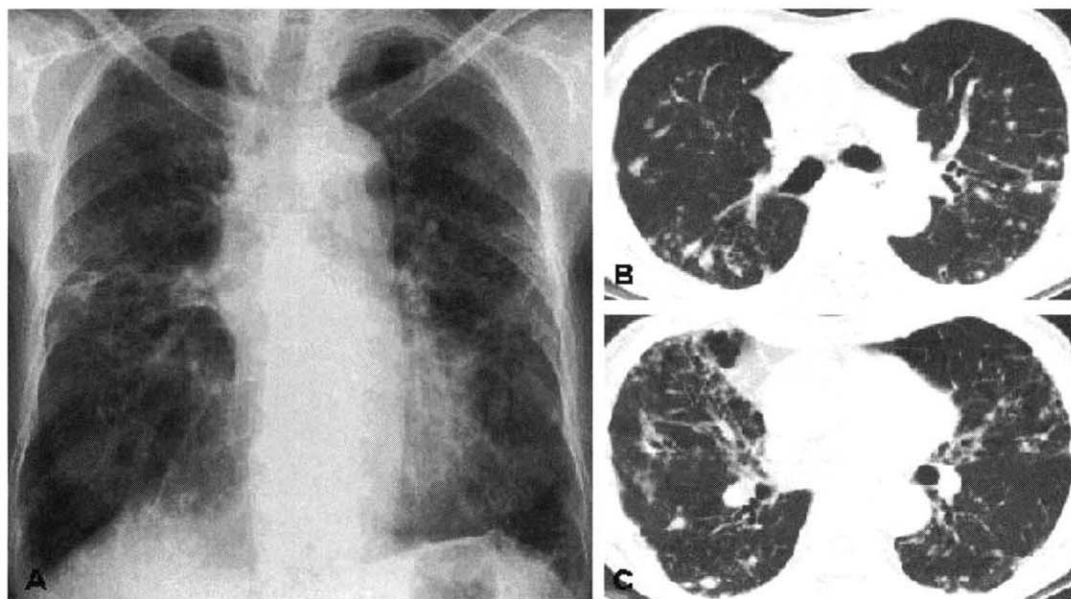


Fig. 1. *Mycobacterium abscessus* pulmonary disease in 64-year-old woman. **A.** Chest radiography shows reticulonodular opacities throughout both lungs. **B.** Transaxial thin-section CT scan obtained at the level of the main bronchi shows well-defined nodules smaller than 10 mm in diameter in both lungs. **C.** CT scan obtained at the level of the distal bronchus shows centrilobular small nodules with a tree-in-bud appearances suggesting bronchiolitis, well-defined nodules less than 10 mm in diameter and bronchiectasis in both lungs.

3-17회), 객담에서 rapid grower가 배양된 횟수는 중앙값 7회(범위 3-29회)였다. 12명의 환자는 모두 3회 이상 *M. abscessus*가 동정되었다. 2명의 환자는 관찰기간 동안 객담에서 *M. avium*이 1회 또는 2회 분리되었다.

3. 경기관지 폐생검 결과

6명의 환자에서는 기관지내시경을 통한 경기관지 폐생검을 시행하였다. 1명의 환자에서는 육아종과 건락성 괴사가 관찰되었고 4명의 환자에서는 경기

관지 폐생검 조직에서 *M. abscessus*가 배양되어 경기관지 폐생검을 시행한 6명의 환자 중 5명(83%)에서 *M. abscessus*의 폐조직 침범을 확인할 수 있었다.

4. 방사선학적 특징

단순흉부방사선촬영에서는 망상결절성 음영이 11명(92%)에서 관찰되어 가장 흔히 관찰되는 방사선학적 특징이었다. 공동이 5명(42%), 경화가 4명(33%)에서 관찰되었으며, 주로 상엽에 존재하였다. Nodular bronchiectatic form이 7명(58%), upper lobe cavitory form이 5명(42%)에서 관찰되었다 (Table 1) (Fig. 1-2).

흉부전산화단층촬영은 10명의 환자에서 시행되었다. 중심소엽성 결절과 “tree-in-bud” 소견으로 시사되는 세기관지염의 소견 그리고 기관지확장증이 각각 9명(90%)에서 관찰되는 가장 흔한 특징이었다. 직경 10 mm 미만의 소결절이 7명(70%)에서 관찰되었다(Table 2) (Fig. 1-2).

고 찰

마이코박테리아는 배지에서의 성장속도에 따라 두 군으로 분류된다. Slowly growing mycobacteria는

육안적으로 균주가 보이기 위해서 7일 이상이 소요되는데 반하여, RGM은 7일 이내에 균주를 형성한다^{3,4}. RGM은 폐질환 외에도 피부질환, 골수염, 림프절염, 파종성질환, 뇌막염, 수술 후 창상 감염 등 다양한 감염을 일으킨다⁷.

폐질환을 일으키는 RGM은 크게 *M. chelonae/abscessus* group과 *M. fortuitum* group으로 나뉘어진다^{4,13}. RGM의 명명법은 미생물학의 발전에 따라 계속 변하고 있으며, 이것이 때로는 임상 의사에게 혼란을 일으키기도 한다¹³. 예를 들어 *M. abscessus*는 과거에는 *M. chelonae* subspecies *abscessus*, *M. chelonae* subspecies *abscessus* 등으로 명명되어지다 1992년 *M. abscessus*로 분리되었다^{4,13}.

미국과 일본에서 NTM 폐질환의 흔한 원인균은 MAC과 *M. kansasii*이며, RGM은 전체 NTM 폐질환의 5% 미만을 차지하는 드문 원인균이다^{5,6}. RGM에 의한 폐질환은 *M. abscessus*, *M. chelonae*, *M. fortuitum* 세 균종에 의해 이루어지며, 이중 *M. abscessus*가 원인균의 80% 이상, *M. fortuitum*이 15%를 차지한다⁸. 우리나라는 *M. kansasii*가 임상 검체에서 분리되는 비율도 낮으며, *M. kansasii* 폐질환이 드물어 상대적으로 전체 NTM 폐질환 중 *M. abscessus* 폐질환이 차지하는 비율이 미국과 일본에 비해 높다¹⁴.

RGM 중 *M. abscessus*는 *M. fortuitum*에 비해

Table 2. Computed tomographic findings of *M. abscessus* pulmonary disease in the 10 patients

| Patterns | | No. of patients |
|-------------------|------------|-----------------|
| Laterality | Unilateral | 2 (20%) |
| | Bilateral | 8 (80%) |
| Bronchiolitis | | 9 (90%) |
| Bronchiectasis | | 9 (90%) |
| Nodules <10 mm | | 7 (70%) |
| Consolidation | | 5 (50%) |
| Cavity | | 4 (40%) |
| Parenchymal bands | | 4 (40%) |
| Volume loss | | 3 (30%) |

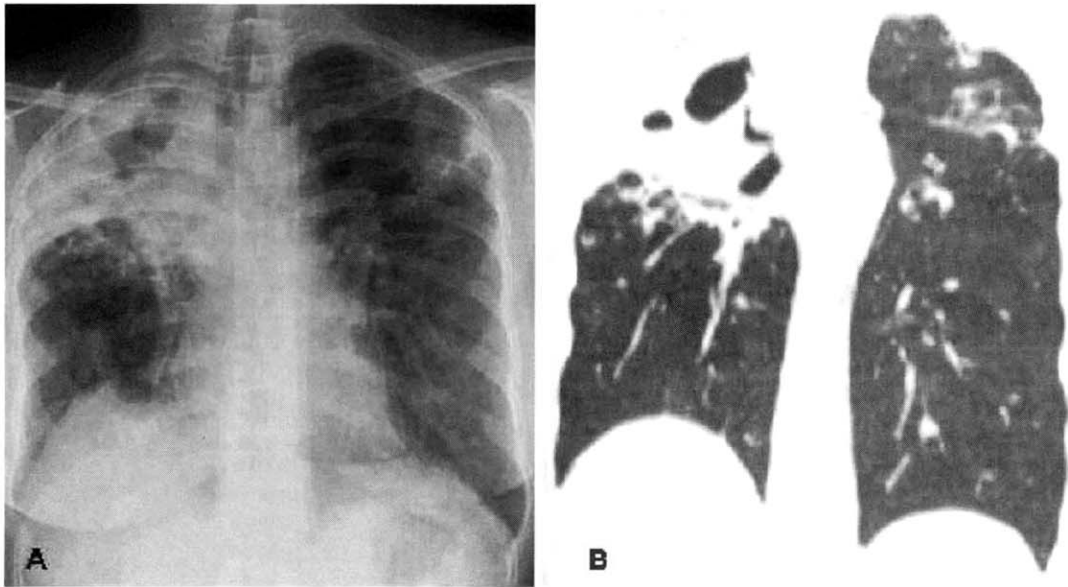


Fig. 2. *Mycobacterium abscessus* pulmonary disease in 37-year-old woman. **A.** Chest radiography shows a large cavity in the right upper lung zone, surrounded by an airspace consolidation and apical pleural thickening. Also note the reticulonodular opacities in the left upper lung zone and volume loss in both upper lung zones. **B.** Reformatted coronal CT shows essentially the same findings as shown in A, with a large consolidation surrounding a large cavity in the right upper lobe and a group of small nodular opacities in the left upper lobe.

병원성이 강한 균으로 미국의 전국조사에서는 임상검체에서 *M. fortuitum*이 분리된 환자 중 질병을 가지고 있는 경우는 20% 이하이지만, *M. abscessus*가 분리된 환자는 질병을 가진 경우가 40%에 이르렀다⁵. NTM 폐질환이 흔히 발생하는 미국 텍사스에서의 최근 한 보고는 호흡기 검체에서 *M. abscessus*가 분리된 환자의 90% 이상이 폐질환을 가지고 있다고 한다¹⁵.

M. abscessus 폐질환의 임상상에 대한 보고는 외국에서도 많지 않다. 현재까지 가장 많은 환자를 대상으로 한 임상연구는 80%의 *M. abscessus* 폐질환 환자가 포함된 154명의 RGM 폐질환 환자의 임상적 특징을 분석한 미국 University of Texas Health Center의 보고이다⁸. RGM 폐질환 환자들의 평균 연령은 54세로 중년 이상의 비흡연자(66%)

인 여성(65%)에서 흔히 발생한다. 폐결핵과 NTM 폐질환을 포함하여 이전의 마이코박테리아 감염, 낭포섬유화증(cystic fibrosis), 만성적인 구토를 동반한 위식도 질환 등 동반질환을 가진 환자는 전체 환자의 40%에 불과하다. 증상은 기침, 발열, 객혈, 객담 등이 흔히 동반된다. 다른 NTM 폐질환과 마찬가지로 증상이 미미하고 병의 진행이 매우 느려, 증상 발생부터 진단까지 평균 2년 이상이 소요된다⁸.

이러한 임상적 특징은 본 연구결과와 유사하다. 본 연구에서는 12명의 *M. abscessus* 폐질환 환자의 중앙 연령이 49세, 여성이 11명(92%), 비흡연자가 12명(100%)으로 주로 비흡연자인 중년 여성에서 흔히 발생하였다. 하지만 과거 폐결핵 치료력(11명, 92%)을 제외하면 Griffith 등이 보고⁸한 낭포섬유화

증, 만성적인 구토 등을 가진 경우는 없었다.

본 연구에서는 증상 발생부터 진단까지의 기간이 중앙값 6.5년(범위 14개월-11년)이었다. 증상 발생부터 본원 방문까지의 기간(중앙값 3.5년, 범위 2개월-10년)을 제외하더라도, 본원 방문 이후 진단까지 소요된 기간이 중앙값 20개월(범위 6개월-7년)로 비교적 긴 시간이 소요되었다.

이렇게 진단까지 비교적 긴 시간이 소요된 이유는 첫째, 우리나라는 배양검사를 통해 결핵균을 반드시 확인하지 않더라도 객담 항산균 도말양성인 경우 폐결핵을 진단하고 있으며 과거에는 NTM 폐질환의 가능성을 크게 고려하지 않았기 때문일 것으로 사료된다¹⁶. NTM 폐질환의 빈도가 상대적으로 높은 미국에서는 객담 항산균 도말검사에서 양성을 보인 경우에는 핵산증폭검사(nucleic acid amplification test)를 시행하여 이 검사에서 양성을 보일 때는 폐결핵으로 잠정진단하고, 음성을 보일 때는 NTM에 감염된 것으로 잠정진단 후 최종 진단은 배양결과를 가지고 판단하도록 권장하고 있다¹⁷. 본 연구에서 12명의 *M. abscessus* 폐질환 환자 모두 내원 후 시행한 객담 항산균 도말검사에서 양성을 보여 항결핵치료를 시행받았고, 이 후 6명은 일차 항결핵치료 이후에도 지속적인 객담 항산균 도말양성을 보여 다제내성 폐결핵을 의심하고 이차약제를 투여받았다. 객담 도말양성으로 폐결핵을 진단하고 치료를 시작한 환자에서 NTM 특히 *M. abscessus*가 분리되었을 때 세심한 평가가 필요할 것으로 사료된다.

둘째, 최근까지도 본 병원의 검사실을 포함하여 많은 국내 결핵균 검사실에서는 배양된 마이코박테리아에 대해 결핵균과 NTM의 분리 그리고 NTM에 대한 정확한 균동정이 이루어지지 않고 있기 때문에 진단까지 비교적 긴 시간이 소요되었을 것으로 사료된다. 1997년과 2001년 2차례에 걸쳐 시행된 국내 결핵균 검사기관의 결핵균 검사실 태 조사결과에 따르면 아직까지도 많은 결핵균 검

사실에서는 배양된 균주에 대해 항산성 염색 외에는 정확한 마이코박테리아의 동정이 이루어지지 않고 있다^{18,19}.

NTM 폐질환 환자의 일부에서는 MAC과 *M. abscessus*가 경과 도중 모두 분리되는 경우가 있다. Griffith 등은 RGM 폐질환 환자의 5%가 과거 MAC 폐질환의 병력이 있으며, 8%의 환자는 MAC이 동시에 분리된다고 하였다⁸. 반대로 nodular bronchiectatic form의 MAC 폐질환 환자의 30%는 경과 도중 *M. abscessus*가 분리된다고 한다²⁰.

본 연구에서 12명의 *M. abscessus* 폐질환 환자 중 2명의 환자는 경과 중 1회 또는 2회 객담에서 *M. avium*이 분리되었다. 36세 여자 환자는 한차례 객담에서 *M. avium*이 배양되었다. 이 환자는 최근 1년간 5회 이상 객담에서 *M. abscessus*가 배양되었고 경기관지 폐생검 조직배양에서 *M. abscessus*가 분리되었다. 다른 56세 여자 환자는 객담에서 2회 *M. avium*이 배양되었다. 이 환자는 최근 6개월 동안 객담에서 4회 *M. abscessus*가 배양되었고, 마찬가지로 경기관지 폐생검 조직배양에서 *M. abscessus*가 분리되었다. 이상의 미생물학적 검사 결과를 바탕으로 본 연구자들은 이 두 환자에서 중요한 원인균은 *M. abscessus*라고 판단하였다.

Nodular bronchiectatic form의 MAC 폐질환과 *M. abscessus* 폐질환 환자는 중년 이상의 여성, 비흡연자에서 흔히 발생하고 기저질환이 없다는 점 등의 임상적 특징과 기관지확장증과 동반된 다발성 결절이라는 방사선학적 특징 그리고 일부 환자에서는 MAC과 *M. abscessus*가 함께 분리된다는 미생물학적 특징 등으로 아직까지 증명되지는 않았지만, 일부의 환자에서는 현재까지 밝혀지지 않은 공통된 면역기능의 이상이 MAC 또는 *M. abscessus* 폐질환을 일으키지 않을까 관심을 모으고 있다²¹.

본 연구에서 12명의 대상환자 중 기관지내시경

을 통한 경기관지 폐생검을 시행한 환자는 6명으로 5명(83%)의 환자에서 육아종과 건락성 괴사가 관찰되거나 조직에서 *M. abscessus*가 배양되어 *M. abscessus*의 폐조직 침범을 확인할 수 있었다.

공동이 동반되지 않고 기관지확장증을 가진 환자에서 NTM이 분리될 때 과거에는 이를 NTM 폐질환이라고 생각하지 않았고, 기관지확장증이 있는 환자에서 NTM이 집락균으로 존재한다고 이해하였다¹²². 1997년 미국흉부학회는 nodular bronchiectatic form의 NTM 폐질환에 대한 개념과 함께 NTM 폐질환에 대한 새로운 진단기준을 제시하였다. 이 기준에 따르면 기관지내시경을 시행하여 경기관지 폐생검 조직배양이 양성이거나 또는 조직검사에서 육아종 등 마이코박테리아 감염의 조직학적 증거가 있으면서 1회 이상 객담 또는 기관지세척액에서 배양이 양성이면 NTM 폐질환을 진단할 수 있다¹. 경기관지 폐생검 조직배양이 양성이거나 육아종 등이 있으면서 객담에서 NTM이 분리되는 것은 단순한 집락균이 아닌 폐조직 침범의 증거로 받아들일 수 있기 때문이다. 본 연구는 MAC 폐질환과 마찬가지로²³ 기관지확장증을 가진 환자에서 *M. abscessus*가 분리되었을 때 집락균과 병원균 여부를 감별하는데 기관지내시경을 통한 경기관지 폐생검이 유용함을 확인할 수 있었다.

RGM 폐질환의 단순흉부방사선촬영에서 흔히 관찰되는 소견은 양측성 간질성, 결절성 음영이며, 공동은 단지 16%의 환자에서만 발견된다⁸. 양측성으로 여러 폐엽을 침범하지만 상엽을 침범하는 경우가 다소 많다⁸. RGM 폐질환의 전산화단층촬영 소견에 대해서는 연구된 바가 부족하며, 아직까지 *M. abscessus* 폐질환의 전산화단층촬영 소견에 대해서는 보고된 바가 없다.

현재까지 NTM 폐질환의 방사선학적 소견에 대한 연구는 주로 MAC 폐질환을 중심으로 이루어졌다. 1950년대 이후 NTM이 만성 폐질환의 원인균이라는 것이 알려진 이후 MAC 폐질환은 주로 흡연, 알코

올 중독, 만성폐쇄성폐질환 등 기저질환을 가지고 있는 중년 이상의 남성에서 호발하고, 흉부방사선촬영에서는 상엽의 공동이 관찰되는데 폐결핵과 매우 유사한 형태를 갖는다고 알려져 왔다^{24,25}. 이러한 형태의 MAC 폐질환은 “upper lobe cavitory form”이라고 한다¹.

1990년대 이후 주로 고해상도 전산화단층촬영(high resolution computed tomography, HRCT)을 이용한 연구를 통해 MAC 폐질환의 또 다른 형태가 알려졌다²⁶⁻³⁰. 이는 임상적으로 중년 이상의 비흡연자 여성에서 호발하고, 특징적으로 기저질환이 발견되지 않는다^{26,31}. 단순흉부방사선촬영에서 상엽의 공동은 관찰되지 않고, 주로 우중엽과 좌상엽의 설상엽(lingular segment)를 침범하며 폐 양측에 결절과 침윤을 보인다^{26,31}. HRCT에서 특징적인 소견은 다발성 기관지확장증에 동반된 다발성 결절이다²⁷⁻³⁰. 이러한 새로운 형태의 MAC 폐질환을 “nodular bronchiectatic form”이라고 하며¹, 미국과 일본에서는 전체 MAC 폐질환의 25-50%를 차지하고 있다^{20,32}.

RGM 폐질환의 매우 드문 원인균인 *M. chelonae* 폐질환 환자 14명을 대상으로 전산화단층촬영소견을 분석한 최근 한 연구에서는 양측성 기관지확장증과 다발성의 소결절, 폐실질의 경화, 기관지벽의 비후 등이 관찰되어 MAC 폐질환의 nodular bronchiectasis form과 유사하다고 하였다³³. 하지만 아직까지 RGM의 가장 흔한 원인균인 *M. abscessus* 폐질환의 전산화단층촬영 소견에 대해서는 보고된 바가 없고, NTM 폐질환의 각각의 원인균에 따른 방사선학적 소견의 차이를 관찰한 연구는 아직까지 매우 드문 실정이며³⁴, MAC 이외의 다른 원인균에 의한 NTM 폐질환에서도 이러한 upper lobe cavitory form과 nodular bronchiectatic form이 발생하는 지, 그리고 그 빈도는 어느 정도인 지는 분명하지 않다.

본 연구에서 *M. abscessus* 환자의 단순흉부방사

선촬영소견은 MAC 폐질환과 유사하게 upper lobe cavitory form과 nodular bronchiectatic form의 두 가지 형태로 나타남을 확인할 수 있었다. 단순흉부 방사선촬영에서 망상결절성 병변(11/12, 92%)이 가장 흔히 관찰되는 이상이었으며, 공동(5/12, 42%), 용적감소(5/12, 42%), 경화(4/12, 33%) 등의 이상이 관찰되었다. 상엽에 공동이 동반된 빈도가 외국에서의 *M. abscessus* 폐질환 환자에 대한 보고에 비해 높은 것은 아마도 대상환자의 수가 적은 이유와 관련될 수 있을 것이다.

전산화단층촬영에서는 세기관지염(9/10, 90%), 기관지확장증(9/10, 90%), 소결절(7/10, 70%)이 가장 흔히 관찰되는 특징이었다. 공동(4/10, 40%)을 동반한 빈도가 외국의 15-20%와 비교하여 높다는 점을 제외하면 위와 같은 소견은 nodular bronchiectatic form의 MAC 폐질환²⁷⁻³⁰ 그리고 *M. chelonae* 폐질환의 전산화단층촬영소견³³과 유사한 특징을 보인다.

시험관내 약제감수성검사에서 *M. abscessus*는 기존의 일차 항결핵치료제에는 감수성을 보이지 않고, amikacin, cefoxitin, imipenem 등의 정주용 항생제와 clarithromycin 등의 macrolide 계열의 경구용 항생제에만 감수성을 보인다. 시험관내 약제감수성 검사에서 높은 내성을 보이고, 정주용 항생제를 사용하여야 하며, 장기간의 치료기간이 필요하다는 점 등 때문에 *M. abscessus* 폐질환의 치료는 매우 어렵다¹. 또한 정주용 항생제를 포함한 치료를 하더라도 내과적 치료만으로 객담 균음전을 이루기는 매우 어려워 병변이 국한된 경우는 폐절제술을 고려해야 한다¹⁸. 많은 환자에서 질병이 서서히 진행하기 때문에 일부 환자는 치료를 유보하기도 한다. 예를 들어 증상이 심하지 않고 공동이 없는 고령의 환자에서는 진단 후 바로 치료를 시작하는 것보다 폐질환의 진행이 심해지는 시점까지 환자를 치료없이 관찰하는 것이 더 권장되기도 한다¹³.

결론적으로 *M. abscessus* 폐질환은 비결핵성 마이코박테리아에 의한 만성 폐질환으로 기저질환이 없는 중년여성에서 흔히 발생하며, 증상 발생부터 진단까지 많은 시간이 소요되고 있다. 폐결핵이 의심되는 환자에서 *M. abscessus*가 분리되었을 때 정확한 진단과 적절한 치료를 위한 세심한 평가가 필요할 것으로 사료된다.

요 약

배 경 :

*M. abscessus*는 rapidly growing mycobacteria에 의한 폐질환의 가장 흔한 원인균으로 기존의 항결핵제에 대한 치료반응이 매우 낮아 정확한 진단이 중요하다. 본 연구는 *M. abscessus* 폐질환 12례의 임상상을 알아보고자 하였다.

대상 및 방법 :

1997년 1월부터 2002년 6월까지 5.5년간 진단된 12명의 *M. abscessus* 폐질환 환자의 임상적 특징과 방사선학적 특징을 후향적으로 분석하였다. 모든 환자는 1997년 미국흉부학회 진단기준을 만족하였다

결 과 :

12명의 환자 중 여자가 11명(92%)이었다. 진단시 연령의 중앙값은 49세(범위 22-73세)였다. 모든 환자가 비흡연자였다. Anti-HIV 항체 양성자는 없었다. 증상은 기침(83%), 객담(83%), 객혈(83%)이 흔하였으며, 방문전 증상기간은 3.5년(2개월-10년)이었다. 증상 발생부터 진단까지 6.5년(14개월-11년)이 소요되었다. 11명(92%)의 환자는 과거 폐결핵 치료력을 가지고 있었다. 모든 환자가 방문 후 객담 도말 양성을 보여 초기에는 폐결핵을 의심하고 일차 항결핵치료를 시행받았고, 항결핵치료 이후에도 지속적인 객담도말 양성을 보여 다제내성 폐결핵을 의심하고 2차 항결핵치료를 시행받은 환자가 6명(50%)이었다. 단순흉부방사선촬영에서 망상결절성 병변(11/12, 92%)이 가장 흔히 관찰되었으며,

공동은 5명(42%)에서 관찰되었다. 전산화단층촬영에서는 중심소엽성 결절과 tree-in-bud 소견을 보이는 세기관지염(9/10, 90%) 그리고 기관지확장증(9/10, 90%), 소결절(7/10, 70%) 등이 흔히 관찰되었다.

결 론 :

M. abscessus 폐질환은 비결핵성 마이코박테리아에 의한 만성 폐질환으로 기저질환이 없는 중년여성에서 흔히 발생하며, 증상 발생부터 진단까지 많은 시간이 소요되고 있다. 폐결핵이 의심되는 환자에서 *M. abscessus*가 분리되었을 때 정확한 진단과 적절한 치료를 위한 세심한 평가가 필요할 것으로 사료된다.

참 고 문 헌

1. American Thoracic Society. Diagnosis and treatment of disease caused by nontuberculous mycobacteria. Am J Respir Crit Care Med 1997;156(S):1-25.
2. British Thoracic Society. Management of opportunistic mycobacterial infections: Joint Tuberculosis Committee guidelines, 1999. Thorax 2000;55:210-8.
3. Shinnick TM, Good RC. Mycobacterial taxonomy. Eur J Clin Microbiol Infect Dis 1994;13:884-901.
4. Brown-Elliott BA, Wallace RJ Jr. Clinical and taxonomic status of pathogenic nonpigmented or late-pigmenting rapidly growing mycobacteria. Clin Microbiol Rev 2002;15:716-46.
5. O'Brien RJ, Geiter LJ, Snider DE Jr. The epidemiology of nontuberculous mycobacterial diseases in the United States: results from a national survey. Am Rev Respir Dis 1987;135:1007-14.
6. Tsukamura M, Kita N, Shimoide H, Arakawa H, Kuze A. Studies on the epidemiology of nontuberculous mycobacteriosis in Japan. Am Rev Respir Dis 1988;137:1280-4.
7. Wallace RJ Jr, Swenson JM, Silcox VA, Good RC, Tschen JA, Stone MS. Spectrum of disease due to rapidly growing mycobacteria. Rev Infect Dis 1983;5:657-79.
8. Griffith DE, Girard WM, Wallace RJ Jr. Clinical features of pulmonary disease caused by rapidly growing mycobacteria: an analysis of 154 patients. Am Rev Respir Dis 1993;147:1271-8.
9. 김형중, 오승현, 이원영, 김상재. *Mycobacterium chelonae* subsp. *abscessus*에 의한 비결핵항상균증 1예. 결핵 및 호흡기질환 1985;32:54-7.
10. 임재준, 오명돈, 유철규, 송영욱, 김영환, 서정욱 등. 전신성 홍반성 낭창 환자에서 발생한 *Mycobacterium abscessus*에 의한 폐렴 1예. 결핵 및 호흡기질환 1999;46:96-102.
11. Lee H, Park HJ, Cho SN, Bai GH, Kim SJ. Species identification of mycobacteria by PCR-restriction fragment length polymorphism of the rpoB gene. J Clin Microbiol 2000;38:2966-71.
12. Austin JH, Muller NL, Friedman PJ, Hansell DM, Naidich DP, Remy-Jardin M, et al. Glossary of terms for CT of the lungs: recommendations of the Nomenclature Committee of the Fleischner Society. Radiology 1996;200:327-31.
13. Daley CL, Griffith DE. Pulmonary disease caused by rapidly growing mycobacteria. Clin Chest Med 2002;23:623-32.

14. Koh WJ, Kwon OJ, Lee KS. Nontuberculous mycobacterial pulmonary diseases in immunocompetent patients. Korean J Radiol 2002; 3:145-57.
15. Wright PW, Wallace RJ Jr., Wright NW, Brown BA, Griffith DE. Sensitivity of fluorochrome microscopy for detection of *Mycobacterium tuberculosis* versus nontuberculous mycobacteria. J Clin Microbiol 1998;36:1046-9.
16. 대한결핵 및 호흡기학회. 폐결핵 진료의 기준, 1997. 결핵 및 호흡기질환 1997;44:1447-53.
17. Centers for Disease Control and Prevention. Update: Nucleic acid amplification tests for tuberculosis. MMWR Morb Mortal Wkly Rep 2000;49:593-4.
18. 김미나, 이선화, 양성은, 배직현. 국내 3차 및 대학병원에서의 결핵균 검사 실태조사. 대한임상병리학회지 1999;19:86-91.
19. 장철훈, 박태성, 김미나, 이남용, 이희주, 서진태. 국내 결핵균 검사 기관의 결핵균 검사 실태의 변화. 대한임상미생물학회지 2001;4:108-14.
20. Wallace RJ Jr, Zhang Y, Brown BA, Dawson D, Murphy DT, Wilson R, et al. Polyclonal *Mycobacterium avium* complex infections in patients with nodular bronchiectasis. Am J Respir Crit Care Med 1998;158:1235-44.
21. Guide SV, Holland SM. Host susceptibility factors in mycobacterial infection: genetics and body morphotype. Infect Dis Clin North Am 2002;16:163-86.
22. Ahn CH, McLarty JW, Ahn SS, Ahn SI, Hurst GA. Diagnostic criteria for pulmonary disease caused by *Mycobacterium kansasii* and *Mycobacterium intracellulare*. Am Rev Respir Dis 1982;125:388-91.
23. Tanaka E, Amitani R, Niimi A, Suzuki K, Murayama T, Kuze F. Yield of computed tomography and bronchoscopy for the diagnosis of *Mycobacterium avium* complex pulmonary disease. Am J Respir Crit Care Med 1997;155:2041-6.
24. Miller WT Jr. Spectrum of pulmonary nontuberculous mycobacterial infection. Radiology 1994;191:343-50.
25. Erasmus JJ, McAdams HP, Farrell MA, Patz EF Jr. Pulmonary nontuberculous mycobacterial infection: radiologic manifestations. Radiographics 1999;19:1487-503.
26. Prince DS, Peterson DD, Steiner RM, Gottlieb JE, Scott R, Israel HL, et al. Infection with *Mycobacterium avium* complex in patients without predisposing conditions. N Engl J Med 1989;321:863-8.
27. Hartman TE, Swensen SJ, Williams DE. *Mycobacterium avium-intracellulare* complex: evaluation with CT. Radiology 1993;187:23-6.
28. Swensen SJ, Hartman TE, Williams DE. Computed tomographic diagnosis of *Mycobacterium avium-intracellulare* complex in patients with bronchiectasis. Chest 1994;105: 49-52.
29. Primack SL, Logan PM, Hartman TE, Lee KS, Muller NL. Pulmonary tuberculosis and *Mycobacterium avium-intracellulare*: a comparison of CT findings. Radiology 1995;194: 413-7.
30. Lynch DA, Simone PM, Fox MA, Bucher BL, Heinig MJ. CT features of pulmonary *Mycobacterium avium* complex infection. J Comput Assist Tomogr 1995;19:353-60.
31. Reich JM, Johnson RE. *Mycobacterium*

- avium* complex pulmonary disease presenting as an isolated lingular or middle lobe pattern. Chest 1992; 101:1605-9.
32. Sakatani M. Nontuberculous mycobacteriosis; the present status of epidemiology and clinical studies. Kekkaku 1999;74:377-84.
33. Hazelton TR, Newell JD, Cook JL, Huitt GA, Lynch DA. CT Findings in 14 patients with *Mycobacterium chelonae* pulmonary infection. AJR 2000;175:413-6.
34. Hollings NP, Wells AU, Wilson R, Hansell DM. Comparative appearances of non-tuberculous mycobacteria species: a CT study. Eur Radiol 2002;12:2211-7.
-