

□ 증    례   □

## Trichosporon cutaneum에 의한 summer-type hypersensitivity pneumonitis 1예

서울대학교 의과대학 내과학교실 및 결핵 연구소

이 승 준 · 김 계 수 · 이 재 철 · 유 철 규 · 김 영 환 · 한 성 구 · 심 영 수

=Abstract=

The first case of summer-type hypersensitivity pneumonitis in Korea

Lee Seung Joon M.D., Kim Gye Soo M.D., Lee Jae Cheol M.D., Yoo Churl Gyoo M.D.,  
Kim Young Whan M.D., Han Sung Koo M.D., Shim Y. M.D.

Dept. of Internal Medicine, College of Medicine, Seoul National University

We report the first case of summer-type hypersensitivity pneumonitis(SHP) in Korea diagnosed by positive serum antibodies to *Trichosporon cutaneum*. Hypersensitivity pneumonitis(HP) has been commonly classified as an occupational respiratory diseases. However, evidence that sensitizing organisms can also contaminate and cause pulmonary diseases in home environment has been increasing. One such disease is SHP. In Japan, 75% of cases with HP are SHP. Even though there has been no known SHP case in Korea yet, there has been high possibility of SHPs in Korea because our country has areas which have hot and humid summer climate similar to Japan. This first case of SHP in Korea suggests that there may be another cases in Korea and nation-wide survey may be required.

We report here the first confirmed case of SHP in Korea.

**Key Words** : summer-type hypersensitivity pneumonitis, *Trichosporon cutaneum*, Korea

### 서    론

과민성 폐장염(hypersensitivity pneumonitis)은 폐의 말초 기관지나 폐포벽을 침범하는 육아종성 간질성 질환(granulomatous interstitial disease)으로서, 흡입된 항원의 감작과 지속되는 노출에 의해 생기는 면역성 질환을 말한다.<sup>1,2)</sup> 1932년 영국의 Campbell등이 곡류를 다루는 농부에게서 특징적인 농부폐(Farmer's lung)를 보고한 이후에 그 원인 물질이 점차로 밝혀져서, 현재 20여종 이상

의 원인 물질 또는 균이 알려져 있으나 대부분 직업과 관련되어 있다.<sup>1)</sup> 그 중 일본의 Kazuyoshi Shimazu등이 1984년 보고한 summer-type hypersensitivity pneumonitis<sup>3)</sup>는 주로 6월에서 10월 사이 하절기에 증상이 나타나며, 가정내에 존재하는 *Trichosporon cutaneum*에 의해 유발되는 질환을 말하는데, 일본에서 조사된 과민성 폐장염 환자의 약 74%를 차지하는 중요한 질환이다<sup>4)</sup>. 일본과 비슷한 기후 지역이 있는 우리나라에서도 이 질환의 발병 가능성이 있으리라 생각되는데, 본 증례는

전형적인 Hypersensitivity pneumonitis 환자로서 *Trichosporon cutaneum*에 대한 침전 항체가 국내에서 처음으로 증명된 예로서 이를 보고하는 바이다.

## 증 례

환 자 : 오O순(여자, 39세)

주 소 : 호흡곤란 및 객담을 동반한 기침

현병력 : 환자는 평소 건강하게 지내다가 91년 7월초부터 약수터에 가기가 힘들 정도의 호흡곤란 및 노란색 객담을 동반한 기침이 생겼다. 병원을 방문하여 기관지염이라 듣고 처방을 받았으나 증상의 호전은 없었다. 10월에는 같은 병원에서 흉부X선 등의 검사 후 객담항산균 염색상 결핵균은 발견되지 않았으나 결핵의 의증으로 결핵약을 투약 받았다. 이후 한달 정도만에 증상의 호전이 있다가, 92년 6월 다시 상기 주소가 생겨서 서울대학교병원 외래를 방문하였다. 내원시 노란색의 객

담이 계속 있었으며 양측 흉부 청진상 하부에서 수포음이 들렸다. 환자는 상기 증상 외 발열, 오한, 체중 감소 등은 호소하지 않았다.

과거력 : 91년 병원에서 처방 받은 기관지염 약을 먹은 후 소양감을 동반한 피부 발진이 있었음. 기타 결핵 등의 특이한 병력은 없었음.

가족력 : 특이 사항 없었음.

사회력 : 야쿠르트 판매원. 흡연하지 않았음.

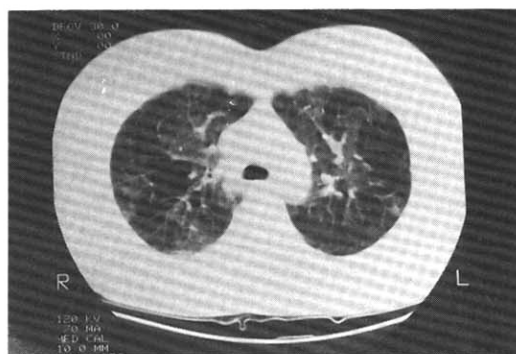
이학적 소견 : 내원시 혈압은 110/70mmHg, 맥박수 100/min, 호흡수 24/min, 체온 36.3℃였다. 의식은 명료하였고, 두경부 진찰시 빈혈, 황달은 없었으며, 편도선 비대 등의 소견은 없었다. 흉곽은 대칭적으로 확장되었고 청진시 양측 하부 폐야에서 모두 흡기시 수포음이 들렸다. 기타 복부 등의 진찰상 특이 소견 없었다.

검사실 소견 : 일반 혈액 검사상 백혈구  $6,200/\text{mm}^3$  (중성구 59%, 림파구 26%, 호산구 8%), 혈색소 15g/dl, 적혈구용적률 44%, 혈소판  $36\text{만}/\text{mm}^3$  이었으며 ESR은 49mm/hr 였다. 객담

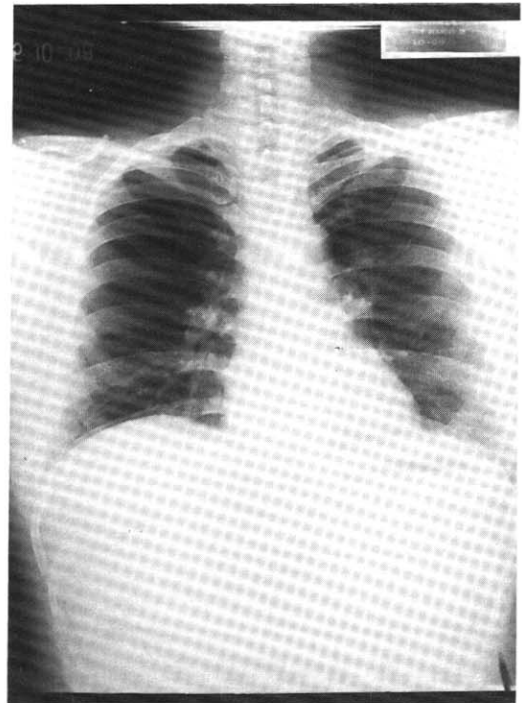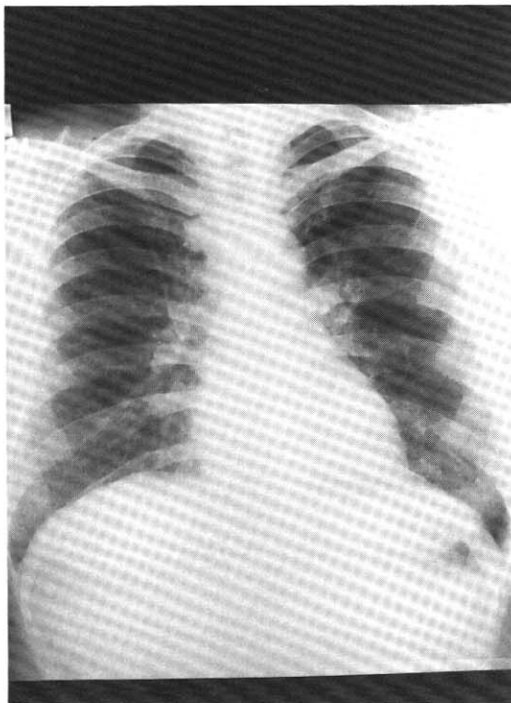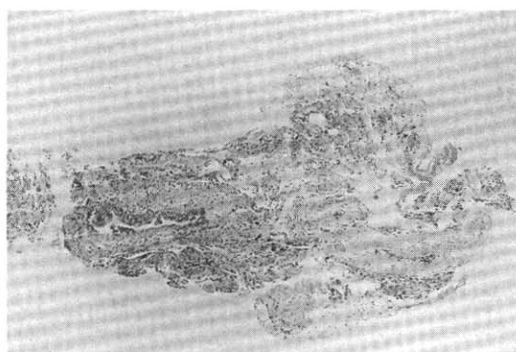


Figure 1. Chest X-ray Findings. Left(the first visit) : bilateral ground-glass opacities are noticed. Right(cure state) : nearly normalized.

항산균 도말 검사는 3회 시행했으나 모두 음성이었다. 흉부방사선 소견상 양폐야의 미만성 젓빛 유리양 음영을 보였고(Fig 1, left), 흉부CT(Fig 2)는 폐양염의 상엽에 주로 다발성의 젓빛 유리양 음영이 관찰되고, 사이사이의 폐야는 약간의 과투과 영상을 보여 과민성 폐장염에 부합되는 소견을 보였다. 폐기능 검사상 FVC 1.88L(68.6%), FEV1 1.11L(49.6%), FEV1/FVC 59% 였으며 기관지확장제에는 반응이 없었고, DLCO /VA 는 85.7%였다.



**Figure 2.** HRCT Finding : Bilateral diffuse ground glass opacities are noticed.



**Figure 3.** Biopsy Finding of TBLB : Focal interstitial pneumonia and goblet cell hyperplasia of bronchial mucosa with chronic peribronchitis and patchy anthracosis

피부반응검사상 특이 소견 없었으며, 메타콜린 기관지유발시험은 PC20 <2.5mg/ml로 양성이었다. 기관지경검사상 특이 소견 없었고, 이 때 시행한 경기관지폐생검은 국소성 간질성 폐장염의 소견과 기관지 점막의 배상세포(Goblet cell)의 증식 및 만성 기관지주변염과 anthracosis의 소견을 보였다(Fig. 3).

일본의 Kumamoto 대학에서 시행한 T. cutaneum 에 대한 항체검사의 결과는 TIMM1573 (serotype 1) 1:64 positive, TIMM1318 (serotype 2) 1:128 positive (normal less than 1:32)으로 양성이었다.

**입원 경과 :** 환자는 입원 후 거담제 이외의 특별한 투약을 받지 않았으나, 입원 3일만에 기침, 객담 등이 거의 없어졌고 호흡곤란도 사라졌다. 환자의 병력 및 검사 소견상 과민성 폐장염으로 진단하고 입원 13일 쯤 특별한 증상 없이 퇴원하였다. 퇴원 전 시행한 폐기능 검사상 FVC 2.82L(103%), FEV1 1.89L(84.4%), FEV1/FVC 67%로 정상화 되었다.

**외래 경과 :** 환자는 퇴원하여 집으로 돌아간 뒤 다시 호흡곤란증 및 객담을 동반한 기침이 생겼고 이때 시행한 폐기능 검사는 FVC 2.37L(86%), FEV1 1.41L(62.9%), FEV1/FVC 59.5%로 악화되었으며, 거처를 다른 곳으로 옮긴 후 증상은 호전을 보였다. 외래에서 prednisolone 30mg/d를 투약하였고 한달 후에는 거의 호흡곤란이 없어졌다. 스테로이드를 점차 줄여 약 2개월 후 끊게 되었다. 퇴원 3개월후 시행한 흉부 방사선 검사(Fig 1, right)는 정상화 되었고, 폐기능 검사는 FVC 3.22L(117%), FEV1 2.40L(107%), FEV1/FVC 74.5% 이었다. 환자는 이후 특별한 증상 없이 잘 지내게 되었다.

## 고 안

이 증례는 일본의 Kumamoto대학에서 시행한 T. cutaneum의 침전 항체가 양성으로 확인되어 국내에서 보고되는 첫번째 summer-type hypersen-

sitivity pneumonitis의 증례이다. Masayuki등이 제시한 이 질환의 3대 진단 기준은 첫째로 하절기에 가정에서 반복적, 자연적으로 유발되는 증상, 둘째로 T. cutaneum에 대한 침전항체 양성, 셋째로 T. cutaneum에 의해 유발되는 기관지반응검사 양성 등으로서 본 증례에 있어서는 이 확진 기준 중 처음 두가지를 만족하였다.<sup>4)</sup>

일본에서 처음 보고된 이 질환의 임상상은 다음과 같다.<sup>5)</sup> 1) 하절기에 발병 2) 매년 비슷한 시기에 재발 3) 가족성으로 발병 4) 직업적 요인과 무관 5) 집으로 돌아가면 증상의 재발이 생김 6) 기침, 호흡곤란, 발열의 삼주증 7) 흉부 방사선 소견상 미만성 결절성 음영 8) 과립구증다증 9) 중등도의 Vital Capacity감소, 심한 DLCO, PaO<sub>2</sub>의 저하 10) 증상이 있는 기간에 PPD파부검사 음성 11) 조직학적으로 중양부 피사를 동반하지 않는 epithelioid granuloma나 alveolitis and/or pneumonitis 12) 집으로부터 격리시 증상의 호전 13) 스테로이드에 반응이 좋음. 이 질환은 일본 내에서 지역적으로 아열대성 지역으로 여름철에 강우가 많고 습한 일본 서부나 남부에서 주로 발생하였는데,<sup>4)</sup> 이 사실에 비추어 우리나라도 비슷한 기후 지역이 있음을 감안할 때 존재의 가능성이 높을 것으로 생각된다. 또한 원인균이 가정 내에서 노출됨으로 가족적 발생을 하는 경향이 있는데 우리나라에서도 이에 대한 조사가 요망된다. Summer-type hypersensitivity pneumonitis의 진단에 있어 Trichosporon cutaneum에 대한 침전항체에는 두 종류의 strain (TIMM1573, TIMM1318)<sup>6)</sup>이 있는데, 간접면역형광검사에 의한 검사에서 이 두 종류의 strain에 대하여 모두 1:32이상의 역가를 보이는 빈도가 대조군에 있어 0%(100예의 정상인 및 100예의 기타 호흡기질환자)인데 비하여, 환자군에 있어서는 99.2%(262예의 환자군에서 260예 양성)의 양성율을 보여 민감도 및 특이도가 매우 높은 확진법으로 생각된다<sup>4)</sup>. 본 증례에도 T. cutaneum에 대한 침전항체(간접면역형광검사)를 일본의 Kumamoto대학에 의뢰하여 각각 1:64와 1:128로서 양성을 보였다.

이와 같은 보고와 비교하여 본 증례가 summer-type hypersensitivity pneumonitis로 할 수 있었던 근거는 다음과 같다. 첫째로, 병력상 환자는 집에서 생활하는 동안 또한 주로 여름철에 증상이 계속 있었고, 병원에 입원 후 특별한 투약을 하지 않았으나 3일만에 증상 및 폐기능의 호전이 뚜렷하게 나타났고, 다시 퇴원 후 집으로 돌아가자 증상의 재발이 생겼으며 거처를 옮긴 뒤, 증상이 호전되었다. 둘째로, 검사 소견상 폐기능 검사에서 FVC, FEV1의 동반 저하, 방사선 소견상 양 폐야의 젓빛 유리상의 음영 등이 모두 병의 치료와 함께 회복되었다는 점이다. 셋째로, 경기관지생검 소견상 주로 폐간질을 침범한 염증 소견을 보인 점이다. 넷째로, 일본에서 시행한 Trichosporon cutaneum에 대한 혈청 검사상 침전항체의 양성을 보인 점이다.

따라서 본 증례를 통해 볼 때 앞으로 다음과 같은 사실의 보완이 우리나라에서도 summer-type hypersensitivity pneumonitis의 존재 및 비중을 확인 시킬 수 있을 것으로 생각된다.

- 1) 같은 집안에 거주하는 사람들의 병력 조사 및 항체 검출
- 2) 환자에 인자 노출 후 폐기능 감소의 시간별 양상 관찰
- 3) 대조군을 선정하여 우리나라에서의 T. cutaneum에 대한 항체 양성을 확인
- 4) 환자의 환경으로부터 직접 T. cutaneum의 배양

최근에는 일본이외에서도 이 질환과 임상상이 비슷한 증례가 보고되고 있는데<sup>7,8)</sup> 우리나라의 경우 일본과 유사하게 하절기에 습도가 높은 기온이 지속되어 T. cutaneum의 증식에 좋은 환경을 제공할 수 있고<sup>9)</sup>, 일본과 유사한 목조 건물이 많은 점 등으로 미루어 보아 상기 질환이 우리나라에서도 과민성폐장염의 원인이 될 가능성은 높을 것으로 생각된다.

결론적으로, 본 증례는 일본에서 밝혀진 Trichosporon cutaneum에 의한 summer-type hypersensitivity pneumonitis가 우리나라에서 확인된 첫 증

례로서, 앞으로 위에서 제시한 보충 자료 확인과 함께 대단위의 연구가 필요할 것으로 생각된다.

## 요 약

본 증례는 일본에서 과민성 폐장염의 원인 중 가장 높은 비율을 차지하고 있는 *T. cutaneum*에 의한 summer-type hypersensitivity pneumonitis가 우리나라에서 밝혀진 첫번째 예로서, 가정에 있을 때만 증상이 나타난 점, *T. cutaneum*에 대한 침전 항체가 양성으로 나온 점, 스테로이드 투여 후 증상 및 폐기능, 방사선 소견 등이 회복된 점 등을 볼 때 이 질환으로 진단할 수 있었다. 일본과 유사한 기후가 있는 우리나라에 있어 이 질환의 존재 가능성은 높을 것으로 생각되는데 앞으로 이 질환에 대한 연구가 요망된다.

## 참 고 문 헌

- 1) John E. Salvaggio: Hypersensitivity pneumonitis. *J Allergy Clin Immunol* 79(4):558, 1987
- 2) Elliot Middleton, et al : *Allergy*, 4th Ed., p1417, St. Louis, Missouri, Mosby, 1993
- 3) Kazuyoshi Shimazu, Masayuki Ando, Tetsunori Sakata et al: Hypersensitivity Pneumonitis induced by *Trichosporon cutaneum*. *Am Rev Respir Dis* 130:407, 1984
- 4) Masayuki Ando, Kazuko Arima, Ryoza Yoneda et al: Japanese Summer-type Hypersensitivity Pneumonitis. *Am Rev Respir Dis* 144:765, 1991
- 5) Takeshi Kawai, Masashi Tamura, Makoto Murao: Summer-type Hypersensitivity Pneumonitis. *Chest* 85(3):311, 1984
- 6) Kyosei Soda, Masayuki Ando, Kazuyoshi Shimazu et al: Different Classes of Antibody Activities to *Trichosporon cutaneum* Antigen in Summer-type Hypersensitivity Pneumonitis by Enzyme-linked Immunosorbent Assay. *Am Rev Respir Dis* 133:83, 1986
- 7) Swingle GH: Summer-type hypersensitivity pneumonitis in southern Africa. A report of 5 cases in one family. *S Afr Med J* 77:104, 1989
- 8) Stone CA, Johnson GC, Thornton JD et al: *Leucogyrophana pinastri*, a wood decay fungus as a probable cause of an extrinsic allergic alveolitis syndrome. *Aust N Z J Med* 19: 727, 1989
- 9) Emmons CW, Binford CH, Utz JP et al: *Medical mycology*, 3rd Ed. Philadelphia: Lea & Febiger 181, 1977