

□ Roentgenogram of the Issue □

일측성 방사선 과투시성을 보인 폐질환

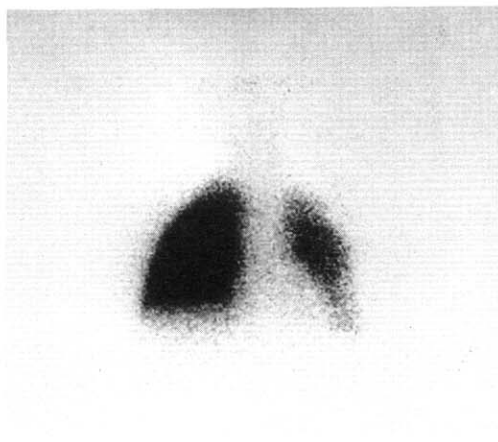
국립의료원 흉부내과

은준상, 서지영, 박미란, 유남수, 조동일.

증 례

환 자: 이 O O, 남자 31세.**주 소:** 흉부 X-선상 우연히 발견된 일측성 방사선 과투시성.**현병력:** 환자는 단순 흉부 방사선상 일측성 방사선 과투시성을 보여 요관적석술후 본과로 전과 되었으며 특별히 호소하는 호흡기 증상은 없었다.**과거력:** 요로결석으로 수차례 입원 치료받은 것 이외 다른 병력없음.**이학적 소견:** 흉부 진찰 소견상 좌측 흉곽의 확장 장애와 호흡음의 감소, 공명음의 감소를 보인 것 이외 특이 소견 없었다.**검사실 소견:** 혈침속도를 포함한 말초혈액검사상 정상 소견을 보였고, B형간염 항원 양성, B형간염 E항원 양성, GOT 48, GPT 80이었고, 그외 혈청 생화학적 검사, 전해질검사는 정상이었고 뇨 검사상 적혈구가 다량 검출되었다. 심전도검사는 정상이었고, 폐기능검사는 FVC 3.28L(예측치의 74%), FEV1 2.05L(예측치의 57%), FEV1/FVC 63%, TLC 5.51L(예측치의 98%), RV 2.68L(예측치의 181%)로 심한 폐쇄성 환기장애 소견을 보였고, DLCO는 110%로 정상이었다. 99mTc-RBC를 이용한 폐 신틸그래피 검사상 좌측 설상엽과 좌하엽의 기저분절에 관류장애 소견을 보였다(Fig. 1)**방사선 소견:** 단순 흉부 X-선상 좌측 폐야에 증가된 방사선 투시성을 보였고, 좌측 폐문 크기

의 감소와 함께 말초혈관의 크기와 수가 감소된 소견을 보였고, 호기시 촬영한 단순 흉부 X-선상 좌폐야의 공기 저류와 우측 횡격막의 상승 소견을 보였다(Fig. 2).

폐동맥 혈관조영술상 작은 폐문과 말초혈관을 보였고(Fig. 3), HR CT상 증가된 방사선 투시성과 감소된 폐혈관, 기관지확장증 및 폐용적의 감소가 좌폐야에서 관찰되었다(Fig. 4).**Fig. 1.** Lung scan with 99mTc-RBC. Lung scan shows perfusion defect on the lingular segment and basal segment of the left lower lobe.**기관지 내시경 소견:** 기관지내 병변은 없었고 주기관지, 엽상기관지도 정상이었다.**진단 및 경과:** 환자는 Swyer-James 증후군 진단하에 별다른 증상이 없어 특별한 치료없이 퇴원하였다.

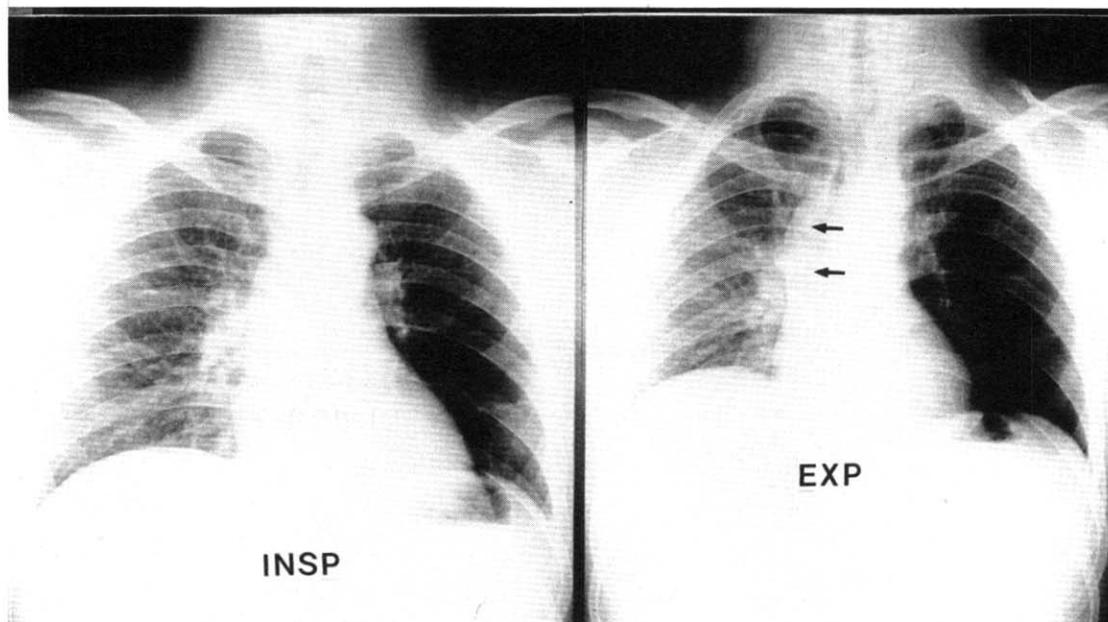


Fig. 2. Plain chest radiography. Posteroanterior chest radiograph on inspiration shows transradiant left lung with reduced number, size of vessels and small left hilum. Expiratory radiograph demonstrates air trapping with relative elevation of the right hemidiaphragm, vascular crowding on right, and mediastinal shifting to the right.

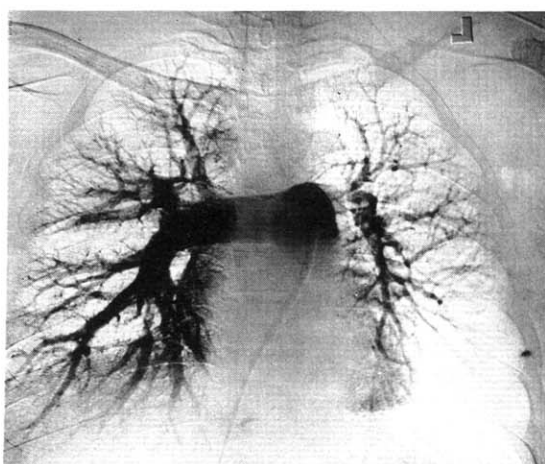


Fig. 3. Pulmonary angiogram shows reduction in size and number of vessels to the left lung.

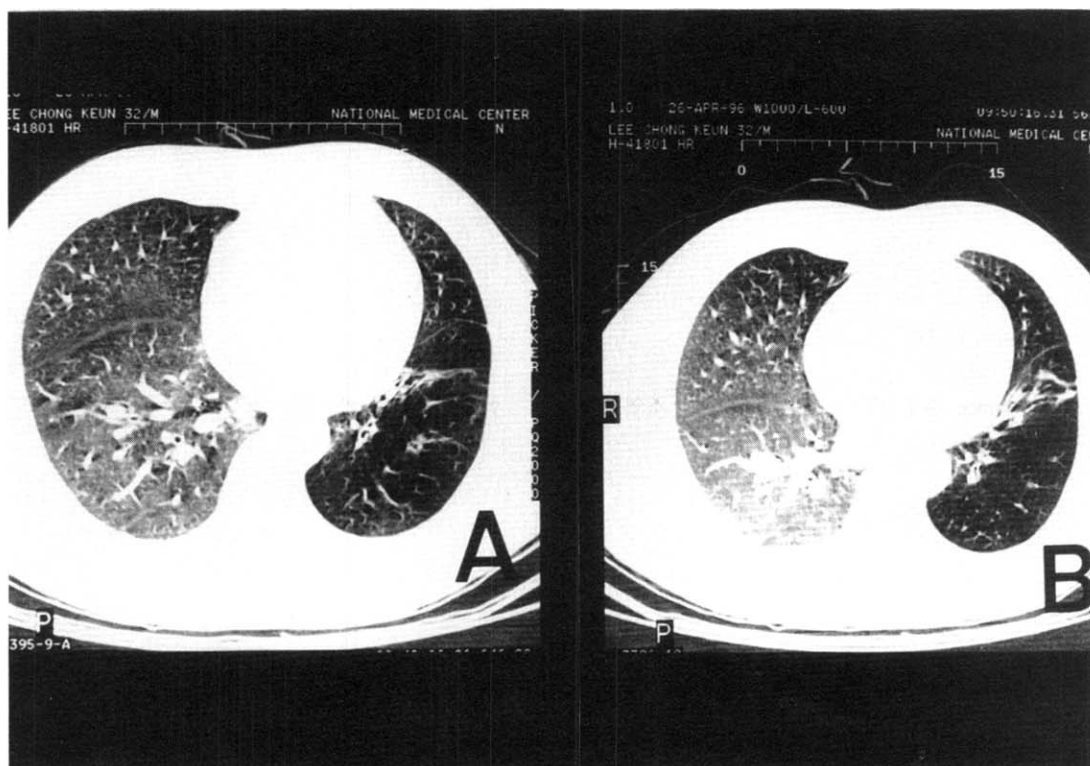


Fig. 4. HR CT shows lower density than right, and vessels are reduced in size and number. Left lung volume is slightly reduced on the inspiratory CT scan(A). There is air trapping in hyperlucent regions that is confirmed by a lack of change in volume on the expiratory CT scan(B).

=Abstract=

A case of pulmonary disease with unilateral hyperlucent lung

**Joon-Sang Ohn, M.D., Jee-Young Seo, M.D., Mi-Ran Park, M.D.,
Nam-Soo Rheu, M.D., Dong-ill Cho, M.D.**

Department of Chest Medicine, National Medical Center, Seoul, Korea

The Swyer-James syndrome is a relatively uncommon disease entity presented with unilateral hyperlucent lung due to hypoplasia of a pulmonary artery and bronchiectasis of the affected lung. The main finding is a hyperlucent lung with small hilar shadows on the chest X-ray. Pulmonary angiography is the standard method for diagnosis.

We report a case of the Swyer-James syndrome with a brief review of literature.

Key Words : Swyer-James Syndrome, Unilateral Hyperlucent Lung

고 찰

일측성 방사선 과투시성을 보이는 질환은 다양한데, 크게 공기 저류가 있는 질환과 공기 저류가 없는 질환으로 나눌 수 있다¹⁾. 공기 저류를 보이는 질환 중 선천적 질환은 폐낭종, 낭포성 유선종양²⁾, 엽성 폐기종²⁾, 기관지폐쇄가 있으며, 후천적 질환으로는 이물질, 종양, 감염, 기종(pneumatocele), 점액 감입 등에 의한 대기도 또는 중기도의 폐쇄와 Swyer-James 증후군³⁾, 그리고 말초성의 소엽 중심 폐기종(centrilobular emphysema), 범세엽 폐기종(panacinar emphysema) 등이 있다. 공기 저류가 없이 일측성 방사선 과투시성을 보이는 질환으로는 선천적 폐 형성부전, 선천적 폐동정맥 형성부전⁴⁾⁵⁾, 선천성 심장질환과 색전증이나 혈전증에 의한 폐혈관의 내인성 폐쇄, 종양이나 염증성 질환에 의한 폐혈관의 외인성 폐쇄 등이 있는데 이들 질환은 폐혈관의 병변에 의해 단순히 폐혈류량이 감소되어 방사선 과투시성을 보인다. 한편 일측성 방사선 과투시성을 보이는 질환 중 한쪽 폐문만 작게 보이는 경우가 있는데 폐동맥의 선천적 형성부전⁵⁾, 폐동맥 색전증, 종양에 의한 폐동맥 침윤, 폐쇄성 폐기종, Swyer-James 증후군³⁾ 등이며 이러한 경우는 폐동맥의 폐내 분지들이 희박하거나 덜 뚜렷해지며, 정상측 폐혈관은 과다 순환의 증거를 보여 환측 폐의 방사선 과투시성을 보인다¹⁾³⁾⁴⁾⁵⁾. 또한 잘못된 사진 등과 같은 인공적인 원인, 유방절제술, 흉근의 부재, 기흉과 같은 폐외 원인에 의해서도 흔히 일측성 과투시성을 보이므로 주의하여야 한다¹⁾.

일측성 방사선 과투시성을 보이는 질환들 중 Swyer-James 증후군은 1953년 Swyer와 James가 처음 기술 하였고⁶⁾, 이듬해인 1954년 MacLeod가 9례의 증례를 발표하였다⁷⁾. 이 질환은 기관지염, 세기관지염, 폐색성 세기관지염과 폐기종으로

특징 지워지며⁸⁾, 특징적으로 일측성으로 폐 전체가 침범되나, 때때로 한 폐엽 또는 분절에 국한되기도 하고³⁾⁹⁾ 범세엽 폐기종성 변화(Panacinar emphysematous change)를 보이기도 한다³⁾¹⁰⁾. 네 번째 분지부터 말초 세기관지까지의 기관지와 세기관지는 관강의 불규칙과 폐색을 초래하고¹⁾⁹⁾, 폐동맥과 폐동맥의 가지를 포함한 폐조직의 형성부전이 있어 폐동맥과 그 가지들의 크기와 수가 감소되어 있다³⁾⁶⁾.

원인은 폐의 발육이 끝나기 전인 8세 이전에 발생한 급성 Adenovirus, 홍역 바이러스 등의 바이러스성 감염이 가장 흔한 손상 원인이 되며¹¹⁾¹²⁾, 그 외에 백일해¹²⁾, Mycoplasma 폐렴¹³⁾, 결핵⁹⁾¹⁴⁾, 흡입된 이 물질¹²⁾ 등이 원인이 된다.

환자는 대부분 증상이 없으며, 대개 성인시기에 방사선 사진상 우연히 발견된다. 경한 습성 기침이 있기도 하며 기관지 확장증이 동반시에는 화농성 객담이 있을 수 있고, 드물게 노작성 호흡곤란¹²⁾¹⁵⁾을 보이며 심한 기도 감염이나 반복적인 기도 감염을 보이기도 한다¹⁾¹²⁾.

이학적 검사상 침범 부위가 있는 한쪽 가슴의 확장장애를 보이고 호흡음이 감소되어 있으며 상대적으로 공명파도와 때로 산재된 수포음을 나타낸다¹⁾.

폐기능검사상 폐활량의 감소, 기류 폐쇄, 잔기량의 증가, 항정상태(Steady-State) 확산능의 감소를 보이며, 폐 신틸그래피상 침범된 폐에서 관류의 감소나 결핍을 보이고¹⁶⁾(Fig. 1), 지연된 Xenon의 소멸과 함께 환기장애를 나타낸다¹⁷⁾. 색전성 폐동맥 폐쇄증은 대개 과투시성을 보이는 부위가 양측성이고 다발성이지만 국소적으로 보일 수도 있고, 또한 폐 신틸그래피상 부합된 관류-환기장애를 보이므로 Swyer-James 증후군과 감별을 요하나, 임상적으로 감별하는데 별 어려움은 없다.

흉부 방사선 사진상 특징적으로 일측성 방사선 과투시성을 보인다(Fig. 2)⁶⁻¹²⁾. 병변 부위의 말초 혈관은 크기와 수가 감소되어 있고, 병변측 폐의 한쪽 폐문만 작아져 있으므로 폐동맥의 형성부전⁹⁾, 폐동맥 색전증, 종양에 의한 폐동맥 침윤, 폐쇄성 폐기종과의 감별을 요한다. 폐용적은 정상이거나 약간 감소되어 있고, 최대 흡기시에 종격동은 병변측으로의 이동을 보이기도 한다. 폐용적은 환자가 감염 손상을 받은 연령과 깊은 관계가 있어 감염 손상을 받은 나이가 어릴수록 폐용적이 작다⁹⁾. 폐기종도 일측성 방사선 과투시성을 보이나 병변측 폐용적이 증가되어 있으므로 감별 진단에 도움을 준다⁷⁾. 환측 폐의 공기 저류가 Swyer-James 증후군의 결정적 소견이며 또한 필수 조건이다. 공기 저류는 기도폐색이 있음을 나타내는 것으로 대기도의 폐쇄가 있는 경우 먼저 비정상 부위가 과투시성, 또는 저투시성을 보이는 부위인지를 판단하여야 한다. 공기 저류는 호기시 촬영한 사진과, 측면 양와위 사진, 그리고 방사선 투시, Xenon 환기 신틸그래피¹⁷⁾, 혹은 흡기-호기 컴퓨터 단층촬영으로 공기 저류를 증명할 수 있다¹⁸⁾(Fig. 4). 특히 빠르게 호기시 촬영한 사진상 종격동이 정상 폐부위로 이동하며 편측 횡격막의 현저한 비대칭을 보인다⁷⁾(Fig. 2). 또한 기관지 내시경으로 이물질, 종양, 점액 감입에 의한 기도 폐쇄의 원인을 증명할 수 있다.

폐동맥 혈관조영술상 작은 폐문과 말초혈관을 보이며⁶⁾(Fig. 3), 기관지 조영술상 특징적으로 분절기관지는 윤곽이 불규칙하며 확장되어 있고 기관지 끝부분은 5번째 또는 6번째 분지 부위에서 사각형모양으로 끝나거나 끝이 가늘어지게 끝난다^{6,8,9,12)}. 과거에는 폐동맥 혈관조영술과 기관지 조영술이 시행되었으나 현재는 고해상 컴퓨터 단층촬영술(HR CT)로 대체되고 있는데, 컴퓨터 단층촬영 소견상 방사선 과투시성 부위는 때로 정

상 밀도로 산재된 혈관이 적은 부위와, 국소적으로 저농도의 고르지 못한 부위를 가진 비균질성을 보인다^{3,18,19)}(Fig. 4). 이러한 작은 저농도 부위는 폐기종과 공기 저류를 나타내며, 컴퓨터 단층촬영상 또다른 소견으로 기관지확장증, 허탈과 반흔이 보이기도 한다^{3,18,19)}.

증상이 없는 환자는 특별한 치료를 요하지 않는다. 간헐적인 기도 감염의 예방과 치료이외의 다른 조치는 필요없다. 간혹 확장된 기관지의 이차 감염이 항생제 치료로 적절히 조절되지 않을 경우 폐절제술이 필요하다.

참 고 문 헌

- 1) James C. Reed : Chest radiology. 3rd Edition, 349-51, Mosby Year Book, 1991.
- 2) 손경명, 양혜련, 전정수, 김옥화, 김춘열, 박용휘 : 폐배아 발생이상. 30례의 방사선학적 소견. 대한방사선의학회지 26(5) : 955-962, 1990
- 3) 오유환, 김정혁, 정규병, 서원혁 : Swyer-James 증후군의 고해상 CT소견. 대한방사선의학회지 31(5) : 857-862, 1994
- 4) 김우선, 연경모, 김인원, 윤용수, 서연림, 지체근 : 선천성 폐정맥 폐쇄의 방사선학적 고찰. 대한방사선의학회지 29(1) : 165-173, 1993
- 5) 배오근, 최철승, 최요원, 전석철, 서홍석, 함창곡 : 일측성 폐동맥 형성부전증. 3례보고. 대한방사선의학회지 31(1) : 87-90, 1994
- 6) Swyer PR, James GCW : A case of unilateral pulmonary emphysema. Thorax 8 : 133-136, 1953.
- 7) MacLeod WM : Abnormal transradiancy of one lung. Thorax 9 : 147-153, 1954.

- 8) Rakower J, Moran E : Unilateral hyperlucent lung (Swyer-James syndrome). *Am J Med* **33** : 864-872, 1962.
- 9) Reid L, Simon G : Unilateral lung transradiancy. *Thorax* **17** : 230-239, 1962
- 10) Thurlbeck WH : Pathophysiology of chronic obstructive pulmonary disease. *Clinical chest Med* **11** : 389-403, 1990.
- 11) Peters ME, Dickie HA, Crummy AB, et al : Swyer-James-MacLeod syndrome. A case with a baseline normal chest radiograph. *Pediatr Radiol* **12** : 211-213, 1982.
- 12) Margolin HN, Rosenberg LS, Felson B, et al : Idiopathic unilateral hyperlucent lung a roentgenologic syndrome. *AJR* **82** : 63-75, 1959.
- 13) Stokes D, Sigler A, Khouiri NF, et al : Unilateral hyperlucent lung (Swyer-James syndrome) after severe *Mycoplasma pneumoniae* infection. *Am Rev Respir Dis* **117** : 145-152, 1978.
- 14) Avital A, Shulman DL, Bar-Yishay E, et al : Differential lung function in an infant with the Swyer-James syndrome. *Thorax* **44** : 298-302, 1989.
- 15) Naim JR, Prime FJ : A physiological study of MacLeod's syndrome. *Thorax* **22** : 148, 1967.
- 16) White RI, James AE, Wagner HN : The significance of unilateral absence of pulmonary artery perfusion by lung scanning. *AJR* **111** : 501-509, 1971.
- 17) O'Dell CW, Taylor A, Higgins CB, et al : Ventilation-perfusion lung images of the Swyer-James syndrome. *Radiology* **121** : 423-426, 1976.
- 18) Moore ADA, Godwin JD, Dietrich PA, et al : Swyer-James syndrome. CT findings in eight patients. *AJR* **158** : 1211-1215, 1992.
- 19) Marti-Bonmati L, Perales FR, Catala F, et al : CT findings in Swyer-James syndrome. *Radiology* **172** : 477-480, 1989.