

□ 증 례 □

## Klinefelter 증후군에 병발된 원발성 종격동 생식세포종 1예

원자력병원 내과, 해부병리과\*

김용조 · 권교선 · 이영우 · 김경태 · 박연희 · 류백렬 · 김태유 · 임영혁  
이춘택 · 강윤구 · 조경자\* · 이진오 · 강태웅

= Abstract =

### A Case of Primary Mediastinal Germ Cell Tumor Associated with Klinefelter's Syndrome

Yong-Jo Kim, M.D., Gyo-Seon Kwun, M.D., Young Wo Lee, M.D., Kyung-Tae Kim, M.D.,  
Yeon-Hee Park, M.D., Baek-Yeol Ryoo, M.D., Tae You Kim, M.D., Young-Hyuck Im, M.D.,  
Choon-Taek Lee, M.D., Yoon-Koo Kang, M.D., Kyung Ja Cho, M.D., Jhin-Oh Lee, M.D.,  
and Tae-Woong Kang, M.D.

*Department of Internal Medicine and Pathology\*, Korea Cancer Center Hospital, Seoul, Korea*

Klinefelter's syndrome is characterized by small testes, azoospermia, gynecomastia, and elevated levels of plasma gonadotropins in men with two or more X chromosomes. Previous investigators reported that patients with Klinefelter's syndrome are predisposed to the development of a non-seminomatous germ cell tumor in the mediastinum. It is suggested that this linkage may be due to the hormonal imbalance in Klinefelter's syndrome and consequently, the formation of dysgenetic germ cell and/or abnormal migration of germ cell.

We report here a case of Klinefelter's syndrome in a 24-years-old man who was presented with anterior mediastinal mass. The clinical and laboratortory findings were compatible with Klinefelter's syndrome and he was found to have 47 XXY karyotype. Pathological findings for mediastinal mass revealed mixed germ cell tumor composed of mature cystic teratoma and endodermal sinus tumor. He was treated with cis-platin containing chemotherapy and followed up in partial remission.

---

**Key Words :** Klinefelter's syndrome, primary mediastinal germ cell tumor

중격동에서 발생하는 생식세포종(germ cell tumor)은 매우 드문 질환으로 대부분 젊은 남자에서 호발하며 전체 생식세포종의 약 5%가 중격동, 특히 전중격동에서 발생하는 것으로 알려져 있다. Klinefelter 증후군은 1942년 Klinefelter 등에 의해 처음 기술되었으며, 이는 남성 성선부전증의 가장 흔한 형태로서 염색체 구조상 성염색체가 2개 이상의 X 염색체와 1개 이상의 Y 염색체로 이루어지는 것을 특징으로 한다. 이 증후군은 임상적으로 고환이 작고 세정관이 무정자증(azoospermia)이거나 드물게는 희정자증(oligospermia)을 나타내며, 여성형 유방, 유환관증(eunuchoidism), 장신, 정신박약 등을 보일 수 있으며 혈청 testosterone의 감소 및 gonadotropin의 증가 등을 특징으로 한다<sup>1-4)</sup>.

Klinefelter 증후군 환자에서는 여러 종류의 악성종양이 일반인에 비해 훨씬 높은 빈도로 발생하는 것으로 알려져 있는데, 특히 Sogge<sup>5)</sup> 등이 1979년 Klinefelter 증후군과 연관된 원발성 중격동 생식세포종을 가진 환자를 보고한 이래, 생식세포종과 Klinefelter 증후군과의 관련성이 높은 것으로 보고되고 있다<sup>5-7)</sup>.

국내에서는 Klinefelter 증후군 환자<sup>1-4)</sup>나 원발성 중격동 생식세포종 환자들<sup>8-9)</sup>이 상당수 보고되었으나, Klinefelter 증후군과 병발된 원발성 중격동 생식세포종 환자는 현재까지 1예가 보고되어 있다<sup>10)</sup>.

저자들은 Klinefelter 증후군과 함께 중격동내의 원발성 혼합형 생식세포종 (mixed germ cell tumor)을 가진 환자 1예를 경험하였기에 문헌 고찰과 함께 보고하는 바이다.

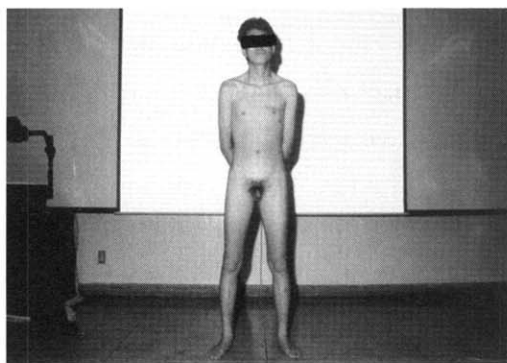
**환 자 :** 김 O O (남자, 24세)

**주 소 :** 좌측 흉부 동통

**현병력 :** 환자는 입원 4개월 전부터 가끔 흉통을 느꼈으나 기침과 가래는 없었다. 타병원 방문하여 흉부 전산화 단층촬영 결과 전중격동에 종괴가 발견되어 94년12월 개흉술에 의한 전절제후 조직검사를 시행하였고, 조직검사 결과 생식세포종이 의심되어 본원을 방문하였다. 입원 당시에 좌측흉부 동통 이외에는 특별한 다른 증상은 없었다.

**과거력 및 가족력 :** 특기 사항 없음.

**이학적 소견 :** 환자의 체형은 세장형이었으며, 신장은 183cm, 머리에서 치골 상부까지 82cm, 치골 상부에서 발바닥까지 101cm이었고, 전형적인 유환관증의 소견은 보이지 않았다(Fig. 1).



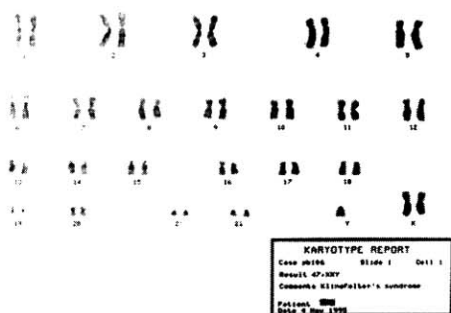
**Fig. 1.** Photography showing patient with tall slender appearance and small external genitalia which are characteristic of Klinefelter's syndrome

혈압은 120/80mmHg, 체온 36.5℃, 맥박수 80회/분, 호흡수 12회/분이었다. 안면부 소견상 특이 소견은 없었다. 흉부에서 유방의 이상비대는 없었으며 폐야 및 심음 청진시 잡음은 들리지 않았다. 복부에서 간 및 비장은 촉진되지 않았고 복부 압통이나 이동 탁음(shifting dullness)은 없었

다. 상지 및 하지에 특이 소견은 없었다. 음모의 발달은 정상적이었고 고환 검사상 의심되는 종괴는 촉진되지 않았으나 좌우측 고환의 크기는 촉진상 각각 완두콩만하게 작아져 있었다.

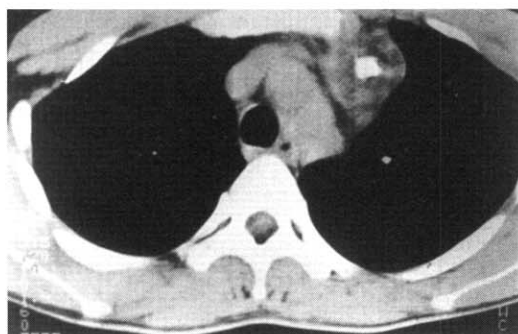
**검사실 소견** : 말초혈액검사에서 혈색소 14.4gm/l, 백혈구 5,920/mm<sup>3</sup> (호중구 69.8%, 임파구 20.9%, 단핵구 6.7%), 혈소판 221,000/mm<sup>3</sup> 였고, 혈청화학검사 및 소변검사는 정상 범위였다. 혈중 T3는 1.11ng/ml (정상치 : 0.8-2.0ng/ml), free T4는 1.46 ng/dl(정상치 : 0.8-2.4ng/dl), TSH는 0.58mU/ml (정상치 : 0.3-4.1mU/ml)로 갑상선 기능검사는 정상 범위였다. 혈중 호르몬치는 testosterone이 1.20ng/ml (정상치 : 2.5-8.5ng/ml)로 감소되어 있었고, LH와 FSH는 각각 16.74mIU/ml(정상치 : 2-15.4mIU/ml), 30.56mIU/ml (정상치 : 1.7-8.5mIU/ml)로 상승되어 있었다. 혈청  $\beta$ -HCG( $\beta$ -human chorionic gonadotropin)는 5.73IU/ml(정상치 : 5IU/ml이하),  $\alpha$ -FP( $\alpha$ -fetoprotein)은 938.43ng/ml(정상치 : 20ng/ml이하)로 증가되어 있었다.

**염색체 검사** : 말초혈액에서 실시한 염색체검사항 47 XXY의 핵형을 확인할 수 있었다(Fig. 2).



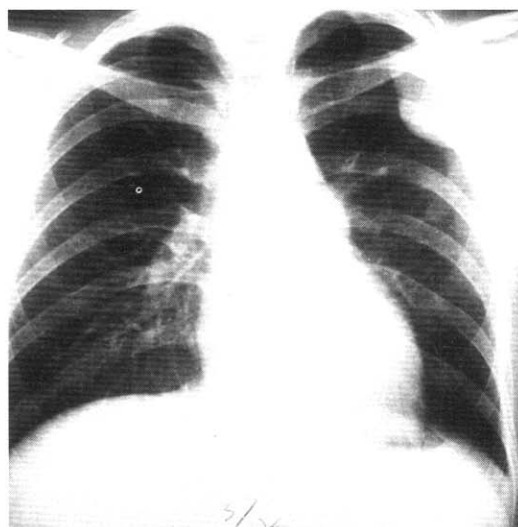
**Fig. 2.** Chromosomal karyotype of the patient illustrating an 47 XXY pattern.

**방사선 검사** : 1994년 12월 외부병원에서 시행한 흉부 방사선사진 및 흉부 전산화 단층촬영상 전중격동에 약 5×5cm 정도의 종괴가 있었다(Fig. 3).



**Fig. 3.** On admission, initial chest CT scan showing 5×5cm sized mass with internal calcification in anterior mediastinum.

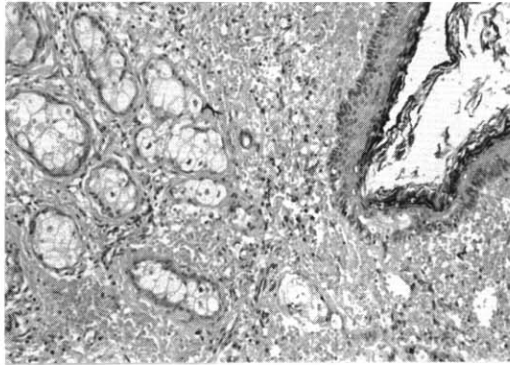
1995년 3월 본원으로 전원후 시행한 흉부 방사선사진상 중격동 종양은 전절제후 발견되지 않는 상태에서 좌측 상부 벽측흉막에 6×3.5cm 크기의 종괴가 발견되었다(Fig. 4).



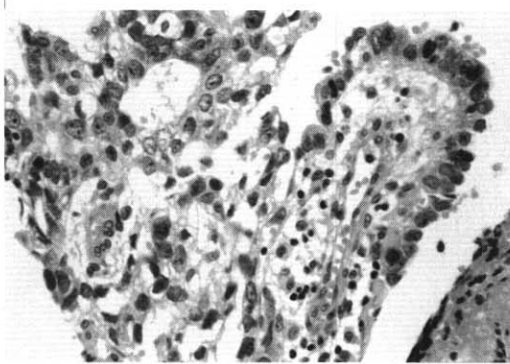
**Fig. 4.** On three months after mediastinal mass excision, chest PA showing 6×3.5cm sized pleural based mass in LUL.

환자의 복부 초음파검사상 전이성 종괴나 임파절 종대는 없었고, 고환 초음파 검사상 좌우측 고환은 각각 직경이 15mm, 16mm로 작아져 있었으나 이상종괴의 존재는 확인되지 않았다.

**병리학적 소견 :** 종격동 종양에 대해 실시한 개흉술에 의한 전절제 조직검사상 내배엽동종(endodermalsinus tumor)과 성숙형 낭성 기형종(mature cystic teratoma)의 두가지 양상을 보이는 혼합형 생식세포종(mixed germ cell tumor)으로 진단되었다(Fig. 5A, B).

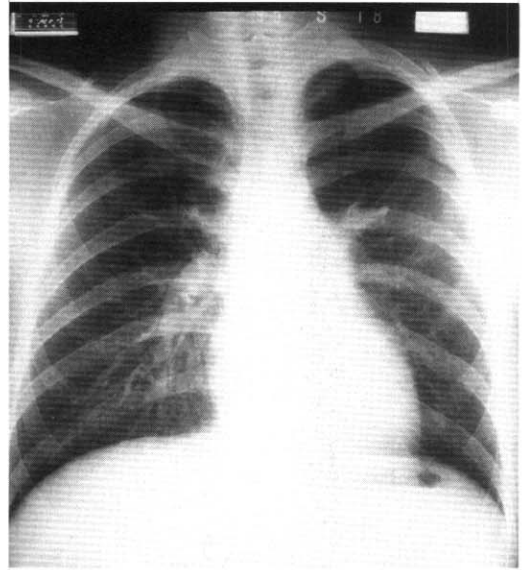


**Fig. 5-A** Light microscopic examination of resected specimen reveals sebaceous glands and skin component of mature cystic teratoma of mixed germ-cell tumor.



**Fig. 5-B** Light microscopic examination of resected specimen reveals papillary projections composed of a central blood vessel enveloped by immature epithelium(Schiller-Düval body) which is endodermal sinus tumor component of mixed germ-cell tumor.

**치료 및 경과** 이상의 결과 Klinefelter 증후군에 병발한 원발성 종격동 생식세포종으로 진단하고 BEP(bleomycin, etoposide, cisplatin) 3제 복합화학요법을 시행하였다. 3회의 항암요법후  $\alpha$ -FP은 10.2 ng/ml 로 정상 범위내로 감소되었고, 흉부 방사선 사진상 종양은 부분관해 상태를 보였다(Fig. 6).



**Fig. 6.** After 3 cycles of BEP chemotherapy, chest PA shows markedly decreased pleural based mass in LUL.

## 고 찰

생식기관의 원발성 악성종양은 젊은 나이에서 호발하고 50대 이후에는 급격히 감소하는데, 원발성 악성 고환종양의 94% 이상이 생식세포종이며 이중 60%가 단일 생식세포종이고, 40%가 혼합형 생식세포종으로 구성되어 있다. 이 가운데 원발성 종격동 생식세포종은 모든 생식세포종의 약 5%를 차지하며 주로 전종격동에서 호발하고, 청년기의 전종격동에서 발생하는 종양의 15%를 차지한다.

Klinefelter 증후군은 1942년 Klinefelter 등에 의해 처음 보고된 이후 1959년 Jacob 등에 의하여 이 증후군과 47 XXY 성염색체 이상과의 연관성이 밝혀졌고, 그 이후에도 많은 성염색체 이상의 변이형들이 보고되고 있다. Klinefelter 증후군의 발생빈도는 남아 600명당 1명꼴로 발생하며 이 증후군과 다른 여러 종양<sup>11-19)</sup> 즉 전립선암, 폐암, 유방암<sup>20-22)</sup>, 만성 및 급성 골수성 백혈병, 급성 림프구성 백혈병과의 연관 관계는 이미 밝혀진 바 있고, 최근 Klinefelter 증후군 환자에서 생식세포종이 자주 보고됨으로써 Klinefelter 증후군에서 원발성 종격동 생식세포종이 발생할 위험이 높다는 것이 알려지게 되었다<sup>5-7)</sup>. 특히 Klinefelter 증후군에서 발생하는 생식세포종은 일반인에서 발생하는 생식세포종에 비해 발병시의 연령이 젊고 비정상피종(non-seminoma)이 대부분이며 종격동내에서의 일차성 발병이 많다는 점을 특징으로 들 수 있다<sup>6)</sup>. Hasle 등은<sup>13)</sup> Klinefelter 증후군과 연관된 원발성 생식세포종의 평균 발생연령은 17세인 반면, 원발성 생식세포종이 Klinefelter 증후군과 연관되지 않은 경우의 평균 연령은 29세임을 보고하였고, 특히 염색체분석 결과 Klinefelter 증후군과 관련된 경우에는 47 XXY의 전형적인 핵형을 나타내는 것으로 보고하였다. Nichols 등은<sup>6)</sup> 원발성 종격동 생식세포종을 가진 22명의 환자중 5명(22%)이 염색체 검사상 Klinefelter 증후군으로 확인되어 이 증후군과 원발성 종격동 생식세포종과의 연관성이 있음을 강력히 시사하였다.

또한 1986년까지 보고된 Klinefelter 증후군과 연관된 생식세포종 32예 가운데 27예가 생식선의 부위에 발생하였고 이중 25예가 종격동에서 발생하는 것으로 보고하였다. 이들 원발성 종격동 생식세포종은 조직학적으로는 모두 비정상피종이었는데 양성기형종 1예, 악성 기형종(teratocarcinoma) 8예, 난황 세포종(yolk sac tumor) 2예, 용모 상피

암(choriocarcinoma) 7예, 태생암(embryonal cell carcinoma) 6예, 혼합형이 1예이었다. 현재까지 우리나라에서 보고된 1예의 Klinefelter 증후군에 병발된 원발성 생식세포종의 조직소견은 태생암 1예이었으며, 본 증례의 경우에는 내배엽동종과 성숙형 남성 기형종(mature cystic teratoma)의 두가지 양상을 보이는 혼합형 생식세포종(mixed germ cell tumor)이었다. 본 증례는 젊은 남자환자로서 세장형의 체형 및 고환위축을 보였고, 남성호르몬의 감소와 염색체의 핵형검사상 47 XXY의 소견을 보여 Klinefelter 증후군으로 진단할 수 있었다. 또한 종양 표지자 검사결과  $\alpha$ -FP이 증가되어 있었고 전종격동종양에 대한 조직검사결과 혼합형 생식세포종으로 진단되어 Klinefelter 증후군에 병발한 원발성 종격동 생식세포종을 확인할 수 있었다.

생식선외 생식세포종의 발생기전에 대하여는 아직 명확하지는 않으나, Recondo 등은 생식선외에서 발생하는 생식세포종은 원시생식세포의 불완전한 이동에 의한 것이라는 가설을 주장하였는데, 정상적으로 원시생식세포는 수정후 4주가 지나면 난황낭(yolk sac)의 내배엽(endoderm)에서 비뇨생식능선(urogenital ridge)을 따라 생식선(gonad)에 이르는데 이 과정의 이상으로 생식세포가 생식선외 부위에 머무르게 된다는 것이다. 이러한 생식세포는 그 자체가 지닌 종양형성능력에 의하거나 또는 주위 환경의 이상에 의해 결국 종양이 발생한다는 것이다. 이와 관련하여 Klinefelter 증후군 환자에서 생식선외 생식세포종이 잘 발생하는 기전은 아직 명확하지는 않으나, Klinefelter 증후군의 경우 태생기시 호르몬 분비의 이상에 의한 비정상적인(dysgenetic) 생식세포의 형성 또는 비정상적인 생식세포의 이동에 의해 종양이 생식선외에서 발생할 가능성이 높을 것으로 생각되고 있다<sup>9)</sup>.

원발성 종격동 생식세포종의 치료는 수술, 방사선치료, 화학요법의 병합을 원칙으로 하며, 최근 cisplatin을 중심으로 하는 복합항암화학요법의 도입으로 약 70%의 완전 관해율을 보이며, 전체 환자의 약 40%에서는 완치가 가능하게 되었다<sup>23)</sup>. 본 증례에서도 BEP(bleomycin, etoposide, cisplatin) 3제 복합화학요법을 시행한 결과 흉부 방사선사진상 종양은 부분관해 상태를 보였으며,  $\alpha$ -FP도 정상 범위내로 감소되었다. 그러나 본 증례의 경우와 같이 Klinefelter 증후군과 관련된 종격동 생식세포종은 호르몬 분비의 이상과 관련되는 점을 고려할때 일반적인 생식선외 생식세포종과는 생물학적인 특성이 다를 것으로 생각되며, 따라서 치료에 대한 반응 및 예후등도 차이가 있을 것으로 생각된다.

본 증례에서는 종격동 생식세포종을 가진 젊은 남자환자로서, 여러가지 임상적 특징 및 47 XXY의 염색체 검사결과등으로 Klinefelter 증후군으로 진단할 수 있었다. 원발성 종격동 생식세포종 환자의 약 20%에서 Klinefelter 증후군과 관계되므로 이를 규명하기 위한 염색체의 핵형분석이 필요할 것이며, 또한 Klinefelter 증후군 환자들은 원발성 종격동 생식세포종이 병발될 가능성이 높으므로 이에 대한 추적관찰이 필요할 것이다.

## 요 약

저자들은 Klinefelter 증후군에 병발된 원발성 종격동 혼합형 생식세포종(mixed germ cell tumor)을 가진 환자 1예를 경험하였기에 이에 문헌고찰과 함께 보고하는 바이다.

## 참 고 문 헌

- 1) 이희영, 김석희 : 남자불임증에 관한 연구(VII). Klinefelter's syndrome 에 대한 임상적 관찰.

대한비뇨기과학회잡지 18 : 153-160, 1977

- 2) 신성수, 이희영 : Klinefelter's syndrome의 14예, 대한비뇨기과학회잡지 19 : 37-42, 1978
- 3) 심홍방, 이희영 : Klinefelter's syndrome의 내분비학적관찰. 대한비뇨기과학회잡지 21 : 305-313, 1980
- 4) 조재필, 김동선, 조재홍, 김세경 : 48 XXY 염색체 구조를 보이는 Klinefelter 증후군 1예. 대한비뇨기과학회잡지 27 : 786-790, 1986
- 5) Sogge MR, McDonald SD, Cofold PB : The malignant potential of the dysgenetic germ cell in Klinefelter's syndrome. Am J Med 66 : 515-518, 1979
- 6) Nichols CR, Heerema NA, Palmer C, Loehrer PJ, Williams SD, Einhorn LH : Klinefelter's syndrome associated with mediastinal germ cell neoplasms. J Clin Oncol 53 : 1290-1294, 1987
- 7) Curry WA, McKay CE, Richardson RL, Greco FA : Klinefelter's syndrome and mediastinal germ cell neoplasms. J Urol 125:127-129, 1981
- 8) 김성규, 김경희, 강연식, 김기호 : 원발성 종격동종양 및 낭종의 임상적고찰. 대한의학협회지 26 : 851-856, 1983
- 9) 장양수, 탁승제, 이옥용, 김성규, 김기호 : 종격동에 발생한 순수정상피종의 화학요법에 의한 치험예. 대한내과학회잡지 28 : 267-272, 1985
- 10) 서창인, 배현주, 서철원, 방영주, 김노경 : Klinefelter 증후군과 연관된 원발성 종격동 생식세포암 1예. 대한내과학회잡지 36 : 544-549, 1989
- 11) McSweer RNM : Reticulum-cell sarcoma and rheumatoid arthritis in a patients with XY/XXY/XXXXY Klinefelter's syndrome and normal intelligence. Lancet 1 : 460-461, 1965

- 12) Michael M, Mcneil MB, Anthony SY, Leong MB : Primary mediastinal embryonal carcinoma in association with Klinefelter's syndrome. *Cancer* **47** : 343-345, 1981
- 13) Hasle H, Jacobsen BB, Asschenfeldt P, Andersen K : Mediastinal germ cell tumor associated with Klinefelter's syndrome. *Eur J Pediatr* **151** : 735-739, 1992
- 14) Zon R, Orazi A, Neiman RS, Nichol CR : Benign hematologic neoplasm associated with mediastinal mature teratoma in a patient with Klinefelter's syndrome. *Medical and Pediatric Oncology* **23** : 376-379, 1994
- 15) Joos H, Frick J, Wessely K, Rittinger O, Moritz E, Dietz O, Galvan G : Mediastinal tumor and Klinefelter's syndrome. *Eur Urol* **26** : 344-346, 1994
- 16) Tay HP, Bidair M, Shabaik A, Gilbaugh JH, Schmidt JD : Primary yolk sac tumor of the prostate in a patient with Klinefelter's syndrome. *J Urol* **153** : 1066-1069, 1995
- 17) Arduino LJ : Carcinoma of the prostate in sex chromatin positive (XXY/XY) Klinefelter's syndrome. *J Urol* **98** : 234-240, 1967
- 18) Arduino LJ, Glucksman MA : Interstitial cell tumor of the testis associated with Klinefelter's syndrome : a case report. *J Urol* **89** : 246-248, 1963
- 19) 박시훈, 고은희, 김주향, 이선주, 한지숙, 고윤웅, 김병수, 김귀언, 서창옥 : 원발성 중격동 악성기형 중에 속발된 급성 골수성 백혈병 1예. *대한내과학회잡지* **31** : 432-437, 1986
- 20) Robson MC, Santiago Q, Huang TW : Bilateral carcinoma of breast in a patient with Klinefelter's syndrome. *J Clin Endocr* **28** : 897-902, 1968
- 21) Coley GM, Otis RD, Clark WE II : Multiple primary tumors including bilateral breast cancers in a man with Klinefelter's syndrome. *Cancer* **27** : 1476-1481, 1971
- 22) Dodge OG, Jackson AW, Muldal S : Breast cancer and interstitial cell tumor in a patient with Klinefelter's syndrome. *Cancer* **24** : 1027-1032, 1969
- 23) Martini N, Golbey RB : Primary mediastinal germ cell tumors. *Cancer* **33** : 763, 1974