

## □ 증      례 □

## 건강인에서 발생한 폐효모균증 1예

왈레스기념 침례병원 내과

류수현 · 임종섭 · 유대성 · 신원혁 · 류인열 · 윤성준 · 이지현 · 황순철

= Abstract =

## A Case of Pulmonary Cryptococcosis in Healthy Person

Su Hyun Lyu, M.D., Jong Seob Lim, M.D., Dae Sung Yu, M.D., Won Hyuk Shin, M.D.,  
In Yeal Lyu, M.D., Sung Jun Yun, M.D., Ji Hyun Lee, M.D. and Soon Chul Hwang, M.D.

Department of Internal Medicine, Wallace Memorial Baptist Hospital, Pusan, Korea

Cryptococcosis is a systemic fungal infection caused by *Cryptococcus neoformans*. This mycosis is best known for meningeal involvement, yet, this disease rarely can be limited to the lungs. The usual portal of entry is respiratory tract. The recently rising incidence of the disease can be attributable to wide use of steroid, immunosuppressive agents and advent of AIDS. We experienced one case of pulmonary cryptococcosis in healthy person, who was admitted to the our hospital because of cough. *Cryptococcus neoformans* was isolated in the sputum, and lung tissue obtained by CT guide needle aspiration biopsy. Clinical improvement was noted after 6weeks of medical therapy with fluconazole.

**Key Words:** Pulmonary cryptococcosis, Healthy person, CT guide needle aspiration biopsy

## 서      론

효모균증(cryptococcosis)은 진균의 일종인 *cryptococcus neoformans*에 의한 비전염성의 기회감염 혹은 불현성감염으로써, 호흡기를 통해 인체내로 들어와 1차적으로 폐에 감염을 일으킨후 신체 여러장기에 병변을 일으키는 질환이다. 이 질환은 1861년 Zenker<sup>1)</sup>에 의해 최초로 중추신경계를 침범한 1예가 보고된후 전 세계적으로 많은 예가 보고되었으나, 폐에 국한된 효모균증은 비교적 드문 듯 하며, 폐에 단독으로 발병하더라도 증상이 심한 경우 외에는 불현성 감염으로 존재하다가 정기검진 및 흉부 X-선 우연히 발견되는 경우도

있다. 최근에는 이질환에 대한 인식과 진단의 발달, 스테로이드제제와 면역억제제등의 사용증가, 만성질환 환자의 수명의 증가로 인해 발생빈도가 점차 증가하고 있다<sup>2,3)</sup>. 저자들은 건강인에서 CT 유도하의 세침 흡인 생검법으로 얻은 조직에서 확진한 폐효모균증 1예를 경험하였기에 이에 관한 문헌고찰과 함께 보고하는 바이다.

## 증      례

환 자: 김○○, 남자 38세.

주 소: 약 20일간의 기침.

현병력: 환자는 배선공으로 매년 시행한 흉부 X-선

사진을 포함한 정기 신체검사에서 이상소견이 없었다. 입원 20일 전부터 기침, 미열, 체중감소가 있어 개인의 원을 방문하여 시행한 객담검사에서 결핵균이 발견되지는 않았지만 흉부 X-선 촬영상 우측폐에 광범위한 경화(consolidation)소견 보이고 결핵 앓은 과거력있어 폐결핵 의심하에 INH, RFP, EMB로 치료를 받았으나 증상의 호전이 없고 내원 10일 전부터 기침이 심해져 입원 하였다.

**과거력:** 15년전 결핵성 늑막염으로 1년간 치료후 완치판정 받았음.

**사회력:** 음주력과 흡연력은 없었음.

**이학적 소견:** 입원당시 급성병색 소견 보였고, 혈압은 130/70 mmHg, 맥박 94회/분, 호흡수는 22회/분, 체온 37.6℃이었다. 두부 및 경부에 이상소견은 없었으며, 입과결 종대나 경부 강직은 없었다. 흉부 청진상 우측 폐에 수포음이 들렸다. 복부, 사지 및 신경학적인 소견에는 특기사항이 없었다.

**검사실 소견:** 말초혈액 검사상 혈색소 15.6 g/dl, 헤마토크리트 45%, 백혈구 8,000/mm<sup>3</sup>(중성구 67%, 림프구 26%), 적혈구 침강속도는 46 mm/hr 이었다. 소변 검사, 간기능검사 및 전해질검사는 정상범위였다. 동맥혈 가스분석검사상 pH 7.33 P<sub>a</sub>CO<sub>2</sub> 50.6 mmHg, P<sub>a</sub>O<sub>2</sub> 85.5 mmHg, O<sub>2</sub> sat. 94% 이었고, 객담 결핵균 도말 및 배양검사와 세포진검사는 6회 모두 음성이었고, Gram 염색상 특이소견 없었다. 객담 india ink 도말검사에서 특징적인 크기(4~12 μm)의 피막에 싸인 구형세포 및 세포발아가 보였고, 객담 진균 배양검사상 C. neoformans가 배양되었다. 혈청cryptococcal Ag은 양성이었고, 폐외 병변을 확인하기 위해 뇨, 골수 및 뇌 척수액의 도말검사 및 배양검사를 시행하였으나 효모균은 발견되지 않았다. 혈청 면역글로불린, B와 T 림프구수 및 활성은 정상범위내에 있었고, HIV Ab는 음성 이었으며, 심전도검사는 정상범주였다.

**흉부 X-선 검사소견:** 단순 흉부 X-선촬영(Fig. 1) 및 흉부 전산화단층촬영(Fig. 2)상 우측 하엽에 광범위한 경화소견을 관찰할 수 있었다.

**기관지경검사 및 CT 유도하 세침 흡인 생검술:** 기관지경검사상 기관지 점막에 이상소견이나 기관지 협착 및 종물은 관찰할수 없었고, 기관지 세척액의 향산

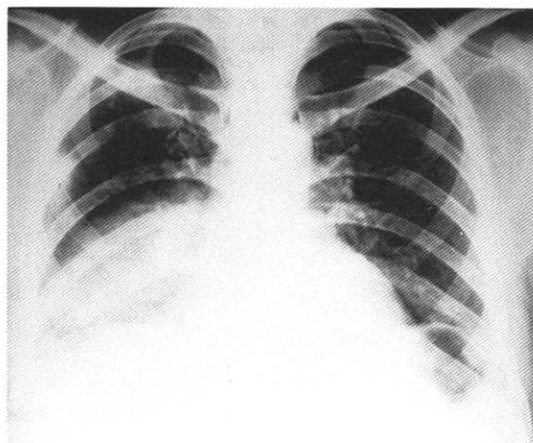


Fig. 1. Chest PA shows extensive consolidation in right lower lobe.

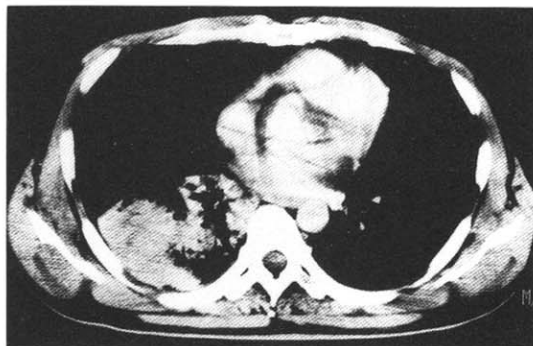
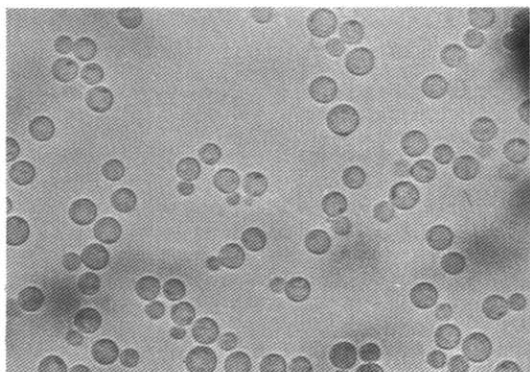


Fig. 2. Chest CT demonstrates homogeneous consolidations with some air bronchogram in right lower lobe.

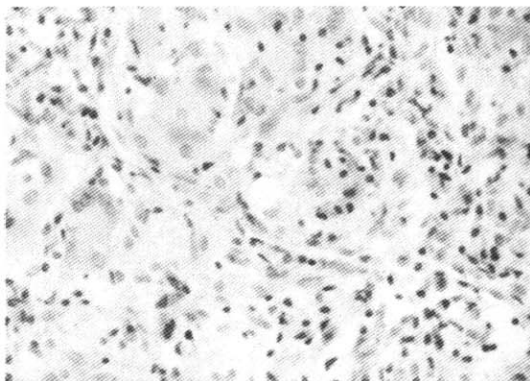
균과 진균도말 및 배양검사, 세포진검사 모두 음성이었다. CT 유도하 세침 흡인 생검술을 시행하여 세균학적 검사 및 병리조직학적검사를 시행하였다.

**세균학적검사:** 폐생검 조직을 Sabouraud배지에 배양하여 유연하고 점액성의 성상을 가진 크림색의 집락을 관찰할수 있었고, india ink 도말검사(Fig. 3)에서 특징적인 크기(4~12 μm)의 피막에 싸인 구형세포 및 세포발아를 보였다. 생물학적 검사에서 urea와 inositol을 분해 하였다.

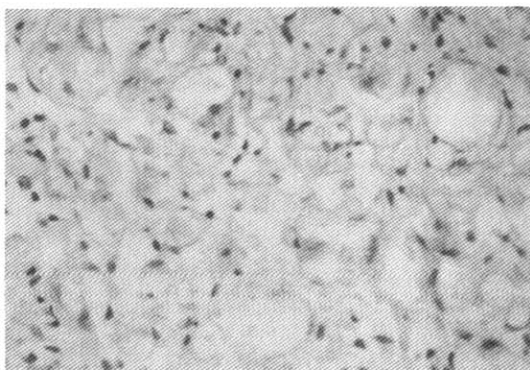
**병리조직학적 소견:** 폐생검 조직은 Hematoxylin-eosin염색상(Fig. 4) 거핵세포, 림프구, 섬유아 세포로 구성된 육아종성 염증소견을 보였고, PAS염색(Fig. 5)



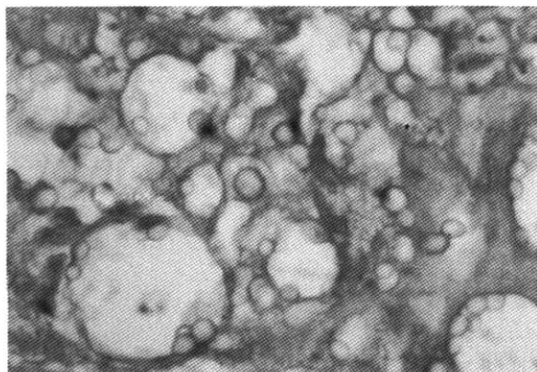
**Fig. 3.** India ink preparation of cultured cryptococci from a biopsied lung tissue.



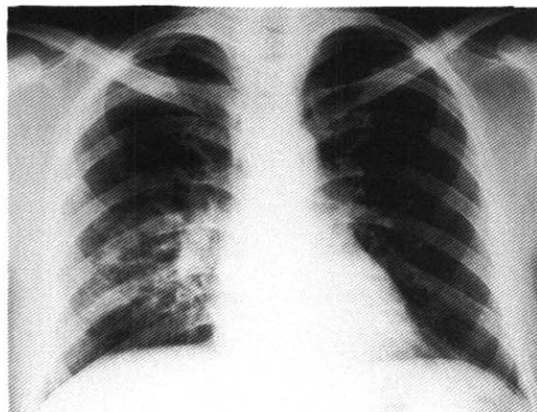
**Fig. 4.** Chronic granulomatous inflammation consists of giant cell, fibroblasts, lymphocytes(H&E Stain; ×200).



**Fig. 5.** Many oval or elliptical yeastlike fungi having pink colored cell wall(PAS Stain; ×200).



**Fig. 6.** Numerous cryptococci have mucicarmine positive capsule that have a spinous appearance(mucicarmine Stain; ×400).



**Fig. 7.** Follow up chest PA shows much improvement of previous consolidation of right lower lobe.

및 methenamine silver염색에서는 각각 분홍색 및 갈색으로 염색되는 효모균의 세포막과 narrow base를 가진 세포발아를 관찰할 수 있었고, Mucicarmine염색상(Fig. 6) 극돌기 모양(spinous appearance)을 가진 두터운 피막을 관찰할 수 있었다.

**임상경과:** *C. neoformans*에 의한 폐감염으로 진단 후 6주간 fluconazole 400 mg/day 사용후 기침과 미열의 소실 및 4 kg의 체중증가가 있었고, 적혈구 침강속도는 정상화 되었으며, 입원 당시에 비해 흉부 X-선 사진(Fig. 7)은 호전이 되었고, 객담 배양검사에서 효모균은 관찰되지 않았다.

## 고 찰

효모균증은 1861년 Zenker<sup>1)</sup>에 의해 진균에 의한 중추신경계 감염으로 사망한 1예를 최초로 보고한 이래 1894년 Busse에 의해 젊은 여성에서 경골의 고무종과 유사한 병변으로부터 효모양 진균을 처음으로 분리하였고, 1916년 Stoddard와 Cutler<sup>4)</sup>에 의해 원인균, 임상적 및 병리학적 특징에 대해 자세히 기술되었다. 폐효모균증은 1902년 Frothingham에 의해 말에서 처음으로 발견되었으며, 인간에서는 1924년 Sheppe에 의해 처음으로 보고되었다.

효모균은 발아에 의해 증식하는 효모양 진균으로 두꺼운 피막으로 싸여 있으며, Sabouraud 배지 및 일반배지에서 유연하고 점액성이며, 크림색의 집락은 배양 2~10일 후면 관찰가능 하지만 4~6주까지 배양해야 한다. 효모균은 25종으로 분류되며, 주로 *Cryptococcus neoformans*에 의해 사람에게 질병을 일으키는 것으로 되어있으나, 병원성이 약한 *Cryptococcus albus*에 의한 폐감염증도 보고가 된 적이 있다<sup>5)</sup>.

*C. neoformans*는 크기가 4~6  $\mu\text{m}$ 로 비둘기나 다른 조류의 배설물을 통해 토양이나 공기중에 부패균으로 존재하다가 호흡기를 통해 폐에 들어가 폐에 국한된 감염을 일으키거나 주로 혈액성으로 드물게는 림프계를 통해 전신으로 전파되며, 특히 중추신경계를 잘 침범하게 된다. *C. neoformans*는 4가지 subtype이 있는데 주로 A와 D에 의해 감염증이 나타난다. 사람에서 사람으로, 혹은 동물에서 사람으로 직접 전파된 예는 보고된 바 없다. 그러나 활동성 효모균증을 앓고 있는 공여자로부터의 이식된 조직으로부터 전파되어 감염된 예는 보고되어 있다<sup>6)</sup>.

효모균증은 전 세계적으로 어느 연령에서나 발생하나, 35~60세에서 많고 남성에서 조금 높으며, 백혈병, 호지킨씨병, sarcoidosis, 당뇨병, 결핵, 악성빈혈 및 장기간의 부신피질 호르몬제의 투약으로 면역기능이 저하된 환자에서 잘 발생하고, 최근에는 AIDS 및 이식환자의 증가로 인한 효모균증 발생이 증가되고 있다<sup>7)</sup>. 그러나 50% 이상에서는 명백한 선행질환없이 발병한다. 본 예에서는 15년전 결핵성 늑막염을 앓았으나 1년간

치료후 완치판정 받았으며, 매년 시행한 흉부 X-선 촬영상 이상소견 없었으며, 입원후 6회에 걸친 객담 도말 및 배양검사, 기관지 세척액검사서 결핵균은 관찰할 수 없었고, 그외 여러가지 검사결과에서도 전신질환이나 면역기능의 저하 등은 발견할 수 없었다.

폐효모균증의 임상증상은 대부분 증상이 없거나, 기침, 객담, 흉통, 미열, 및 전신피로감 등을 경미하게 나타내며, 호흡곤란, 혈담 등은 거의 없다. 반면에 AIDS 환자에서의 폐효모균증시 중하고 빠르게 악화되어 42%가 급성기에 사망한다고 한다<sup>8,9)</sup>. 폐효모균증은 증상이 없이 지내다가 우연히 흉부 X-선상 발견되는 경우가 다수를 차지하기 때문에<sup>10)</sup> 정확한 발생빈도나 유행률은 알기 어렵고, 모든 효모균증의 약 10%에 달할 것으로 추측하고 있다.

폐효모균증은 흉부 X-선 촬영상 특징적인 소견은 없고, 둥근 결절형, 폐렴성 침윤형, 분산성의 속립성 결절형의 3가지로 나타나고<sup>11)</sup>, 폐문 임파절 종대나 심한 늑막침습, 석회화 등은 드물다.

폐효모균증의 진단으로는 도말검사나 배양검사를 이용한 균체의 확인, 조직검사에서 병변내에 PAS, methenamine silver nitrate, Fontana Masson 등의 특수염색에서 양성의 효모양 진균을 확인하고 mucicarmine과 Alcian blue염색에 의해 두터운 피막을 확인하는 것이다. 본 예에서 CT 유도하의 세침 흡인 생검법에 의한 검사상 육아종성 병변을 관찰할 수 있었고, PAS 및 methenamine silver염색에서 효모양 진균을, 또한 mucicarmine염색에 의해 두터운 피막을 확인할 수 있어 효모균증으로 진단 하였다. 폐효모균증환자의 10%만 객담 배양검사서 양성으로 나타난다. 과거에는 폐에 국한된 효모균증은 진단 및 치료 목적으로 시행한 폐절제술로 얻은 조직에서 우연히 발견되는 경우가 대부분이었으나 진단수기가 발달함에 따라 경기관지 폐조직검사와 세침 흡인에 의한 검사등으로 진단율이 높아지고 있다<sup>3,12)</sup>. 혈액 배양검사에서는 진균이 거의 자라지 않지만 일단 자라면 전신으로 퍼진 것으로 생각하고 예후가 불량하며, 주로 AIDS환자에서 양성으로 나타난다<sup>13)</sup>. 혈청학적검사나 면역학적검사로 혈청내 cryptococcal mucopolysaccharide capsule 항원에 대한 latex agglutination test가 가장 많이 이용되고 유용

한 검사이며, 효모균증 뇌막염환자에서는 혈청 및 뇌척수액에서 양성률이 90% 이상으로 나타나나, 폐효모균증환자에서는 1/3에서 양성으로 나타난다. 그외에도 complement fixation test, ELLISA, indirect fluorescent test 등이 있다. 폐효모균증환자에서는 뇌막염등의 폐외 병소를 제외 시켜기 위해 반드시 뇌척수액, 골수 및 소변 도말검사 및 배양검사를 시행하여야 한다.

폐효모균증환자에서 흉부 X-선상 종괴나 결절성 병변이 있을때, 폐암을 감별진단 하는것이 중요한데, 폐암 및 만성 폐질환 환자의 약 0.5~1%에서 C. neoformans가 호흡기에 부패균으로 존재하기<sup>11)</sup> 때문에 이때는 객담검사에서 효모균이 나타나더라도 폐암의 동반 가능성도 고려해야 하고, 폐렴성 침윤양상 및 분산성의 속립성 결절양상에서는 항생제에 반응없고 만성경과를 취하므로 폐결핵과 감별을 하는것이 중요하다. 이외 감별해야 할 질환으로는 sarcoidosis, 기관지확장증 및 진폐증 등이 있다

폐효모균증환자의 치료는 선행하는 면역학적 결함이 있는 경우는 항진균제를 반드시 투여해야 하며, 단독요법으로 amphotericin B를 전체용량이 1~2 g되게 투여하거나 amphotericin B 0.4 mg/kg/day와 flucytosine 150 mg/kg/day을 병용요법으로 6주간 투여 한다. AIDS환자는 일반적으로 amphotericin B 단독요법 또는 flucytosine과 병용요법으로 6~10주간 투여한 후 유지요법으로 fluconazole을 일생동안 투여할 것을 추천하고 있다. 선행하는 면역학적 결함이 없는 경우는 항진균제나 수술적 제거없이 치료되어질 수 있다<sup>8,14)</sup>. 그렇지만 뇌막염으로 진행빈도는 낮지만 진행될수있기 때문에 fluconazole을 사용하는 것이 합리적이다<sup>14)</sup>.

예후에 영향을 미치는 인자로는 폐외전파와 면역기능 상태가 중요하다. 치료후 적어도 1년간 매 수개월 간격으로 추적관찰을 해야하며, 배양검사상 재발은 치료후 첫 1년내 일반적으로 발생한다.

## 요 약

본 환자는 평소 건강하던 38세 남자환자로 기침의 증상과 X-선상 우측폐에 경화소견을 보인 예였다. CT 유도하 세침 흡인 생검법에 의한 세균학적검사와 조직

검사로 C. neoformans에 의한 폐효모균증으로 진단하여, 6주간 fluconazole 사용후 증상은 소실되었고, X-선상 많이 호전되어 현재 추적 관찰중에 있다.

## 참 고 문 헌

- 1) Zenker FA: Encephalitis mit Pilzentwicklungem Gehirn. Jahresb d Gesellsch F. natu Heilk in Dresd 62:51, 1861(Cited by Emanuel B)
- 2) Vic M Malabonga, Jeffrey Basti, Stephan L Kamholz: Utility of Bronchoscopic Sampling Techniques for Cryptococcal Disease in AIDS. Chest 99:370, 1991
- 3) 이원영, 조영석, 김미영, 안리숙, 송소향, 이숙영, 김영균, 김관형, 박성학: 양측 부신절제후 연 속적으로 병발된 폐효모균증 및 폐결핵 1예. 결핵 및 호흡기질환 42(1):93, 1995
- 4) Stoddard J L, and Cutler E C: Torula infection in man. Rockefeller Institute for Medical Research. Monograph 6, Jan. 31, 1916
- 5) Krumholz RA: Pulmonary cryptococcosis. Am Rev Resp Dis 105:421, 1972
- 6) Gottesdiener KM. Transplanted infections: Donor to host transmission with the allograft. Ann Intern Med 110:1001, 1989
- 7) Eng RHK, Bishburg E, Smith SM: Cryptococcal infections in patients with acquired immune deficiency syndrome. Am J Med 81:19, 1986
- 8) Mandell, Douglas and Bennett: Principles and Practice of Infectious Diseases. 4th pp2331~2340, 1995
- 9) Cameron ML, Bartlett JA, Gallis HA, Waskin HA: Manifestations of pulmonary cryptococcosis in patients with acquired immunodeficiency syndrome. Rev Infect Dis 13:64, 1991
- 10) 임호영, 이강석, 안철민, 손희영, 김성규, 김기호: 폐장 Cryptococcosis의 1예 보고. 대한내과학회지 30:118, 1986
- 11) Hammerman KJ, Powell KE, Christianson CS,

- Huggins PM, Larsh HW: Pulmonary cryptococcosis, form and treatment. *Am Rev Respir Dis* **108**:1116, 1973
- 12) Walts AE: Localized pulmonary cryptococcosis: Diagnosis by fine needle aspiration. *Acta Cytologica* **27**:451, 1983
- 13) Diamond RD, Bennett JE: Prognostic factors in cryptococcal meningitis. A study of 111 cases. *Ann Intern MED* **80**:176, 1974
- 14) Murray John F, Nadel Jay A: *Textbook of Respiratory Medicine* 2nd, pp1186~1188, 1994
-