

□ 증 례 □

임신으로 악화된 폐의 임파관평활근종증 1예

경상대학교 의과대학 내과학교실, 산부인과학교실*

김성욱 · 김민구 · 원용환 · 김호철 · 황영실 · 김종화*

= Abstract =

A Case of Lymphangioleiomyomatosis with Pregnancy

Seong Ook Kim, M.D., Min Gu Kim, M.D., Yong Hwan Won, M.D.,
Ho cheol Kim, M.D., Young Sil Hwang, M.D. and Jong Hwa Kim, M.D*

Department of Internal Medicine and Department of Obstetrics & Gynecology*,
College of Medicine, Gyeongsang National University, Chinju, Korea

The lymphangioleiomyomatosis(LAM) is a rare disorder, which afflicts mainly young woman of childbearing age, characterized by proliferation of immature smooth muscle cell in the lymphatics.

We experienced a case of LAM in 26-years-old pregnant woman, confirmed pathologically by inguinal lymph node biopsy. She has suffered from exertional dyspnea and dry coughing. The symptoms and chest X-ray were aggravated with pregnancy, but improved after delivery with two times of pregnancy. The chest X-ray showed diffuse reticulonodular infiltration and chest HRCT showed diffuse scattered tiny thin-walled cyst of lung parenchyma. We noted chylous ascites of which triglyceride level is 396 mg/dl. After delivery, the symptoms were getting better. We treated with medroxyprogesterone and planned close observation and follow-up.

Key Words: Lymphangioleiomyomatosis, Pregnancy, Chylous ascites

서 론

임파관평활근종증(lymphangioleiomyomatosis)은 허부 호흡기도, 흉막, 후복막강 등의 임파관 벽에 발생하는 양성 비전형적 평활근 세포의 증식을 조직학적 특징으로 하는 희귀한 질환으로, 주로 가임기 여성에서 발생하며 대개 심각한 호흡 부전을 일으킨다. 본 질환은 호흡곤란, 기침, 객혈, 재발을 하는 자연기흉, 임파관 폐색으로 인한 유미흉 및 유미성 복막이 동반될 수

있으며, 결국 간질성 폐질환을 일으키며, 진단 후 대개 10년 내에 기도 폐색과 호흡 부전으로 사망하는 것으로 알려져 있다^{1~8)}.

국내에는 1984년 지 등²⁾이 처음 보고한 후 14예가 보고되었고, 저자들은 두 번의 임신으로 증상이 악화되었다가 분만 후 다소 호전된 26세 여자 환자에서 우측 서혜부 임파절 조직에서 병리학적으로 진단된 임파관 평활근종증 1예를 경험하였기에 문헌 고찰과 함께 보고하는 바이다.

증 례

환 자: 심 O 선, 여자, 26세.

주 소: 호흡곤란.

현병력: 1992년 9월부터 노작성 호흡곤란이 있었으나 특이 치료를 받지 않았다. 1993년 4월 임신 후부터 점진적인 호흡곤란이 있었으며, 같은 해 5월 본원 외래에 내원하여 흉부 X선 소견상 양 폐엽에 망상결절상의 침윤 소견을 보였으나 이후 추적 관찰되지 않았다. 이후에도 간헐적인 마른 기침이 있었으며 점진적으로 심해지는 호흡곤란으로 응급실을 내원하였다. 내원 당시 산과 초음파 검사상 임신 35주로 진단되었다.

과거력: 1991년 11월 제왕절개술로 남아를 분만하였으며, 분만 당시 호흡곤란과 단순 흉부 촬영에서 망상결절상 폐침윤이 있었으나 특이 진단받지 못하였다. 1993년 5월 내원시 이학적 검사상 갑상선이 촉진되었으나 갑상선 기능 검사는 정상 범위였고, 갑상선 스캔 검사상 두개의 냉결절이 관찰되었다.

사회력: 특이 사항 없음.

가족력: 특이 사항 없음.

이학적 소견: 응급실 내원시 혈압은 120/80mmHg, 호흡수 분당 32회, 맥박수 분당 80회, 체온 36.4℃였으며, 환자는 급성병색으로 의식은 명료하였다. 결막은 창백하지 않았고 공막은 황색을 띄지 않았다. 갑상선 우엽이 촉진되었으나 경부 임파절 비대 소견은 없었다. 흉부 청진상 양측 폐야는 거친 호흡음이었으나 수포음, 나음 및 천명은 들리지 않았다. 복부 소견상 하복부에 자궁의 촉진 외 특이 소견 없었고, 양측 서혜부에서 압통이 동반된 고형의 임파절이 여러 개 촉진되었다. 우상지와 양 하지의 부종이 관찰되었다.

검사소견: 대기에서 시행한 동맥혈 가스분석에서 내원 당시 pH 7.37, 이산화탄소 분압은 33mmHg, 산소 분압은 49mmHg, 중탄산염은 19mEq/L, 산소 포화도는 83%였고 산소 흡입에도 불구하고 큰 변화는 없었다. 조기 분만 후 시행한 검사에서 pH 7.44, pCO₂ 36mmHg, pO₂ 57mmHg, 중탄산염 25mEq/L, 포화도 90%로 다소 호전되었다. 일반 혈액검사에서 혈색소 13.1g/dl, 적혈구 용적 40.2%, 백혈구 7,000/mm³, 혈소판

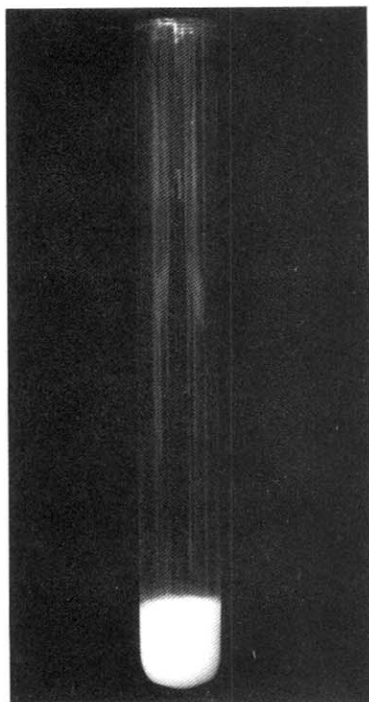
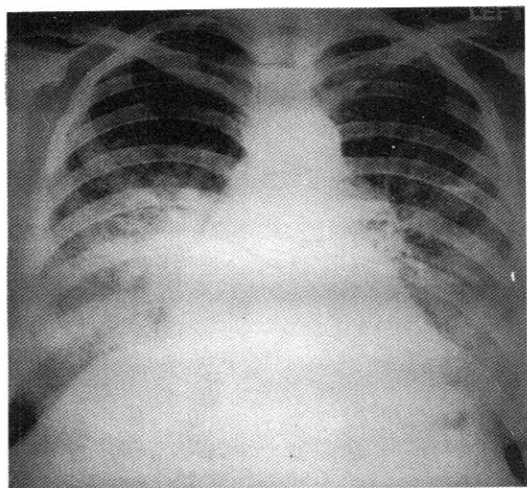


Fig. 1. Chylous ascites

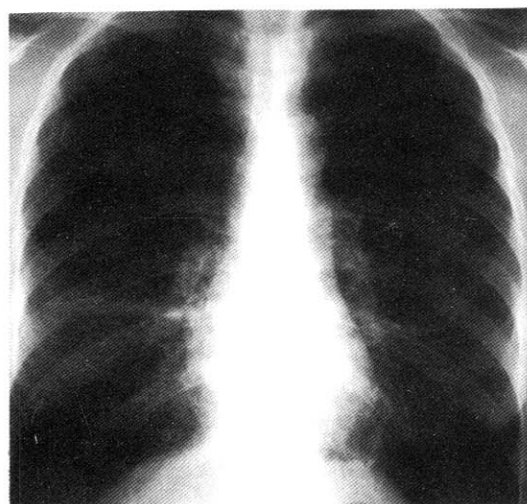
183,000/mm³이었고, 적혈구 침강 속도는 45mm/h로서 증가하였다. 일반화학검사상 총단백 5.6mg/dl, albumin 2.5mg/dl, cholesterol 322mg/dl, triglyceride 396mg/dl, BUN 12mg/dl, creatinine 1.0mg/dl 이었다. 소변검사상 albumin(3+)이었으나 분만 후 재검사에서 음성이었다. 갑상선 기능검사는 정상범위였고 갑상선 흡인 세포진검사에서 악성세포는 보이지 않았다. 제왕절개술시 채취한 유미성 복수(Fig. 1)의 분석 결과 cholesterol 19mg/dl, triglyceride 184mg/dl, 단백질은 500mg/dl이었다.

폐기능 검사상 FVC는 2.07L(예측치의 60%), FEV_{1.0}은 1.82L(예측치의 60%), FEV_{1.0}/FVC는 104%로 중등도의 제한성 환기장애를 보였다. 폐확산능의 감소가 있었다.

단순 흉부 X선 촬영상 미만성의 망상결절상 폐침윤이(Fig. 2, 3) 양 폐야에서 보였고, 본 예의 특징은 두 번의 임신에서 분만 18개월 후(Fig. 2B), 분만 5개월 후(Fig. 3B)의 소견이 분만 직전보다 호전된 소견을 보

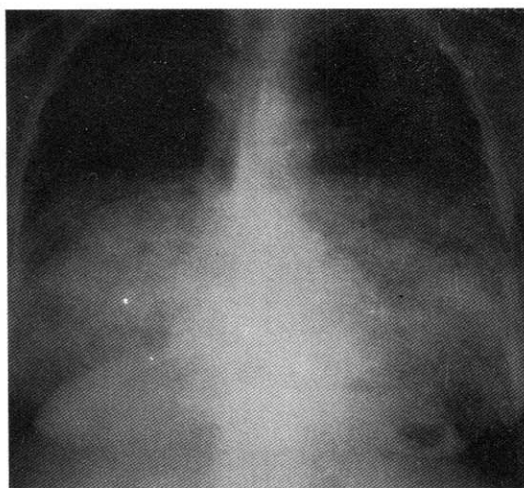


A

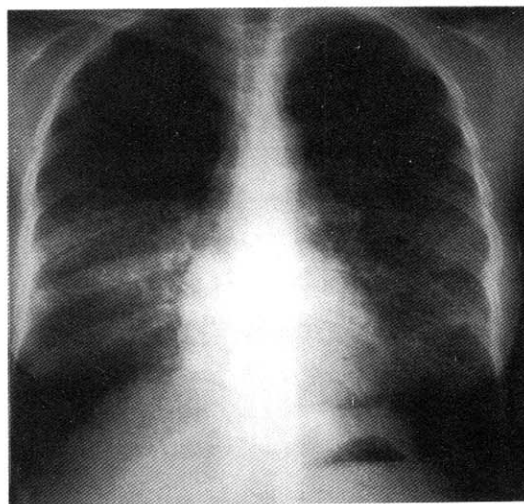


B

Fig. 2. The chest X-ray shows diffuse bilateral interstitial infiltration at just before(A) first delivery and 18 months later(B).



A



B

Fig. 3. The chest X-ray shows diffuse bilateral interstitial infiltration at just before(A) second delivery and 5 months later(B).

였다. 고해상 전산화단층촬영상 얇은 벽을 가진 낭이 관찰되었고(Fig. 4), 복부 전산화 단층 촬영에서 복강내 임파절 증대와 복수의 소견이 관찰되었다(Fig. 5).

우측 서혜부 임파절 조직에서는 조직내에 미성숙의 평활근 세포가 관찰되었고 부분적 임파세포의 결절을 볼 수 있었다(Fig 6).

경과 및 치료: 호흡 곤란과 동맥혈 검사상의 저산소

혈증으로 인한 태아의 저산소성을 피하기 위하여 경막 외 마취로 제왕절개술을 시행하였고, 분만 후 증상 및 흉부 X선의 호전이 있었다. 메드록시프로게스테론 단독치료 후 추적관찰중이다.

고 찰

임파관평활근종증은 주로 가임기 여성에서 나타나며

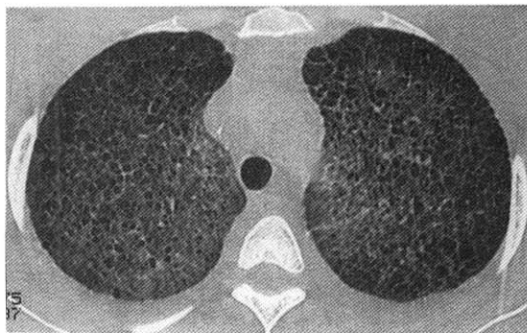


Fig. 4. The chest high-resolution CT shows diffuse scattered tiny thin-walled cysts at carina level.

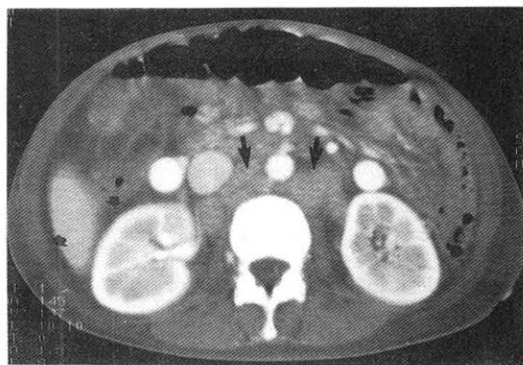


Fig. 5. The abdomen CT shows aortocaval and para-aortic lymph node enlargement (large arrow) and ascites (small arrow) in paranephric area.

특징적인 임상증상과 방사선 소견 및 병리 조직학적 소견을 가지는 드문 질환이다. 본 예는 진단 당시 두 번째 임신으로 35주 였고, 두 차례 모두 임신과 함께 악화되었다가 분만 후 다소 호전되는 특징을 보였다.

대부분의 증상은 각 부위의 평활근 증식으로 나타나는데 노작성 호흡곤란이 주 증상이며 기침, 흉통, 객혈 등과 반복되는 기흉, 유미성 흉막 유출이 관찰되는데 본 예는 호흡곤란과 다른 기침을 호소하였으나, 흉통과 흉막유출 및 기흉은 관찰되지 않았다. 그의 동반될 수 있는 소견으로는 유미성 흉막 유출과 드물지만 비호흡기계 침범으로는 사지의 임파선 부종, 후복막강 출혈, 신혈관근지방종, 노관 폐색, 유미노 등이 있다^{7,8)}. 본 예의 특징적 소견인 유미성 복막(Fig. 1)을 제왕절개술로서 확인할 수 있었다. 이의 기전으로는 후복막강내의

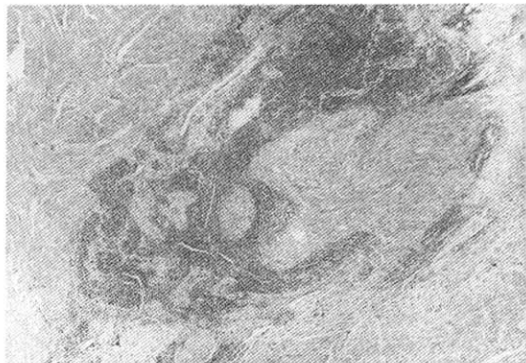


Fig. 6. The section reveals spindle-shaped smooth-muscle cells mixed with small lymphocyte (H-E stain $\times 100$)

임파관 평활근의 폐색으로 발생하는 것으로 알려져 있으며, 국외에 보고^{8,9)} 된 예가 있다.

병리학적 기전은 명확히 알려진 바 없으나 유전적인 원인과 발생학적으로 과오종에서 기인하는 것으로 추측하기도 하나, 근래에는 성호르몬이 중요한 원인으로 생각되어진다. 이것은 임파관평활근종증이 가임기 여성에서만 발생하고, 여성 호르몬제 복용이나 임신시 악화되며, 임파관평활근종증 환자 폐조직의 평활근 세포에서 에스트로젠과 프로세스테론에 대한 수용체가 발견된 점 등으로 보아 발병기전에 에스트로젠이 중요한 부분을 차지할 것으로 생각된다.

특징적인 흉부 방사선 소견으로는 초기에 전 폐야에서 망상결절상 폐침윤이 보이고, 진행하면서 폐의 낭상 변화로 벌집모양상이 나타난다. 기흉과 흉막유출이 동반될 수도 있다. 고해상 전산화단층촬영에선 얇은 벽의 낭이 폐야에서 보이고 진행하면 크기가 증가하나 대개 낭의 직경은 10mm 미만이다¹⁰⁾. 이런 낭성 변화는 특발성 폐섬유증과 폐기종에서도 관찰되는데 특발성 폐섬유증에서는 폐의 말초부위에서 주로 낭이 관찰된다. 폐기종에서는 낭벽의 파괴로서 감별이 가능하다. 본 예역시 흉부 X 선상 특징적인 소견이 관찰되었다. 복부 전산화단층촬영상 복강내 임파절 증대 소견과 복수가 관찰되었는데, 이는 제왕절개술 당시 관찰된 유미성 복수로서 화학검사 결과 triglyceride 396mg/dl로서 100 mg/dl 이상이면 진단이 가능하였다⁷⁾. 흉막유출이 있으

면 흉막천자를 시행하여 유미흉을 확인하여야 한다.

폐기능 검사에는 호흡기도벽의 평활근 증식에 의해 폐쇄성 및 제한성 환기장애가 동반될 수 있으며 잔기량과 기능성 잔기용량이 증가하여 폐확산능이 감소되고 동맥혈 가스 분석상 환기 관류 불균형에 의한 저산소증이 초래된다. 본 증례는 중등도의 제한성 환기장애가 있었다.

확진을 위해서 세포병리학적 진단이 요구되며 최근 경기관지 폐생검이 유용한 것으로 알려져 있으나 진단율이 낮으므로 개흉 폐생검이 필요하다. 특징적인 병리소견은 비전형적 평활근 세포의 증식으로 임파관의 소기도, 소장맥의 폐색이 오고, 폐간질에서 폐포벽 파괴에 의한 여러 낭이 관찰된다. 본 증례는 우측 서혜부 임파절 조직을 얻을 수 있었고 임파절에서 전반적인 평활근 세포의 증식이 있고 임파구의 군집은 일부에서 관찰되었다.

치료는 국내외 보고에 따르면 에스트로젠 길항제인 타목시펜, 프로세스테론 제제인 메드록시프로게스테론, 난소 제거술 등이 단독 및 병합요법으로 시행되었으나 치료 효과에 대해서는 아직 논란 중이다^{11~15)}. 에스트로젠의 사용으로 증상이 악화되었다는 보고가 있고, 타목시펜 투여 후 병이 더욱 진행된 예도 있었다. 저자들은 메드록시프로게스테론 단독요법을 시행하였으며, Fig. 3-B에서처럼(분만 후 5개월 사진) 증상 및 흉부 사진상 호전이 있었으나 이것은 분만 후 에스트로젠의 감소와 관계가 있을 것으로 생각된다. 예후는 치료에도 불구하고 진단후 10년내에 사망하는 것으로 알려져 있다. 그러므로 특히 가임기 여성에서 증상과 흉부 X-ray 소견이 임파관평활근종증이 의심될때는 흉부 고해상전산화단층촬영과 조직생검을 통한 조기 진단과 치료만이 더욱 나은 예후를 기대할 수 있을 것으로 생각된다.

참 고 문 헌

- 1) Cornog JL, Enterline HT: Lymphangiomyoma, a benign lesion of chyliferous lymphatics synonymous with lymphangiopericytoma. *Cancer* **19**: 1909-1930, 1966
- 2) 지미경, 양기화, 김병기, 김선무: 폐의 임파관평활

근종. *대한병리학회지* **18**(4):437-440, 1984

- 3) 모은경, 정만표, 유철규, 김영환, 한성구, 임정기, 서정옥, 이승숙, 심영수, 김진열, 한영철: 한국의 폐 림프관평활근종증. *결핵 및 호흡기 질환* **40**: 519-531, 1993
- 4) Corrin B, Liebow AA, Friedman PJ: Pulmonary lymphangiomyomatosis. *Am J Pathology* **79**: 348-366, 1975
- 5) Carrington CB, Cugell DW, Gaensler EA, Marks A, Redding RA, Schaaf JT, Tomasian A: Lymphangioleiomyomatosis. *Am Rev Respir Dis* **116**:977-995, 1977
- 6) Burger CD, Hyatt RE, Staats BA: Pulmonary mechanics in lymphangioleiomyomatosis. *Am Rev Respir Dis* **143**:1030-1033, 1991
- 7) Niederman MS: Pulmonary disease in pregnancy. *Clinics in Chest Medicine* **13**:613-615, 1992
- 8) Taylor JR, Ryu J, Colby TV, Raffin TA: Lymphangioleiomyomatosis, Clinical course in 32 Patients. *N Engl J Med* **323**:1254-1260, 1990
- 9) Calabrese PR, Frank HD, Taubin HL: Lymphangiomyomatosis with chylous ascitis, treatment with dietary fat restriction and medium chain triglycerides. *Cancer* **40**:895-897, 1977
- 10) Sherrier RH, Chiles C, Roggli V: Pulmonary lymphangioleiomyomatosis: CT findings. *Am J Roent* **153**:937-940, 1989
- 11) Tomasian A, Greenberg MS, Rurerman H: Tamoxifen for lymphangioleiomyomatosis. *N Engl J Med* **305**:745-746, 1982
- 12) Adamson D, Heinrichs WL, Raybin DM, Raffin TA: Case reports, Successful treatment of pulmonary lymphangiomyomatosis with oophorectomy and progesterone. *Am Rev Respir Dis* **132**:916-921, 1985
- 13) Shen A, Iseman MD, Waldron JA: Exacerbation of pulmonary lymphangioleiomyomatosis by exogenous estrogens. *Chest* **91**:782-785, 1987
- 14) McCarty KS, Mossler JA, McLelland R, Sieker

H: Pulmonary lymphangiomyomatosis responsive to progesterone. N Engl J Med **303**:1461-1465, 1980

15) Urban T, Kuttann F, Gompel A, Marsac J,

Lacronique J: Pulmonary lymphangiomyomatosis, follow-up and long-term outcome with anti-estrogen therapy. Chest **102**:472-476, 1992