

□ 원 저 □

폐 국균증의 임상적 특성

한양대학교 의과대학 내과학교실

박익수 · 윤호주 · 신동호 · 박성수 · 이정희

= Abstract =

Clinical Characteristics of Pulmonary Aspergillosis

Ik Soo Park, M.D., Ho Joo Yoon, M.D., Dong Ho Shin, M.D.

Sung Soo Park, M.D. and Jung Hee Lee, M.D.

Department of Internal Medicine, College of Medicine, Hanyang University, Seoul, Korea

Background: Genus of Aspergilli are ubiquitous saprophytic molds in nature, but its change from a saprophytic fungus to a pathogenic organism has occurred since the use of various antibiotics. The fungus affects the chronically ill and debilitated population. Recently frequency of the fungal infection is increasing in Korea with abuse of antibiotics and glucocorticoids.

Method: We analyzed medical records of 52 patients with pulmonary aspergillosis seen at Hanyang University Hospital from 1980 to 1994. The results were as follows;

Results:

1) Ages ranged between second to eighth decades with majority(50%) in the fourth to fifth decades. The male to female ratio was 1.1:1.

2) Hemoptysis and productive cough, the leading symptoms, occurred in 42.3% and 25% respectively.

3) On chest X-ray findings, the characteristic "fungus ball" pattern were observed in 53.8% of the 52 cases.

4) Sputum culture for aspergilli were positive in 21.6% of the cases. We performed fine needle aspiration in 22 patients and the diagnostic yield was 100%.

5) Thirty-six patients had history of treatment with antituberculous drugs under diagnosis of pulmonary tuberculosis for an average of 27.3 months. But sputum analysis for acid-fast bacilli were positive in 5.6%(2 cases of 36 cases), and postoperative pathologic findings showed that 38.9%(12 cases of 28 cases) were combined with tuberculosis.

6) Right upper and left upper lobes were predominantly involved(34.6% and 19.2% respectively) and lobectomies were performed in 21 cases.

7) Underlying diseases were present in 47 cases and 48.9% of them were pulmonary tuberculosis.

Conclusion: These results showed that pulmonary aspergillosis usually develops in patients with open cavity pulmonary tuberculosis. And we must consider the possibility of pulmonary aspergillosis in a patient with hemoptysis and cavity lung lesion.

Key Words: Aspergillus, Lung

1729년 Micheli는 국균의 형태를 conidophore와 head로 구분하여 기술하고 거치른 head는 포자의 사슬로 덮여있다 하여 이를 *Aspergillus(rough)*라고 처음으로 기술하였다¹⁾. 이후 Sluyter가 1847년에 이 진균에 의한 인체감염을 보고하였고, 1948년 Gertyl 등²⁾에 의해 처음으로 수술적 절제가 시행되었다. 인체내에서 병을 유발하는 *Aspergilli*는 *A.fumigatus*, *A.terreus*, *A.niger* 및 *A.flavus* 등이 있다. *Aspergilli*는 건조, 비료, 토양, 식물 등에 광범위하게 분포하나, 그 중에서도 특히 부패한 유기질에서 잘 번식하는 부패균(saprophyte)으로서, 침범부위는 주로 기관지가 확장된 곳, 기포, 또는 공동이 있는 부위에서 부생감염을 일으키며^{3,4)}, 폐결핵, 기관지확장증 등 만성 폐질환에 속발하거나, 장기간 항생제나 항암제투여, 부신피질호르몬제 사용 및 약성종양 등 면역기능이 약화된 환자에서의 기회감염이 대부분이다. 최근 국내에서도 각종 항생제 및 부신피질호르몬제의 남용으로 진균의 기회감염이 증가하고 있는 추세이며, 국균증의 진단에 있어서 임상증상과 증후, 흉부 방사선 소견 및 객담소견에 의존하여 조기진단이 어려운 경우가 많고, 타 질환으로 진단되어 장기간 불필요한 치료를 한 예가 많았다. 이에 저자는 1980년부터 1994년까지 한양대학교병원에 입원하였던 폐 국균증환자 52예를 후향적으로 검토하여 폐 국균증의 조기진단과 치료에 도움을 주고자 이 연구를 시행하였다.

대상 및 방법

1980년 1월부터 1994년 5월까지 한양대학교병원에 입원하여 폐절제술을 통해 조직병리학 소견으로 폐국균증을 진단받은 37예와 흉부 방사선소견, 진균혈청검사, 객담 배양검사, 및 경피적 폐 세침흡인검사 등을 통해 폐 국균증으로 진단받은 15예, 총 52예를 대상으로 발생연령, 성별분포, 주소, 흉부 방사선소견, 진균혈청검사 양성률, 세균학적 검사결과, 술전진단 및 항결핵 화학요법 기간, 병소의 위치 및 수술방법, 기저질환, 감염양상과 치료방법 등에 대하여 검토하였다.

1. 발생연령 및 성별분포

대상환자의 평균연령은 45.6세이었고, 연령분포는 19세에서 78세 사이였으며, 30대와 40대가 50%를 차지하였다. 남녀비는 1.1 : 1이었다.

2. 주 소

주소는 객혈 22예, 농성객담 13예, 혈담 8예, 발열 3예, 호흡곤란 2예, 흉통 1예이었고, 증상없이 흉부 방사선소견을 통해 우연히 발견된 경우가 3예 있었으며, 전체적으로는 객혈이 42.3%로 가장 많았다(Fig. 1).

3. 흉부 방사선소견

흉부 방사선소견에서 전형적인 균구(fungus ball)를 보인 경우가 28예로 가장 많았으며 나머지는 비특이적인 소견을 보였고, 폐 결절의 소견을 보인 경우가 11예로 흉부 방사선소견상 결절로 나타나는 다른 질환과의 감별을 위하여 경피적 폐 세침흡인검사를 필요로 하였다. 6예에서는 중증 폐결핵에 의해 손상된 폐에 국균증이 합병되어, 이 경우 폐 절제술후에 국균증의 진단이 가능하였다(Fig. 2).

4. 세균학적 검사와 진균혈청검사소견

대상환자 52예중 37예의 환자에서 객담 배양검사를

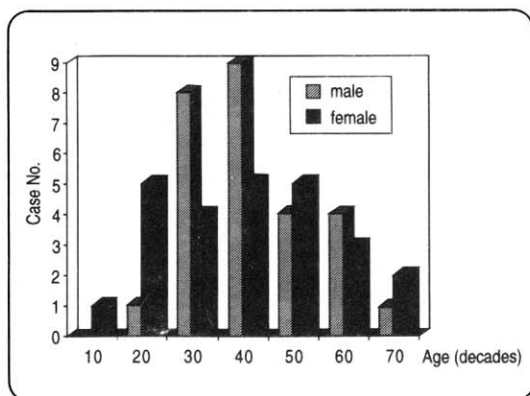


Fig. 1. Age and sex distribution in 52 patients with pulmonary aspergillosis.

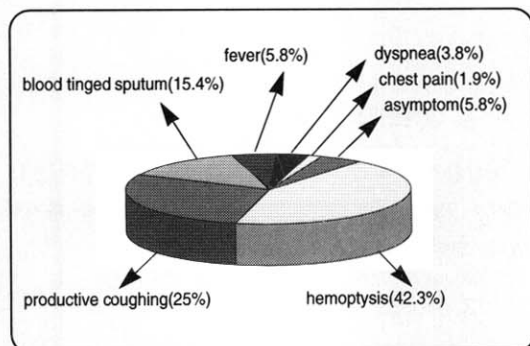


Fig. 2. Chief complaints in patients with pulmonary aspergillosis

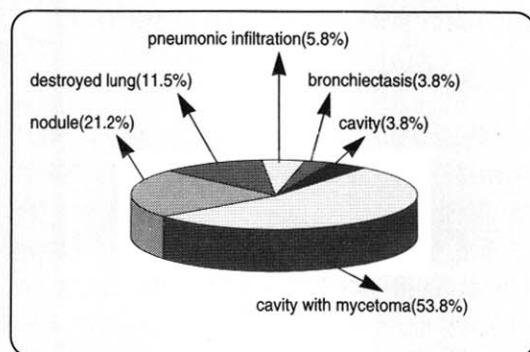


Fig. 3. Simple radiographic findings in 52 patients with pulmonary aspergillosis.

시행하였으며, 이 중 8예에서만 국균이 배양되었다. 흉부 방사선소견상 균구(fungus ball)를 보인 28예와 결절상 음영을 보인 11예중 20예에서 경피적 폐 세침흡인검사를 시행하였고, 1예에서 기관지내시경을 이용한 폐 조직생검을 실시하였는데, 이들 모두에서 국균이 검출되었다(Fig. 4). 전체적으로 볼때 세균학적 검사로 국균을 사전에 증명할 수 있었던 경우는 28예이었으며, 24예에서는 수술후에 확진이 가능하였다. 국균에 대한 침강항체검사는 20예에서 시행하였는데 국균중형에서의 진균혈청검사는 17예중 15예에서 양성을 나타냈고 침윤형에서는 3예중 1예에서 양성을 나타내어, 전체적으로 4예의 위음성을 보였다(Fig. 5).

5. 술전 진단 및 항결핵 화학요법

52예의 환자중 37예에서 폐절제술을 시행하였으며,

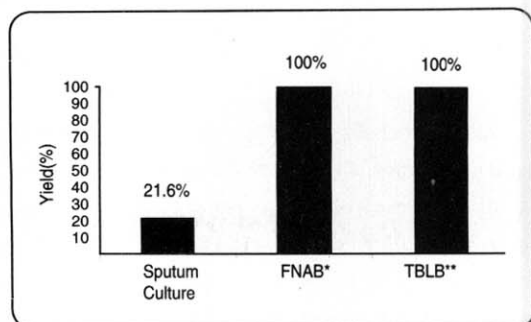


Fig. 4. The yields of sputum culture, FNAB* and TBLB** in diagnosing pulmonary aspergillosis.

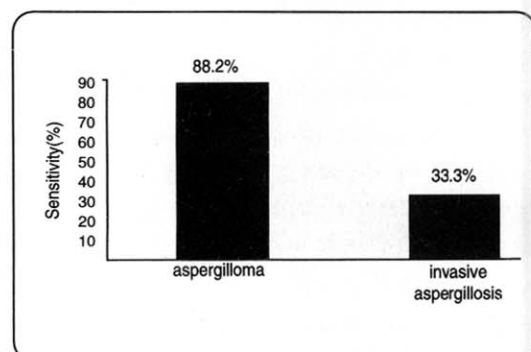


Fig. 5. Sensitivity of serologic test in diagnosing pulmonary aspergillosis.

이 중에서 진균혈청검사와 세균학적 검사소견을 통해 술전에 폐국균증을 진단할 수 있었던 경우는 30예이었다(Table 1). 대상환자 52예중 36예가 폐결핵으로 진단받고 항결핵 화학요법을 받은 경력이 있었으며, 이들의 평균 항결핵 화학요법 기간은 27.3개월 이었다(Fig. 3). 이 환자들중 입원후에 시행한 객담도말검사상 양성을 보인 경우는 2예이었고, 36예의 환자가운데 수술을 시행한 28예중에서 병리조직검사상 결핵을 증명할 수 있었던 경우는 12예이었으며, 객담도말검사 양성의 과거력, 증상과 흉부 방사선소견을 통하여 폐결핵을 추정할 수 있었던 경우가 9예로서, 총 36예의 환자중에서 결핵의 합병을 증명할 수 있었던 경우는 23예 이었다.

6. 병소의 위치 및 수술방법

흉부 전산화단층촬영과 폐절제술로 확인된 병소의 위

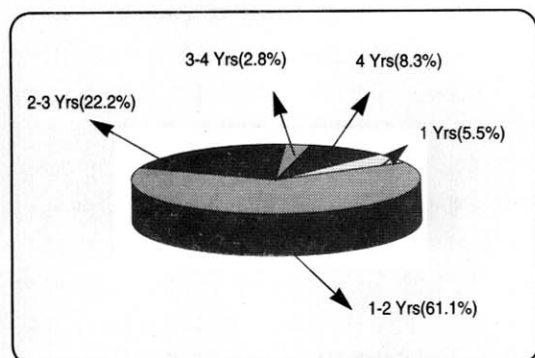


Fig. 6. Duration of antituberculous treatment in 36 patients diagnosed as tuberculosis.

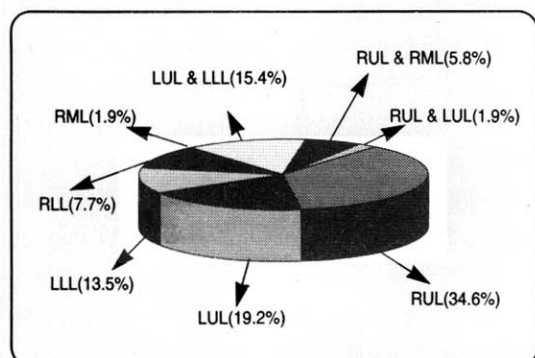


Fig. 7. Radiographic distribution in 52 patients with pulmonary aspergillosis.

Table 1. Preoperative Diagnoses of 37 Patients Performed Surgical Treatment

Diagnosis	No. of cases	(%)
Pulmonary Aspergillosis	14	37.8
Pulmonary Aspergillosis with Tuberculosis	8	21.6
Pulmonary Aspergillosis with Bronchiectasis	7	18.9
Pulmonary Tuberculosis	6	16.2
Tuberculous Empyema	1	2.7
Lung Cancer with Aspergillosis	1	2.7

치를 보면 우상엽 18예, 좌상엽 10예, 좌하엽 7예, 우하엽 4예, 우중엽 1예이었으며, 다엽성 병변을 보인 경우에는 좌상엽과 좌하엽 8예, 우상엽과 우중엽 3예, 우상엽과 좌상엽 1예의 분포를 보였다(Fig. 4). 수술을 시행

Table 2. Types of Operation in 37 Patients with Pulmonary Aspergillosis

Types of operation	No. of cases	(%)
Lobectomy	21	56.8
Pneumonectomy	10	27.0
Segmentectomy	2	5.4
Wedge resection	1	2.7
Bullectomy	1	2.7
Bilobectomy	1	2.7
Decortication	1	2.7

Table 3. Underlying Diseases in 52 Patients with Pulmonary Aspergillosis

Underlying Disease	No. of cases	(%)
Pulmonary tuberculosis	17	32.7
Bronchiectasis	15	28.8
Tuberculosis & Bronchiectasis	6	11.5
Diabetes Mellitus	3	5.8
Chemotherapy	3	5.8
Steroid	1	1.9
Bronchopneumonia	1	1.9
Lung cancer	1	1.9
No underlying Disease	5	9.6

한 37예중 폐엽절제술을 시행한 예가 21예로 가장 많았다(Table 2).

7. 선행질환

객담도말검사 양성, 과거력, 현병력과 폐절제술후 병리조직검사를 토대로하여 선행질환을 분석하였을때 폐결핵 17예, 기관지확장증 15예, 폐결핵에 합병된 기관지확장증 6예, 항암 화학요법 3예, 당뇨병 3예, 부신피질호르몬제 사용 1예, 기관지폐렴 1예와 폐암 1예이었다(Table 3).

8. 감염양상과 치료

대상환자 52예중 48예가 국균증형이었고 4예는 침윤형이었으며, 침윤형 국균증의 경우는 백혈병으로 항암 화학요법을 시행받은 환자 3예와 IgA 신증으로 부신피질호르몬제를 투여받은 환자 1예이었다. 52예의 환자중 폐절제술을 시행한 환자는 37예이었고, 4예에서는 Am-

Table 4. Treatment Modalities in 52 Patients with Pulmonary Aspergillosis

Treatment	No. of cases	(%)
Operation	37	71.2
Intravenous Amphotericine B	4	7.7
TAE*	1	1.9
Intracavitary Amphotericine B	1	1.9
Intravenous Miconazole	1	1.9
No treatment	8	15.4

TAE*: Transcatheter Arterial Embolization

photericine-B 정주요법으로 치료받았으며, Miconazole 정주요법과 기관지동맥색전술을 각각 1예에서 시행하였고, 1예는 도관을 이용한 공동내 Amphotericine-B 주입을 시행하였다. 8예는 폐 국균증에 대해 치료를 시행하지 않았다. 폐절제술을 시행받은 37예중 2예에서 술 후 합병증으로 국균에 의한 농흉이 발생하였으며, 1예에서 기관지흉막루가 발생하였다. 도관을 이용한 공동내 Amphotericine-B 주입을 시행한 예에서는 추적한 흉부 방사선소견상 “fungus ball”의 크기가 줄지않아 치료실패로 판정되었다(Table 4).

고 찰

Aspergilli는 자연계에 광범위하게 존재하는 부패균으로서 포자의 형태로 인체에 감염되며 특히 각막, 외이도 및 호흡기계통에서 잘 번식할 수 있다⁵⁾. 1980년까지는 포자에 직접 노출되어 감염된다고 하였으나 1950년 이후 항생제와 관련되어 많은 관심을 갖게 되었다⁶⁾.

폐 국균증은 다양한 폐질환의 양상을 보이는데, 이 질환의 임상양상은 진균의 병원성뿐 아니라 숙주의 면역상태와 폐의 선행질환에 따라 다르게 나타난다⁷⁾. 폐 국균증은 저자에 따라 다양하게 분류되나 Hinson⁸⁾의 분류가 가장 흔히 사용되는데, ① 알레르기형, ② 국균종형, ③ 침윤형 등 크게 세가지 형태로 나눈다. 알레르기형 폐 국균증은 거의 대부분 천식환자에서 기관지에 집락을 형성한 국균에 대한 과민성 반응을 말하며, 그 예가 매우 드물지만 적절한 치료하지 않았을때 폐의 섬유화를 유발할 수 있으므로 주의를 요한다⁷⁾. 국균종형은 공동 및 낭종 등의 기존의 폐 병변에 국균이 이차적인 감

염을 일으켜 주위조직의 침윤없이 국소성장을 하는 것으로, 주위 조직의 괴사에 의해 공동을 형성하는 침윤형 폐 국균증과는 구별된다⁷⁾. 국균종형의 선행질환으로는 폐결핵이 가장 흔하며 기관지확장증, 폐농양, 공동을 형성한 폐암, 기관지 낭종 및 유육종증 등에서 발생한다. 본 조사에서도 폐 국균증이 폐결핵에 합병된 경우가 많았는데 이러한 사실로 폐 국균증이 폐상엽에 호발하는 것을 설명할 수 있다. 침윤형 폐 국균증은 저항력이 약화된 환자, 악성종양, 당뇨병, 부신피질호르몬제 사용, 항암제 및 면역억제제를 장기간 사용한 환자에서 많이 볼 수 있는데, 본 조사에서도 4예의 침윤형 국균증이 백혈병 환자와 부신피질호르몬제 사용에 속발되었다.

폐 국균증의 발생빈도에 따른 성별과 종족간의 차이는 없으나, 국균종형에서는 1.5~2배 정도 남자에서 많고 연령별로는 20대에서 50대 사이의 성인에 많다^{11~13)}. 본 조사에서는 남녀비가 1.1:1이었고 30대와 40대가 50%를 차지하였다.

본 질환의 증상은 비특이적으로 상기도 감염증세와 유사하나¹⁴⁾, 객혈이나 혈담이 50~70%의 환자에서 주증상으로^{10,20)}, 본 조사에서는 42.3%에서 객혈을 보였으며, 그 외의 증상으로 혈담, 농성객담, 발열, 호흡곤란 및 흉통 등이 있었다.

흉부 방사선에서 특징적인 소견은 균구(fungus ball)인데 Solit 등¹⁵⁾은 단층촬영을 이용하면 이러한 소견을 더 많은 예에서 관찰할 수 있다고 하였고, Estrige 등¹⁶⁾은 흉부 전산화단층촬영을 사용하면 진단적 가치는 더 크다고 하였다. 본 조사에서 흉부 방사선소견에서 특징적인 소견을 보인 경우는 28예(53.8%)이었고 나머지는 비특이적 소견을 보였다. 비록 흉부 방사선소견에서 관찰되는 균구(fungus ball)는 국균증을 진단하는데 비교적 예민하지만 세균이나 결핵균에 의한 폐농양, 공동을 동반한 폐암이나 진균증을 유발하는 다른 진균감염 등과 감별해야 한다.

진균혈청검사에 의한 국균증의 진단은 Walter, Holmberg 등^{17~19)}에 의해 많이 연구되어 왔는데, 알레르기형과 국균종형에서의 진균혈청검사 양성률은 90% 이상이나 침윤형 폐 국균증에서는 환자의 면역기능이 저하되어 있는 경우가 많아 양성률이 낮다. 본 조사에 의하면 국균종형에서의 진균혈청검사는 17예중 15예에서 양성

을 나타냈고 침윤형에서는 3예중 1예에서 양성을 나타냈다.

Campbell 등¹¹⁾은 폐 국균증 환자 269예의 객담배양에서 244예가 양성이었다고 하여 객담배양의 진단적 가치를 강조하고 있으나, 객담배양은 위양성과 위음성이 있을 수 있어 반복검사가 필요하며, 경피적 폐 세침검사나 기관지내시경을 이용한 폐 조직생검²¹⁾같은 방법이 도움이 된다. 본 조사에서는 객담 배양을 시행한 37예의 환자중 8예에서만 국균이 배양되었으며 경피적 폐 세침검사와 기관지내시경을 이용한 폐 조직생검을 시행한 22예 모두에서 국균을 검출할 수 있었다.

국균증의 치료에는 특별히 효과적인 내과적 치료가 없어 수술적 절제만이 확실한 치료로 알려져 있다^{7,9,10,15,22)}. 수술방법은 대개 폐엽절제가 시도되고 있으며 절제가 적응되지 않을 때는 공동절제술 및 흉곽성형술이 행해지고 있다²³⁾. 그러나 수술적 절제의 위험도가 높으므로 증상이 있으며 폐기능이 좋은 국한성 폐 국균증환자와 대량객혈을 하는 환자에 한하여 수술이 권장되고 있다⁷⁾. 국균증에서의 Amphotericin-B의 정주요법은 효과가 없는 것으로 알려져 있으며²⁴⁾, 기관지도관을 이용한 Amphotericin-B와 potassium iodide의 공동내 주입법²⁵⁾이나 경피적으로 공동내에 도관을 넣어 Amphotericin-B를 주입하는 방법이 연구되고 있다^{26~28)}. 본 조사에서는 52예중 37예에서 수술을 시행하였으며 이 중 3예에서 합병증이 발생했고, 1예에서 도관을 이용한 공동내 Amphotericin-B 주입을 시행했으나 치료실패로 판정되었다.

요 약

연구배경: 1729년 Micheli가 *Aspergillus* genus를 처음 기술하였고, Sluyter가 이 진균에 의한 인체감염을 최초로 보고한 이래 국균증에 대한 많은 보고가 있었다. 국균증은 폐결핵, 기관지확장증 등 만성 폐질환에 속발하거나, 장기간 항생제나 항암제투여, 부신피질호르몬제 사용 및 악성종양 등 면역기능이 약화된 환자에서의 기회감염이 대부분이다. 최근 국내에서도 각종 항생제 및 부신피질호르몬제의 남용으로 진균의 기회감염이 증가하고 있는 추세이며, 국균증의 진단에 있어서 임상증

상과 증후, 흉부 방사선소견 및 객담소견에 의존하여 조기진단이 어려운 경우가 많고, 타 질환으로 진단되어 장기간 불필요한 치료를 한 예가 많았다.

방법: 1980년부터 1994년까지 한양대학교병원에 입원하였던 폐 국균증환자 52예를 후향적으로 검토하여 다음과 같은 결과를 얻었다.

결과:

1) 대상환자의 평균연령은 45.6세였고, 연령분포는 19세에서 78세 사이였으며, 30대와 40대가 50%를 차지하였다. 남녀비는 1.1:1이었다.

2) 주증상은 객혈이 22예로 가장 많았고, 농성객담, 혈담, 발열, 호흡곤란, 및 흉통 등의 순이었다.

3) 흉부 방사선소견상 전형적인 균구(fungus ball)를 보인 경우는 28예로 가장 많았고 나머지는 비특이적인 소견을 보였다.

4) 객담 배양검사에서 국균이 배양된 경우는 객담 배양검사를 시행하였던 37예중 8예이었으며, 21예에서 경피적 폐 세침흡인검사와 기관지내시경을 이용한 폐 조직생검을 실시하였으며 이들 모두에서 국균이 검출되었다. 진균혈청검사는 국균증에서 시행한 17예중 15예에서 양성반응을 보였고, 침윤형에서 시행한 3예중 1예에서 양성반응을 보였다.

5) 대상환자중 36예가 폐결핵으로 진단받고 항결핵 화학요법을 받은 경력이 있었고, 이들의 평균 치료기간은 27.3개월이었으며, 객담도말검사와 술후 병리조직검사상 결핵을 증명할 수 있었던 경우는 14예였다.

6) 호발부위는 우상엽 18예, 좌상엽 10예 등이었으며, 수술은 폐엽절제술을 시행한 경우가 21예로 가장 많았다.

7) 선행질환으로는 폐결핵이 23예로 가장 많았고 기관지확장증, 항암 화학요법, 당뇨병, 부신피질호르몬제 사용, 기관지폐렴과 폐암이 있었다.

8) 52예의 환자중 폐절제술을 시행한 환자는 37예였고, 4예에서는 Amphotericin-B 정주요법으로 치료 받았으며, Miconazole 정주요법과 기관지동맥색전술을 각각 1예에서 시행하였고, 1예는 도관을 이용한 공동내 Amphotericin-B 주입을 시행하였으며 8예는 치료를 받지 않았다.

결론: 이상의 결과로 국균증의 국균증은 결핵균을

성 개방성 공동에 속발하는 경우가 많았으며, 결핵병변이 있는 환자가 객혈을 한 경우에 폐결핵의 재발로 생각하여 재치료를 시행한 경우가 많았는데, 이 경우 폐 균증의 가능성을 고려하여야 할 것으로 사료된다.

REFERENCES

- 1) Young RC, Bennett JE, Vogel CL, Carbone PP, Devita VT: Aspergillosis. *Medicine* 49:147, 1970
- 2) Soltanzadch H, Wychulis AR, Sadar F: Surgical treatment of pulmonary aspergilloma. *Ann Surg* 185:13, 1977
- 3) Carcone PP, Sabesin SM, Sidransky H, Frei E: Secondary aspergillosis. *Ann Intern Med* 60:60, 1964
- 4) Israel HL, Ostrow MA: Sarcoidosis and aspergilloma. *Am J Med* 47:243, 1969
- 5) Segretain G: Infections by fungi that ordinarily are saprophytes. *Lab Invest* 11:1046, 1962
- 6) Lewis GM, Hopper ME, Wilson JW, Plunkett OA: An introduction to medical mycology. Chicago, Year Book Publisher, Inc. 4th. ed., 1958
- 7) Alfred PF: Pulmonary Disease and Disorders. McGraw-Hill Book Company. 2nd. ed., 1988
- 8) Hinson KFW, Moon AJ, Plummer NS: Bronchopulmonary aspergillosis: A review and report 8 new cases. *Thorax* 7:317, 1952
- 9) Henderson RD: Surgery in pulmonary aspergillosis. *J Thorac Cardiovasc Surg* 70:1088, 1975
- 10) Saab SB, Almond C: Surgical aspects of pulmonary aspergillosis. *J Thorac Cardiovasc Surg* 64: 693, 1972
- 11) Campbell MJ, Clayton YM: Bronchopulmonary aspergillosis: A correlation of the clinical and laboratory findings in 272 patients investigated for bronchopulmonary aspergillosis. *Am Resp Dis* 89: 186, 1964
- 12) Kilman JW: Surgery for pulmonary aspergillosis. *J Thorac Cardiovasc Surg* 57:642, 1969
- 13) Orie NGM, Vries GA, Kikstra A: Growth of aspergillus in the human lung: Aspergilloma and aspergillosis. *Am Rev Resp Dis* 82:649, 1960
- 14) Stutz GM: Pulmonary aspergillosis. *J Thorac Cardiovasc Surg* 64:963, 1972
- 15) Solit RW: The surgical implications of intracavitary mycetomas. *J Thorac Cardiovasc Surg* 62: 411, 1971
- 16) Estrige CE: Pulmonary aspergillosis. *Ann Thorac Surg* 13:397, 1972
- 17) Walter JE, Jones RD: Serologic tests in diagnosis of aspergillosis. *Disease of the Chest* 53:729, 1968
- 18) Wang JLF: Serum IgE and IgG antibody activity against *Aspergillus fumigatus* as a diagnostic aid in allergic bronchopulmonary aspergillosis. *Am Rev Resp Dis* 117:917, 1978
- 19) Holmberg K, Berdischewsky M, Young LS: Serologic immunodiagnosis of invasive aspergillosis. *J Infect Dis* 141:656, 1980
- 20) Karas A, Hanris JR, Attar S, Miller JE, McLan-ghlm JS: Pulmonary aspergillosis: An analysis of 41 patients. *Ann Thorac Surg* 22:1, 1976
- 21) Chung C, Lord PH: Diagnosis of invasive pulmonary aspergillosis by fiberoptic transbronchial lung biopsy. *JAMA* 239:749, 1978
- 22) Aslam P, Hughes FA: Aspergillosis of the lung: An eighteen-year experience. *Chest* 59:28, 1971
- 23) 김의윤: 폐진균증. *대한흉부외과학회지* 6:1, 1973
- 24) Hammerman KJ, Sarosi GA, Tosh FE: Amphoteracin-B in the treatment of saprophytic forms of pulmonary aspergillosis. *Am Rev Respir Dis* 109: 57, 1974
- 25) Ramirez-RJ: Pulmonary aspergilloma: Endobronchial treatment. *N Engl J Med* 271:1281, 1964
- 26) Krakowaka P, Traczyk K, Walczak J, et al: Local treatment of aspergilloma of the lung with a paste

- containing nystatin or amphotericin B. *Tubercle* **51**:184, 1970
- 27) Andelson HT, Malcolm JA: Endocavitary treatment of pulmonary mycetomas. *Am Rev Respir Dis* **98**:87, 1968
- 28) James LH, Roger CB, Jerry S, et al: Intracavitary Amphotericin-B in the treatment of symptomatic pulmonary aspergillomas. *Am J Med* **68**:389, 1980
-