

□ 중 레 □

결핵성 기관지 협착시 팽창성 금속 스텐트 시행후 발생한 육아종 형성 1예

전북대학교 의과대학 내과학교실

임성희 · 유관희 · 이용철 · 이양근

= Abstract =

A Case of Complication of Expandible Metallic Stent with Endobronchial Stenosis

Seong Hee Lim, M.D., Kwan Hee You, M.D., Yong Chul Lee, M.D. and Yang Keun Rhee, M.D.

Department of Internal Medicine, College of Medicine
Chonbuk National University, Chonju, Korea

To maintain an adequate airway in a patient with tracheobronchial narrowing coming from various causes, prosthetic tracheobronchial stents provide palliative treatment for narrowed airways where surgical resection is inadvisable.

After insertion, previous reported complications were granuloma formation, dysphagia, suction catheter entrapment and fatal massive hemoptysis.

We report a case of complication associated with expandible metallic stent with endobronchial stenosis due to tuberculosis.

Key Words: Endobronchial stenosis, Metallic stent

서 론

선천적, 후천적으로 발생한 여러원인에 의한 기관지 협착의 치료방법으로는 기관개구술¹⁾, 수술적 방법에 의한 재건술²⁾, 부유지나 풍선을 이용한 확장술^{3,4)} 여러방법이 시도되고 있다.

그러나 어느 방법도 이상적인 방법이라 할 수 없는 실정이다.

1986년 Wallace 등이 팽창성 금속 스텐트를 기관

지경을 이용하여 기관 기관지에 장치한 임상적 연구가 보고된⁵⁾ 이후로 현재 구미 각국과 일본등지에서 많은 관심을 가지고 연구중에 있다.

1991년 송등⁸⁾은 Gianturco방식과 동일하게 제작된 팽창성 금속 스텐트의 기관 기관지 협착 질환에서의 사용가능 여부를 알기 위한 동물 실험과 임상 경험 2예를 보고하였으며 1992년 한등⁹⁾은 결핵성 기관지 협착 환자에서의 팽창성 금속 스텐트 시행후 성공적인 결과를 보고한바 있다.

좁아진 기도를 수술적으로 절단해 내고 이어주는

방법이 부적절한 경우 고식적 치료로 이용되는 팽창성 금속 스텐트의 가장 잘 알려진 합병증들은 1992년 Samer등이 발표한 육아종 형성⁶⁾, 연하곤란⁷⁾, suction catheter entrapment,⁷⁾ 심각한 객혈등⁸⁾이 이미 보고된 바 있으나 국내에서는 아직 보고된바 없다.

이에 저자들은 팽창성 금속 스텐트 시행후 발행한 육아종 형성 1예를 경험하였기에 문헌 고찰과 함께 이를 보고하는 바이다.

증 례

환 자: 유○선, 31세, 여자.

주 소: 호흡곤란, 좌측 흉부 통증.

과거력 및 현병력:

환자는 3년전 모 대학병원에서 결핵성 늑막염 진단 하에 10개월간 항결핵제를 복용하였으며 2년전 좌측 주 기관지 협착으로 팽창성 금속 스텐트 장치후 증상이 호전되었다. 내원 전날 갑자기 발생한 호흡곤란, 좌측 흉부통증으로 본원 응급실을 통해 입원되었다.

이학적 소견:

입원 당시 체온 37℃, 혈압 130/90mmHg, 맥박수 90회/분 호흡수 20회/분이었다. 외관상 심한 호흡곤란 상태를 보였으며 좌측 흉, 액와부 통증으로 급성 병색을 보였다. 흉부 청진상 좌측 흉부에서 호흡음이 감소하였으며 심음은 정상이었다. 이외의 이상소견은 관찰되지 않았다.

검사 소견:

혈액학적 검사상 혈색소 15.9mg/dl, 적혈구 용적 46.3%, 백혈구수 13,000/mm²으로 중성구 87.9%, 임파구 6.9% 혈소판 321,000/mm³이었다. 일반화학 검사 및 전해질 검사소견은 정상이었다. 동맥혈 검사에서는 PH 7.452, PCO₂ 32.5mmHg, PO₂ 81.0mmHg, SaO₂ 96.6%이었다. 폐기능 검사상 FVC 0.67L(예측치의 25%) FEV₁ 0.41L(예측치의 18%)로 심한 폐쇄성, 제한성 환기장애를 보였다.

X-선 검사 소견:

단순 흉부 X-선 사진상 좌측 흉부의 음영증가와 기관, 종격동의 이동등 폐허탈 소견과 좌측 상부폐야에서 팽창성 금속 스텐트의 3부분체를 볼 수 있었다(Fig 1). 흉부 컴퓨터 촬영 소견상 좌측 주 기관지에

팽창성 스텐트 음영이 보이며 스텐트내에 연부조직 음영이 보이고, 우측 폐문기관하부에 다수의 석회화 음영과 우측에 비해 좌측폐야의 전반적인 음영이 감소된 소견을 보이고 있었다.

기관지경 소견과 병리학적 소견:

내원 5일째 실시한 기관지경상 좌측 주기관지 하방에 돌출된 조직(polypoid mass)으로 인하여 완전

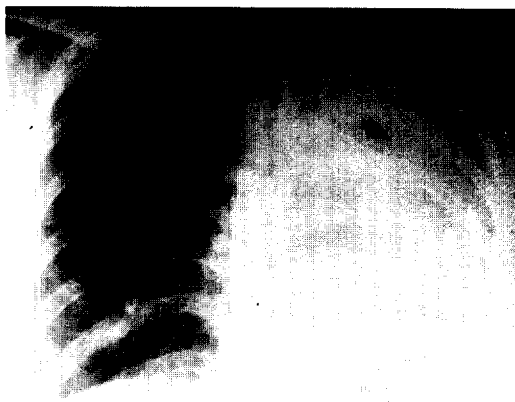

Fig. 1. Initial chest radiograph shows total collapse of the left lung and self expandible metallic stent (arrow) in the left main bronchus.

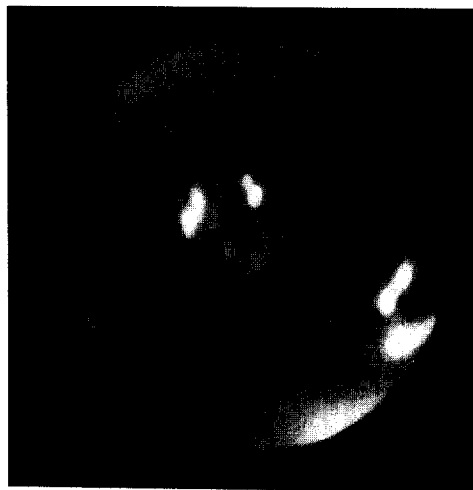

Fig. 2. Initial bronchoscopic photograph demonstrates well margined, polypoid mass and total obstruction of the left main bronchus.

폐쇄를 보이고 있으며(Fig 2), 조직 소견상 상피세포와 림프구들로 구성된 만성육아종성 염증소견을 보였으며 기관지 상피세포의 편평화생 소견이 관찰되었다(Fig 3).

치료 및 경과:

응급실 내원 당시 기관지 삽관을 한 후 약간의 호전을 보였으며 기관지 확장제와 항생제 치료를 병행하였다. 증상이 서서히 호전되면서 내원 11일째 기관지 내시경하에 99.5% ethanol 0.3ml를 4차례 육아종 내 주사한후 폐쇄 부위의 기관지가 개구되었다(Fig 4, 5). 환자는 약간의 기침과 묽은 가래 이외의 증상




Fig. 3. The microphotograph shows chronic granulomatous inflammation which is composed of epithelioid cells and lymphocytes. (H-E stain, $\times 500$)

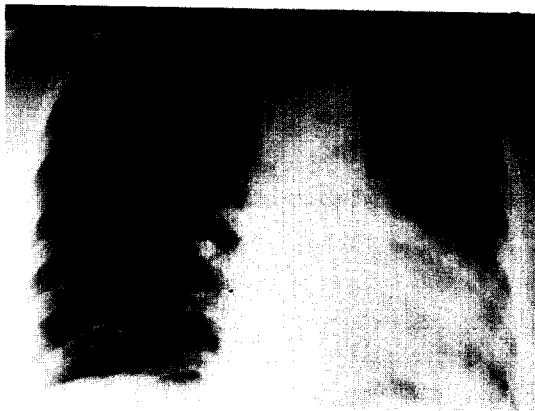

Fig. 4. Chest radiograph after intratumoral absolute alcohol injection reveals fully expanded left lung.

이 호전되었고 청진상 호흡음이 증가되었다. 폐기능 검사상 FVC 2.70L(예측치의 82%) FEV₁ 1.76L(예측치의 67%)로 약간의 폐쇄성 환기장애의 소견을 나타내었다. 그후 15일째 좌측주기관지의 육아종에 의한 폐쇄소견이 다시 재발하였고, 모 병원에서 좌측 폐절제술을 시행하였다.

고 찰

기관지관지 협착의 선천적 원인에는 기관연화증, 이상혈관으로 인한 압박(compression by the anomalous vessels), 그리고 식도의 무 이완성으로 인한 압박등이 있으며 후천적 원인에는 염증성 질환(결핵, 유육종증, 비경화증), 종양에 의한 압박, 그리고 외상 등이 있다. 이중 외상에 의한 경우가 제일 많으며 가장 중요한 요인은 기관내 삽관에 의한 협착으로 알려져 있다⁸⁾.

기관지 협착의 치료법으로는 수술적 재건술, cryotherapy, laser photoresection, 그리고 풍선 확장술 등^{3,4)}이 이용되어 왔다. 그러나 수술적 재건술은 기관지 협착을 다시 유도시킬 수 있고 laser photoresection과 cryotherapy는 비싼 장비와 경험이 필요하게 된다^{8,9)}. 또한 신생아나 영아에서 주로 이용되는 풍선을 이용한 확장술은 재협착이나 주위조직 파괴,

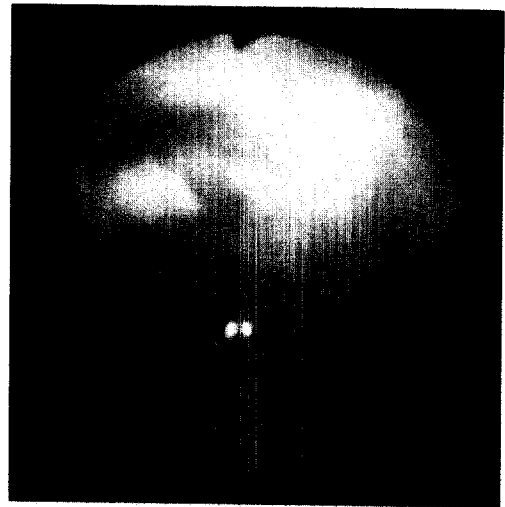


Fig. 5. The bronchoscopic photograph demonstrates patent both main bronchi.

후천적 기관연화등을 일으킬 수 있고 흡기시 적당한 기도반경을 유지시킬 수 있다하더라도 호기시 천명이 증가되고 FVC에 비해 FEV₁의 증가가 없다고 한다⁹⁾. 따라서 기관지 결핵 환자에서 기관지내 팽창성 금속 스텐트 장치는 기도확장뿐 아니라 불안정한 기관지벽의 지지효과에 대한 증례보고가 있다⁹⁾.

1986년 Wallace등이 수술을 하지 않고 기관지경을 이용해서 장치할 수 있는 팽창성 금속 스텐트, 일명 Gianturco스텐트를 사용한 보고⁵⁾를 하였다. Gianturco스텐트는 목적에 따라 직경과 길이를 조절할 수 있고 일정 범위내에서 스스로 팽창하기 때문에 수술적인 방법에 의한 재건술 후 가장 문제점으로 지적되고 있는 반흔 형성의 방지와 종양이나 혈관등의 외부 압박으로 인한 협착, 기관 재건후의 기도허탈 방지등에 유용하게 이용될 수 있으리라 기대되고 있다.

팽창성 금속 스텐트 사용이 대체 치료법으로서 효과적으로 이용될 수 있지만 장차 추적검사가 아직 나오지 않아 그 합병증 및 대책에 대한 보고가 과히 많지 않았다. 스텐트의 임상경험 후 가장 잘 알려진 합병증들은 1992년 Samer등⁶⁾의 보고에서 28 Gianturco스텐트를 15 환자에 실시한 경우 12 환자에서 육아종 형성을 경험하였고, 그외 연하곤란, suction catheter entrapment, 심각한 객혈등⁶⁾이 있고 스텐트의 이동과 제거곤란등은 주요한 단점으로 보고되었다. 기도 협착을 일으키는 육아종 형성시 laser therapy나 photocoagulation으로 좋은 결과가 유지되었고,⁶⁾ 종양에 의한 기도협착시에는 조직응고와 지혈 등 장점을 이용한 종양내 ethanol주사¹⁰⁾가 이용되었다.

기관지 결핵으로 인하여 기관지 협착을 일으켜 팽창성 금속 스텐트를 넣었던 환자들의 6개월 이하의 추적검사에는 좋은 결과가 증례보고^{8, 9)}되었으나 그 후 추적검사에서 합병증들이 발생하게 되어 좀더 긴 시간동안의 추적검사가 필요하리라 생각된다.

결 론

저자들은 팽창성 금속 스텐트 시행후 발생한 육아종 형성 1예를 경험하였기에 문헌 고찰과 함께 이를 보고하는 바이다.

REFERENCES

- 1) Montgomery WW: T-Tube Tracheal Stent. Arch Otolaryng 82:320, 1965
- 2) Zalzal GH: Use of stents in laryngotracheal reconstruction in children: Indications, Technical considerations and Complications. Laryngoscope 98:849, 1988
- 3) Cohen MD, Weber TR, Rao CC: Balloon dilatation of tracheal and bronchial stenosis. AJR 142:477 1984
- 4) Groff DB, Allen JK: Gruentzig balloon catheter dilation for acquired bronchial stenosis in an infant. Ann Thorac Surg 39:379 1985
- 5) Wallace MJ, Charnsangavej C, Ogawa K, Carrasco CH, Wright KC, McKenna R, McMurtrey M, Gianturco C: Tracheobronchial tree: Expandable metallic stents used in experimental and clinical applications. Radiology 158:309 1986
- 6) Samer AHN, Claire D, Jean-Francois V, Louis L, Louis C: Expanding Wire Stents in Benign Tracheobronchial Disease Indications and Complications. Ann Thorac Surg 54:937 1992
- 7) Wright KC, Wallace S, Charnsangavej C, Carrasco CH, Gianturco C: Percutaneous endovascular stents: An experimental evaluation. Radiology 156:69 1985
- 8) 송호영, 이상용, 정진영, 한영민, 김종수, 최기형, 홍기환, 이양근: 팽창성 금속 스텐트: Tracheobronchial tree에서의 실험적 연구 및 예비적 임상 경험. 대한방사선의학회지 27(3):303 1991
- 9) Hau JK, Im JG, Park JH, Han MC, Kim YW, Shin YS: Bronchial stenosis Due to Endobronchial Tuberculosis: Successful Treatment with Self Expanding Metallic Stent. AJR 159:971 1992
- 10) Fujisawa T, Hongo H, Yamaguchi Y, Shiba M, Kadoyama C, Kawano Y, Fuksawa T: Intratumoral Ethanol Injection for Malignant Tracheobronchial Lesions: A New Bronchoscopic Procedure. Endoscopy 18:188 1986