

□ 증      레 □

## 흉막삼출을 동반한 맥관육종 1예

인제대학교 의과대학 서울백병원 내과학교실, 병리학교실\*, 진단방사선과학교실\*\*

경쾌수 · 정성광 · 이혜경\* · 전우기\*\* · 염호기 · 김동순

= Abstract =

### A Case of Angiosarcoma Presenting Pleural Effusion

Kwae Soo Kyung, M.D., Sung Kwang Jung, M.D., Hye Kyung Lee, M.D.,  
Woo Ki Jeon, M.D.,\*\* Ho Kee Yum, M.D. and Dong Soon Kim, M.D.

*Department of Internal Medicine, Department of Pathology\*  
and Department of Diagnostic Radiology\*\*, Inje University  
Seoul Paik Hospital, Seoul, Korea*

Angiosarcoma is a very rare malignant tumor of endothelial cell origin.

We experienced a case of angiosarcoma presented with massive pleural effusion, which was considered as a metastasis from right kidney. A 44-year-old male patient was admitted due to dyspnea for one month. He had a history of transient hematuria 3 months before admission, which disappeared spontaneously. Chest roentgenography showed total haziness in left hemithorax with multiple nodular shadows in right lung. Abdominal ultrasonogram showed a single heterogeneous hyperechoic mass, measuring about  $7.3 \times 7.1 \times 6.5$  cm in size in the upper and mid-pole of the right kidney, involving renal sinus. Computed tomography of the chest revealed highly enhanced multiple pulmonary and subpleural nodules with loculated pleurisy. In bronchoscopic finding, a fungating, hypervascular tumor mass was noticed at the orifice of anterior basal segment of left lower lung after removal of tenaceous mucus. Pleural and bronchoscopic biopsies showed findings of angiosarcoma confirmed by immunochemical stains with factor VIII related antigen(+), laminin(+) and vimentin(+), and by characteristic electronmicroscopic findings. Massive pleural effusion was controlled with several times of pleurodesis in both pleural spaces.

---

**Key Words :** Pleural effusion, Angiosarcoma

### 서      론

맥관육종은 혈관내피에서 유래하는 드문 악성종양

으로 발생빈도는 전체육종의 약 1%이하를 차지하고 있다<sup>1)</sup>. 호발부위는 피부 및 표재성 연부조직이며 드물게는 간, 췌장, 유방, 신장, 심장, 심낭, 늑막 및 위장관 계통에서도 보고된 바가 있으며<sup>12)</sup>, 호발 전이

부위는 연부조직, 중추신경계, 폐, 골 및 간 등이다<sup>3)</sup>.

국내에서는 두피, 얼굴, 유방 및 방사선 치료후 공장(jejumun)등에서 발생한 예의 보고는 있었으나<sup>4~6)</sup> 본 증례처럼 흉막이나 폐에서 처음으로 발견되는 예는 없었다. 저자들은 44세 남자 환자에서 흉막삼출을 동반한 폐전이성 맥관육종을 경험하였기에 문헌고찰과 함께 보고하는 바이다.

## 증 례

**환 자 :** 서 0 0, 44세, 남자.

**주 소 :** 좌측 흉부동통 및 호흡곤란.

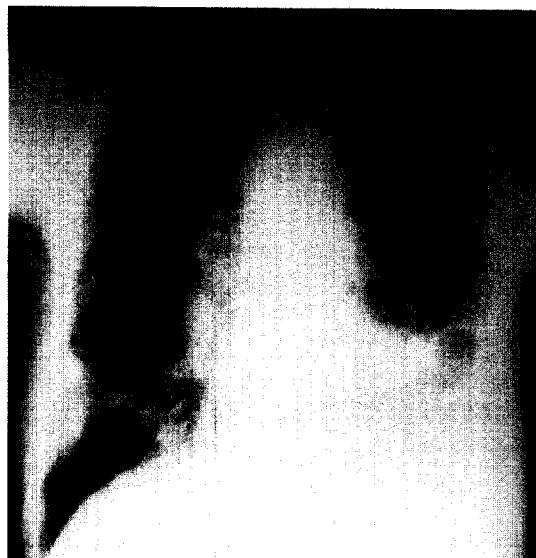
**현병력 :** 입원 1달전부터 호흡곤란, 흉부 압박감 및 좌측하부 흉통이 있어 개인병원에서 흉막천자를 하였고 결핵성 늑막염을 의심하여 항결핵요법을 받았으나 호전되지 않아 본원으로 전원되었다.

**과거력 및 가족력 :** 입원 3개월전 혈뇨가 한차례 있어 개인병원에서 소변검사, 흉부방사선사진, 혈액검사 등 실시 하였으나 별 이상이 없었으며 특별한 치료 없이 호전되었다.

**사회력 :** 직업은 컴퓨터 회사원이고 담배는 하루 1.5갑씩 20년동안 흡연.

**이학적 소견 :** 내원당시 혈압은 160/100 mmHg, 맥박은 120회/분, 호흡수는 22회/분, 체온은 36.5℃였으며 전신상태는 비교적 양호하였고, 안면부 및 경부에는 임파절 혹은 종괴는 관찰되지 않았다. 흉부청진상 좌측폐 중하부에 호흡음이 감소되었고 성진전(vocal fremitus)이 감소되었으며, 타진상 약간의 탁음이 있었다. 심박동은 빈맥을 보였으나 규칙적이었고 심잡음은 들리지 않았다. 복부소견상 우상복부에서 간하부에 5×7cm<sup>2</sup> 정도의 경계가 불분명하고 비교적 단단한 종괴가 만져졌다. 사지와 신경학적 검사에는 특이소견이 없었다.

**검사 소견 :** 입원당시 말초혈액상 혈색소는 16.4 gm/dl, 적혈구용적은 48 vol%, 백혈구수는 9500/mm<sup>3</sup> (seg 78%, lympho 11%, mono 8%, eosino 3%), 적혈구 침강속도는 36mm/hr, 혈소판은 250,000/mm<sup>3</sup>, prothrombin time과 partial thromboplastin time은 정상이었으며 BUN/creatinine과 소변검사도 정상이었다. 생화학검사상 GOT/GPT는 26/29 IU/L, 요산은 8.9

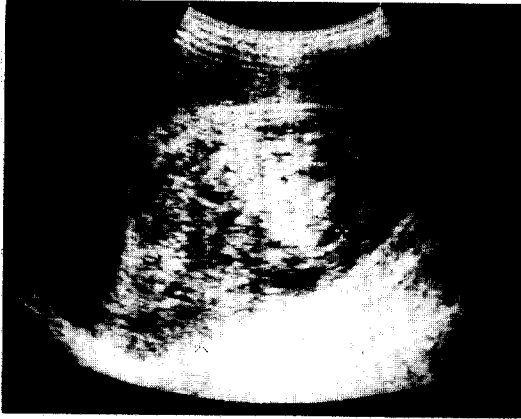


**Fig. 1.** Chest radiograph shows ill-defined pulmonary nodular masses and loculated pleural lesions along the both chest walls. Hilar shadows are enlarged with nodular masses, especially on right side. Left diaphragm is obliterated with pleurisy and hazy lung markings.

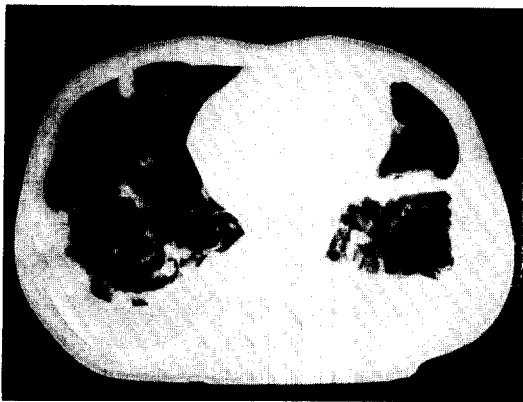
mg/dl외에는 정상이었다. 객담의 항산성염색과 gram 염색은 음성이었고, 객담배양검사에서도 균은 자라지 않았다. 위내시경검사에서는 만성위염외에 특이소견이 없었다.

흉막삼출액검사에서 색깔은 혈액성이었고 적혈구가 100,000/mm<sup>3</sup>, 백혈구가 700/mm<sup>3</sup>(중성구18%, 임파구82%), 당은 101mg/dl, 총단백질은 4.1g/dl이었고 LDH는 396 IU/L이었다.

**방사선학적 소견 :** 입원시 촬영한 단순흉부 방사선 소견상 전체 폐야에 걸쳐 여러 크기의 많은 결절 모양의 음영들이 관찰되었고, 좌측폐에 다량의 흉막삼출이 있었으며, 심장과 종격동이 우측으로 밀려있는 소견을 보였다(Fig. 1). 흉부단층촬영에서 양측 폐문부에 임파선이 커져 있었고 기관지주위, 후공정맥, 동정맥창 및 기관분지부하부 임파선도 커져 있었다. 또한 주로 양측하엽의 늑막에 연하여 결절모양의 음영들이 관찰되었고, 좌측에는 다량의 흉막삼출 및 하엽의 무기폐 소견이 보였고 우측에도 상당량의 삼출



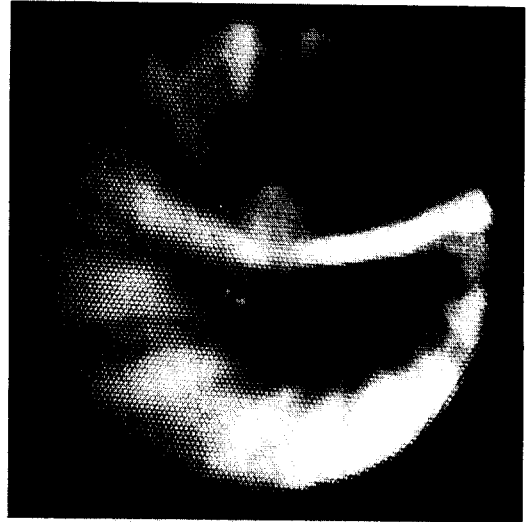**Fig. 2.** Abdominal ultrasonogram: There is a single heterogeneous hyperechoic mass, measuring about  $7.3 \times 7.1 \times 6.5$  cm in size in the upper and mid-pole of the right kidney, including renal sinus.



**Fig. 3.** Computed tomography through the lower lobes shows loculated pleurisy and highly enhancing natured subpleural nodular masses along the both chest walls.

액이 관찰되었다(Fig. 2).

복부초음파상 우측신장 상부에서  $7.3 \times 7.1 \times 8.5$  cm의 종괴가 보였는데 경계가 뚜렷하고, 신피질과 신동(renal sinus)을 같이 침범하였으며, 혼합성 반향으로 보였다. 신문(renal hilum)부위에서 좌측위동맥임파선과 우측후공정맥임파선이 커져 있었다(Fig. 3). 심장초음파검사서 심장은 정상소견을 보였으나, 심낭삼출이 소량 있었고 전신골 주사검사는 정상이었다.



**Fig. 4.** Bronchoscopic finding: A fungating, hypervascular tumor mass was showed at the orifice of anterior basal segment of left lower lung after removal of tenaceous mucus.



**Fig. 5.** The tumor consists of irregular, freely anastomosing vascular channels lined by hyperchromatic anaplastic cells.(hematoxylin and eosin,  $\times 200$ )

#### 굴곡성 기관지내시경 소견:

우측중간 기관지의 외측벽에서 종창 및 울혈소견이 관찰되었고, 우중엽의 측분절은 외부압박으로 인해 심히 좁아져 있었으며, 점액을 제거한 후 출혈종괴가 전하분절의 입구에서 발견되었다(Fig. 4). 좌측하엽에서 경기관지 조직검사를 하였다.

**병리학적소견 :** 기관지내시경 생검의 광학현미경 소견은 여러개의 작은 파편으로 구성된 작고 불규칙한 모양이 자유롭게 문합되어 있는(freely anastomosing) 혈관 구조물들의 증식으로 이루어져 있었다(Fig. 5). 이들 혈관들은 농축된 염색질을 보이는 장방형 혹은 방추형의 비정형적 핵을 갖는 미분화성 내피세포들로 피복되어 있었다. 이들 내피세포들은 활발히 증식하여 간혹 세포밀도가 증가되면서, 중첩되거나 내강내로 돌출하는 소견을 보였고, 유사분열상도 자주 관찰되었다.

조직화학염색상 종양세포는 periodic acid-schiff (PAS)와 periodic acid-schiff with diastase(D-PAS), alcian blue염색에는 전부 음성반응을 보였다. 면역조직화학염색상 혈관구조물을 피복하는 세포들은 vimentin, laminin 및 factor VIII 연관 항원에 강한 양성 반응을 보여 혈관내피세포 기원임을 강력히 시사하였고(Fig. 6), 반면에 상피세포에서 유래된 종양표지자인 상피막 항원(epithelial membrane antigen, EMA), cytokeratin 및 carcinoembryonic antigen(CEA)에 대한 면역조직화학 염색에서는 음성 이었다.

전자 현미경적 소견상 이들 혈관들을 구성하는 종양세포들은 내강 반대편으로 기저막들로 둘러싸여 있었으며, 세포질내에 작은 pinocytotic vesicle 및 구형 혹은 관상의 weibel-palade체를 함유하여 내피세



**Fig. 6.** The tumor exhibits strong positivity for factor 8 related antigen as a useful marker for endothelial differentiation. (Papanicolaou stain,  $\times 100$ )

포기원임을 확인할 수 있었다(Fig. 7). 흉막생검 소견은 기본적으로 기관지 내시경 생검소견과 유사했다.

**치료 경과 :** 흉막삼출액이 잦을때 약간의 호흡곤란 외에는 전신상태는 비교적 양호하였고, 빠른속도의 흉막삼출액 증가가 있어 흉관삽입술을 시행하여 충분히 배액시킨후에 tetracycline으로 pleurodesis를 양쪽에 각각 2차례와 3차례 실시하여 흉막삼출이 더 이상 고이지 않았다.

이상과같이, 신장조직검사는 시행하지 않았으나, 다른 원발병소는 찾을 수 없었고 3개월전 혈뇨의 병력과 복부초음파검사와 단층촬영 소견으로 신장이 원발병소로 보이는 흉막삼출을 동반한 폐전이성 맥관육종으로 진단하였다.

## 고 찰

맥관육종은 악성혈관내피종(malignant hemangio-endothelioma), 림프관내피종(lymphangiosarcoma), 혈관모세포종(hemangioblastoma), 림프관육종(lymphangiosarcoma), 혈관육종(hemangiosarcoma)등의 용어와 동의어로 혼용되었으나 현재는 맥관육종을 혈관육종과 림프관육종을 모두 포함하는 의미로 사용하



**Fig. 7.** The neoplastic cell is surrounded by a basal lamina(arrow). The cytoplasm contains a variable organelles, microfilaments and a Weibel-Palade body(arrow head) ( $\times 11,500$ )  
Inset: higher magnification of Weibel-Palade body( $\times 23,000$ )

고 있다<sup>1)</sup>.

AFIP(Armed Forces Institute of Pathology)에서 10년동안 366예의 맥관육종을 분석한 결과에 의하면 1/3은 피부, 1/4은 연부조직에서, 나머지 1/4은 유방, 간, 골 등에서 발생 하였으며<sup>1)</sup>, 신장에서 발생한 맥관육종은 매우 드물게 보고되었고<sup>7)</sup>, 본 증례와 같이 폐와 흉막에서 나타난 경우도 매우 드물게 보고되었다<sup>8)</sup>.

맥관육종은 모든 연령에 생기는데 남녀비가 별 차이가 없지만, 피부에 생기는 것은 노인에게 많으며 주로 두피에서 많이 발생하고 남녀비가 1.5:1이다<sup>9)</sup>. 유발요소는 오래동안 지속된 입과수종, 방사선조사, 화학요법, 비소중독, 혈관조영술에 사용되는 thorium dioxide, 합성고무 생산할 때 사용하는 vinyl chloride 등을 들 수 있으며<sup>1)</sup>, 만성늑막염으로인해 흉막강에 생긴 혈관육종을 보고한 것도 있다<sup>10)</sup>.

임상증상은 피부에 발생하는 경우 적색이나 자색 구진 또는 결절로 시작되며 점점 부위가 확대되고 표면이 불규칙해지며 계속적인 피부침윤에 의해 궤양이 발생하고 사소한 외상에도 쉽게 출혈하는 경향을 보인다. 폐내에서 성장하는 혈관내강과 동맥, 정맥 및 입과관의 맥관주위의 결체조직에 국한되어 있다. 그래서 입과성암과 비슷한 분포를 가지므로 쉽게 혼동될 수 있다. 잘 분화된 부분에서 맥관형성 성질(vasoformative nature)이 특징적이며 동전구멍 같고, 서로 문합하는 맥관이 뭉쳐지고 진한 염색체의 내피세포에 의해 경계를 이룬다. 악성도가 높으면 맥관의 크기변화가 심해지고 세포형태도 다양하며 세포분열이 활발해지며 주위 조직침범이 심해진다.

폐의 맥관육종은 대부분이 전이된 것이며 원위실질동맥이나 정맥 혹은 폐동맥간에서 직접 침범 혹은 전이되거나 심장, 간, 연부조직, 두경부 혹은 유방같은 먼 곳에서 전이된다<sup>8,9)</sup>. Yousem 등은 폐에 나타나는 맥관육종은 젊은사람, 특히 여자에 많고 각혈이 가장 흔한 증상이며, 흉통, 심낭염, 혈성흉막 혹은 늑막삼출이 생기기도 하며, 드물게는 치명적인 폐출혈을 일으킬 수 있다고 보고하였다<sup>8)</sup>. 폐혈관과열과 혈전증으로 인한 심한 폐출혈이 있고 소기관지를 침범하여 각혈을 일으킨다. 전산화단층촬영에서는 증강되는 과혈관 연부조직종괴로 나타나며 흉부MRI로 혈관으로 구성된 맥관육종을 확진할 수 있다<sup>8)</sup>. 심장

과 심낭에서 발생한 맥관육종은 방사선조영상 심비대나 심낭삼출이 관찰되고 주로 우심방 혹은 우심실에 호발한다.

폐나 늑막에서 발생하는 맥관육종은 전이성 선암, 전이성흑색종, 전이성근종 및 악성종괴종등과 감별이 중요한데, 본 증례도 처음에는 전이성 선암으로 생각되던 경우로 감별진단을 위하여 조직학적으로는 면역화학 검사가 중요하다. 맥관육종은 keratin, CEA, EMA에 음성인 것으로 전이성선암과 구별되고, S-100단백에 음성인 것이 전이성흑색종과 다르며, actin과 desmin에 음성이므로 전이성근종과 감별된다. 또한 악성종괴종은 keratin과 EMA에 양성으로 나오므로 맥관육종과 구분할 수 있으며, 맥관육종은 Ueuparous와 factor VIII 연관 항원에 양성반응을 보인다<sup>11)</sup>.

전자현미경상 특징적 소견은 정상내피를 많이 포함하며 기저막을 내강반대편으로 부분침범하고, 세포사이의 tight junction이 있고, pinocytotic vesicle과 때로는 cytofilament가 보이기도 한다. 정상내피에서 보이는 판상조직인 weibel-palade체가 소수의 맥관육종에서만 보이는데<sup>1)</sup>, 본 증례에서도 weibel-palade체가 관찰되었다.

맥관육종은 완치를 위한 수술적요법은 불가능하지만 효과적인 보존적 수술은 가능하다. 최근 방사선치료(6000~7000rad)가 증상완화 목적과 수술후 보조요법으로 가장 적절하며 화학요법(doxorubicin, dac-tinomycin, cisplatinum)은 효과가 없는 것으로 알려져 있다<sup>12)</sup>.

예후는 병이 시작한 부위에 따라 다른데 사지에 있는 병변은 사지절단등 수술로 제거할 수 있기 때문에 피부와 피하 연부조직에 발생한 경우가 내부장기에서 발생한 것보다 예후가 좋다<sup>2)</sup>. 그러나 수술 후 방사선치료를 해도 80%에서 전이를 동반하여 재발된다<sup>10)</sup>.

Maddox와 Evans는 평균 생존기간을 20개월로 보고하였으며<sup>13)</sup>, Mehregan과 Usmdk는 폐 등 내부장기로 전이가 일어나 3개월에서 2년 이내 사망하는 것으로 보고하였다<sup>14)</sup>.

## 요 약

저자들은 호흡곤란을 주소로 내원한 44세 남자에서 기관지 내시경검사, 흉막생검, 복부초음파검사, 흉부단층촬영을 시행한 결과 흉막삼출을 동반하는 폐의 전이성 맥관육종을 경험하였기에 문헌고찰과 함께 보고하는 바이다.

## REFERENCES

- 1) Enzinger FM, Weiss SW: Soft tissue tumors. 2nd edition, p 545, C.V. Mosby, Washington D.C., 1988
- 2) Coldwell DM, Baron RL, Charnsangavej C: Angiosarcoma diagnosis and clinical course. *Acta Radiologica* **30**:627, 1989
- 3) Palvio DHB, Paulsen SM, Henneberg EW: Primary angiosarcoma of the lung presenting as intractable hemoptysis. *Thorac Cardiovasc Surg* **35**:105, 1987
- 4) 홍기용, 김용민, 이종복, 정순영, 김명중, 박병익, 이민철, 송계용: 양측성 기흉을 동반한 두피의 혈관육종 1예. *대한의학협회지* **32**:1357, 1989
- 5) 조경자, 안금환, 지제근, 함의근: 유방의 맥관육종 (3예). *대한병리학회지* **22**:97, 1988
- 6) 오미혜, 박소영, 서연립: 방사선 치료후 발생한 공장의 맥관육종. *대한병리학회지* **27**:268, 1993
- 7) James DC, Jerry W, Leonard P: Angiosarcoma of kidney. *Urol* **30**:281, 1987
- 8) Ashokakumar MP, Jay HR: Angiosarcoma in the lung. *Chest* **103**:1531, 1993
- 9) Masanobu K, Isao T, Tamiko T, Osamu M, Tsutomu K: Angiosarcoma of the scalp: Report of two cases with fatal pulmonary complications and a review of Japanese autopsy registry data. *Virchows Arch A* **412**:83, 1987
- 10) Akira M, Katsuyaki A, Keiji I, Takashi M, Satoro Y, Shigeyuki K, Masahiko O, Keiro O, Keishi M: Soft tissue sarcoma of the pleural Cavity. *Cancer* **68**:1550, 1991
- 11) Gerald JB, Carol JA, William CP, Gary FN, Lawrence MW: Cytology of angiosarcoma in effusions. *Acta Cytol* **35**:538, 1991
- 12) Richard AO, John E, Jozef K, Robert JK, David EC, Jocelyn CHC: Primary pulmonary angiosarcoma associated with multiple synchronous neoplasms. *J Surg Oncol* **35**:269, 1987
- 13) Maddox JC, Evans HL: Angiosarcoma of skin and soft tissue. *Cancer* **48**:1907, 1981
- 14) Mehregan AH, Usndek HE: Malignant angioendothelioma. *Arch Dermatol* **112**:1565, 1976