

기관(Trachea) 폐쇄를 일으킨 종물*

가톨릭대학교 의과대학 내과학교실

이숙영 · 최영미 · 김치홍 · 권순석 · 김영균

김관형 · 문화식 · 송정섭 · 박성학

= Abstract =

Mass Nearly obstructing the Trachea

Suk Young Lee, M.D., Young Mi Choi, M.D., Chi Hong Kim, M.D., Soon Seog koun, M.D.

Young Kyoon Kim, M.D., Kwan Hyoung Kim, M.D., Hwa Sik Moon, M.D.

Jeong Sup Song, M.D. and Sung Hak Park, M.D.

Department of Internal Medicine, Catholic University Medical College, Seoul, Korea

Tumor of the trachea are uncommon. Trachea tumor are usually diagnosed late in their natural history, because the tracheal lumen may be extensively involved before symptoms occur, and because symptoms may be confused with those of asthma. Some 19% to 29% of the trachea tumor have laryngeal or lung malignancy. Squamous carcinoma is by far the most frequent among tracheal tumor, although adenocarcinoma and oat cell carcinoma have been described so. Oat cell carcinoma in the trachea are aggressive tumors as they are in the lung and elsewhere. Oat cell carcinoma as well as squamous cell carcinoma are related with tobacco exposure.

We presented a case of small cell carcinoma nearly obstructing the trachea and right main bronchus which was partially removed after bronchoscopic ethanol injection, along with a review of the literature.

Key Words: Small cell carcinoma, Trachea tumor

중 려

61세된 남자 환자가 호흡곤란을 주소로 내원하였다. 환자는 5년전부터 호흡곤란 및 기침, 객담 있어

간헐적으로 약국에서 약을 복용하다가 입원 3개월전부터 호흡곤란이 심해지면서 미열이 동반되어 개인 병원에서 만성폐쇄성폐질환으로 치료 받았으나 증상 호전없이 본원으로 전원되었다. 1일 1갑씩 약 30년간의 흡연력이 있었으며, 직업은 농부이었다.

* 본 논문은 1993년도 가톨릭 중앙의료원 임상연구비 보조로 이루어 졌음.

입원당시 이학적 소견은 체온 36.7℃, 맥박 92회/분, 혈압 120/80mmHg, 호흡수 25회/분이었다. 환자

는 급성 병색을 보였고 의식은 명료하였고 흉부 진찰에서 양폐야에 호흡음이 거칠었으며 천명음이 들렸다. 간장 및 비장은 촉진되지 않았고 곤봉상 수지나 사지부종은 없었다.

혈액검사상 혈색소 15.5mg/dl, 헤마토크리트 45.90%, 백혈구 $9,600/\text{mm}^3$, 혈소판 $175,000/\text{mm}^3$ 이었으며, 혈액화학 검사 및 뇨검사 정상이었다. 동맥혈가스 소

견은 pH 7.365, PaO_2 51.7mmHg(O_2Sat 87%), PaCO_2 50.1mmHg이었다. 객담의 항산균도말검사, 세포진검사에서 특이 소견없었다. 폐기능검사는 환자의 호흡곤란이 너무 심해 시행하지 못하였다.

단순 흉부엑스선 검사에서 양쪽 폐야의 전반적인 폐기종 소견과, 우측 폐문부에 음영이 증가되어 있었다(Fig. 1). 외부에서 시행한 흉부 전산화단층촬영상 우중엽에 무기폐 소견이 있었다(Fig. 2).

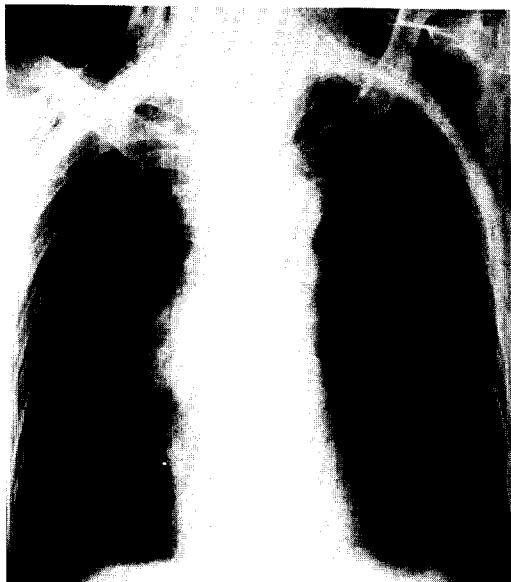

Fig. 1. Film of the chest obtained at admission revealed the increased density on right hilar area.

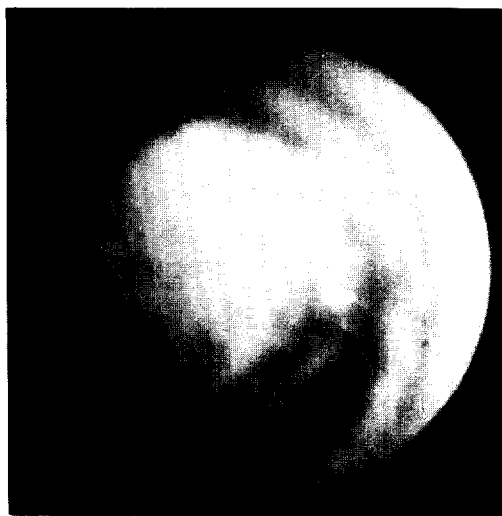


Fig. 3. Fiberoptic bronchoscopy revealed a mass that nearly obstructs the distal tracheal lumen.

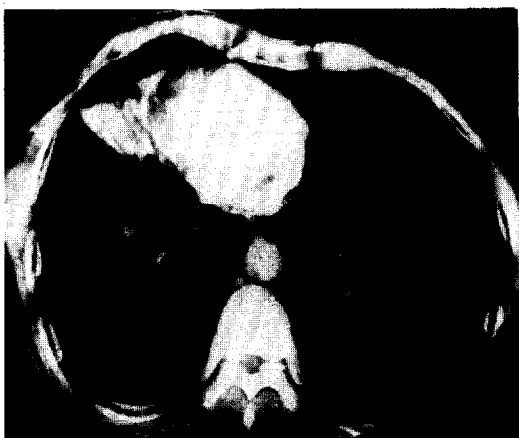

Fig. 2. Chest CT checked at local clinic showed atelectasis of right middle lobe.

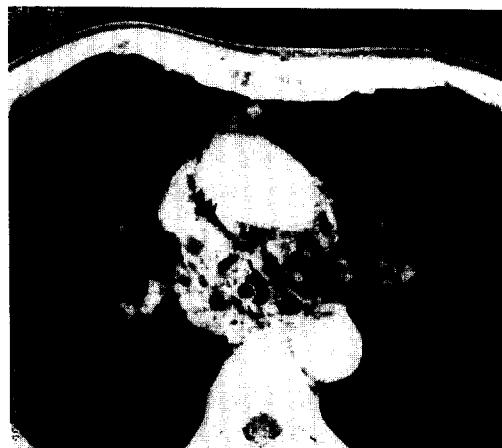

Fig. 4. Neck CT taken 10 days after admission showed the tracheal mass with intubation tube.

우측 기관지를 침범한 종양을 동반하고 있는 만성 폐쇄성폐질환 의심하에 보조적 약물치료 후 7병일째 기관지내시경을 시행하였는데, 기관 하부에 내경을 거의 막고 있는 종물을 관찰하였다(Fig. 3). 환자의 호흡곤란이 너무 심했기 때문에 종물 크기를 줄일 목적으로 100% 에탄올을 1cc씩 주입하여 생검 forceps으로 조직을 제거하기를 5회 반복하였다. pulse oxymeter상 동맥혈 산소포화도가 호전되는 것을 확인하고 기관지경을 뺐는데, 직후 환자는 갑자기 심한 호흡곤란, 청색증이 나타나면서 의식이 혼미해졌다. 응급으로 기관절개술을 시행하고 인공호흡기를 달았다. 10병일에 경부 및 흉부 전산화단층촬영을 하였는데 기관과 우측 주기관지를 침범하고 있는 종물이 관찰되었다(Fig. 4).

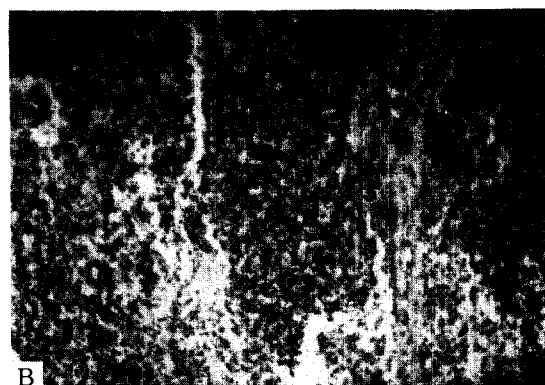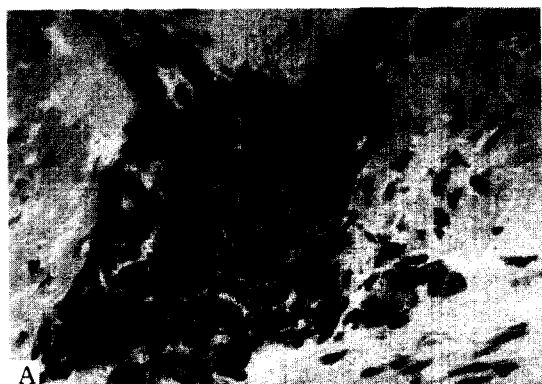


Fig. 5. Bronchoscopic biopsy showed small cell carcinoma mixed with oat cell type(A) and intermediate type(B).

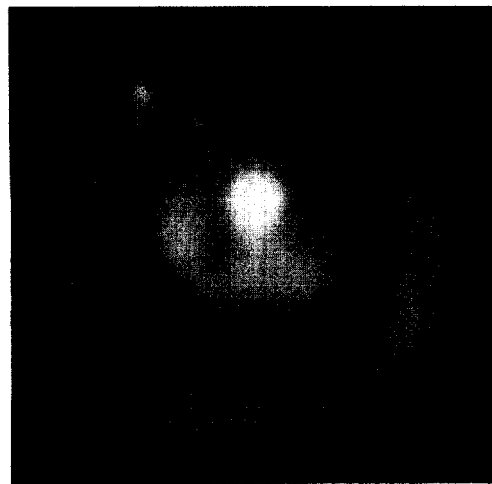


Fig. 6. Follow up bronchoscopy after ethanol injection and chemotherapy showed decreased mass size of the trachea.




Fig. 7. Gross finding of the trachea tumor. Two mass, 2×1.5 cm and 0.8×0.8 cm, were removed from trachea after bronchoscopic ethanol injection.

Table.1. Incidence of Tracheal Tumor

Case	SCC	ACC	MEC	OAC	CAR	SAR	PC
41	30	7	4				
53	24	19	1	2	0	3	1
37	28						
16	5	5	2	0	1	2	1
110	43	38					
44	28	3	0	3	0	1	0

SCC:squamous cell carcinoma CAR:carcinoid
ACC:adenoid cystic carcinoma SAR:sarcoma
MEC:mucoepidermoid carcinoma PC:plasmacytoma
OAT:Oat cell carcinoma

진단 및 경과

11병일에 병리조직이 oat cell type과 intermediate type이 혼합되어 있는 소세포암 소견보여(Fig. 5), 항암제(cytoxan, adriamycin, vincristine) 치료를 하였다. 환자의 호흡곤란 증세는 점차 호전되어, 이때 동맥혈 가스 소견은 산소를 기관절개부위로 4 L/분으로 주면서 pH 7.38, PaO₂ 60.3mmHg(O₂Sat 93%), PaCO₂ 48.4mmHg이었다. 15병일에 기관지내시경을 다시 시행하였다. 이전에 보였던 기관종양은 크기가 감소하였고 기관지경을 더 진행시켰더니 우측 주기관지까지 여러가지 크기의 불규칙한 모양의 종양이 있었고, 우측 기관지는 종물에 의해 폐쇄되어 관찰할 수 없었다(Fig. 6). 100% 에탄올을 기관종양 stalk부위에 주입시켜 기관벽으로 부터 종양을 분리 제거했다(Fig. 7). 이후 환자의 호흡곤란 증세는 급격히 호전되어 기관지삽관을 제거하였고, 이때 시행한 동맥혈 가스 소견은 산소를 비강을 통해 2L/분으로 주면서 pH 7.39, PaO₂ 64mmHg(O₂Sat 95%), PaCO₂ 44.7mmHg이었다. 39병일에 2차 항암제 치료를 하였고, 이때 방사선 치료를 병행할 계획이었으나 환자가 거의 침대에 누워 있는 상태로 performance state가 좋지않아 시행하지 못하였다. 43병일에 기관지내시경을 다시 하였는데 이전에 보였던 기관 및 우측 주기관지 종양은 완전히 소실되고 우하엽 기관지만 종양에 의해 약간 좁아져 있었다. 환자는 현재 호흡곤란 증세는 많이 호전되어 가고 있으며, 영양상태 및 만성폐쇄성폐질환에 대한 보조적 치료 중이다.

고 찰

기관의 원발성 종양은 매우 드문데, 이중 90%가 악성종양이다. 편평상피암이 50%~60%로 가장 흔하고, 다음이 adenoid cystic carcinoma로 약 25%~40% 정도이다. 이외 sarcoma, carcinoid tumor, plasmacytoma, oat cell ca 등이 발생할 수 있으나 매우 드물다(Table.1)¹⁻⁶⁾. 양성종양은 주로 어린이에게 나타나는 papilloma, polyp, hamartoma, granular cell myeloblastoma, carcinoid, lipoma, fibroma, chon-

droma, clear cell tumor 등이 올 수 있다⁷⁾.

종양은 50% 정도가 하부 1/3에, 33% 정도가 상부 1/3에 위치하고⁸⁾ 후두나 폐의 악성종양과 함께 나타나는 경우가 19~29%다^{1,9)}. 성별분포는 adenoid cystic carcinoma가 여자에 주로 오는 것을 제외하고는 남자에서 흔하며, 60~70세에 높은 빈도를 보인다. Gilbert 등¹⁰⁾에 의하면 총 546 기관종양중 503예(92%)가 성인에 나머지 43예(8%)가 어린이에 나타났다. 성인에 나타난 종양중 49%가 악성인 반면 소아에서는 93%가 양성이었다. 또한 성인 악성종양 중 78.5%가 carcinoma였고 소아 악성종양은 모두 sarcoma였다.

진단은 조기에 내려지는 경우가 드문데 이는 기도 폐쇄에 의한 증상이 50~75%가 막혔을 때 늦게 나타나고, 증상이 나타나더라도 천식으로 오인하는 경우가 많기 때문이다. Grillo 등¹¹⁾은 기도폐쇄에 의한 증상이 나타나는 간격이 편평상피암인 경우 4개월, adenoid cystic carcinoma 경우 18개월, 양성종양인 경우는 4년 또는 그 이상이 걸린다고 하였다. 단순흉부 X선 촬영, 전산화단층촬영, 기관지경 검사, flow-volume loop, 객담세포진검사 등이 진단 방법인데, 단순흉부 X선 촬영에 나타나는 경우가 25% 정도로 낮고²⁾, 객담세포진검사로 78%정도 진단이 가능하다.

치료는 외과적 수술요법, 방사선치료 등을 고려할 수 있는데, 진단당시 수술은 거의 불가능한 경우가 많다. 본 증례와 같이 환자의 호흡곤란이 심하면 레이저나 에탄올로 기관지를 넓혀주는 것이 좋은데, 레이저 치료는 high-power laser(Nd-YAG laser)를 이용하여 vaporization 시키는 방법, tumor-specific photosensitizer를 이용한 photodynamic therapy(PDT), low-power laser(He-Ne laser)를 이용한 laser-chemotherapy 등이 있다¹²⁾.

저자들은 기관을 침범한 희귀한 소세포암을 발견하고 이를 기관지경하 에탄올 주입으로 제거시켜 심한 호흡곤란을 호전시킨 예를 경험하였기에 간단한 문헌 고찰과 함께 보고하는 바이다.

REFERENCE

- 1) Hajdu SI, Huvos AG, Goodner JT, Foote FW

- Jr, Beattie EJ Jr: Carcinoma of the trachea: Clinicopathologic study of 41 cases. *Cancer* **25**: 1448, 1970
- 2) Houston HE, Payne WS, Harrison EG Jr, Olsen AM: Primary cancer of the trachea. *Arch Surg* **99**:132, 1969
 - 3) Baraka ME: Malignant tumor of the trachea. *Ann R Coll Surg Engl* **66**:27, 1984
 - 4) Olmedo G, Rosenberg M, Fonseca R: Primary tumor of the trachea: Clinicopathologic feature and surgical results. *Chest* **81**:701, 1982
 - 5) Grillo HC: Maneagement of tracheal tumors. *Am J Surg* **143**:697, 1982
 - 6) Rostom AY, Morgan RL: Result of treating primary tumors of the trachea by irradiation. *Thorax* **33**:387, 1978
 - 7) Ma CK, Fine G, Lewis J, Lee MW: Benign mixed tumor of the trachea. *Cancer* **44**:2260, 1979
 - 8) Delen JE, Rotman HH: Primary carcinoma of the trachea: Physiologic diagnosis and review of the literature. *Cancer* **72**:675, 1977
 - 9) Weber AL, Grillo HC: Tracheal tumor: a radiological and pathological evaluation of 84 cases. *Radiol Clin North Am* **16**:227, 1978
 - 10) Gilbert JG, Mazzarella LA, Feit LF: Primary tracheal tumor in the infant and adult. *AMA Arch Otolaryngol* **58**:1, 1953
 - 11) Grillo HC: The trachea-tumor, stricture and tracheal collapse, In Glenn WW, Baue AE, Geha AS, et al, eds *Thoracic and cardiovascular surgery*, p308, New York, Appleton-Century-Crofts, 1983
 - 12) Kato H, Sakai H, Imaizumi T: Endoscopic treatment of lung cancer. *Gan-To-Kagaku-Ryoho* **19**:1261, 1992
-