

□ 증 례 □

## 탄화수소물 섭취에 의한 화학성 폐렴 1예

연세대학교 의과대학 내과학교실, 진단방사선과학교실\*

이창률, 최성우, 김영, 정병천, 김형중, 안철민, 김상진\*

= Abstract =

### A case of Chemical Pneumonitis Induced by Ingestion of Hydrocarbon

Chang Youl Lee, M.D., Sung Woo Choi, M.D., Young Kim, M.D.,  
Byung Chun Chung, M.D. Hyung Joong Kim, M.D.,  
Chul Min Ahn, M.D., Sang Jin Kim, M.D.\*

Department of Internal Medicine, Radiology\* Yonsei University, College of Medicine, Seoul, Korea

A 33-year-old woman was presented with dyspnea and chest discomfort after indigesting approximately 500 ml of oil paint brush washing fluid. Hypoxic symptoms and radiographic infiltrates rapidly progressed. The patient was intubated and received mechanical ventilation. Bronchoalveolar lavage and transbronchial lung biopsies were performed. The CT scan of the lung showed bilateral extensive pneumonitis with necrosis and the lung tissue pathologic findings showed diffuse alveolar damage with extensive necrosis and numerous lipid-laden macrophages. After intensive medical care with mechanical ventilation, her symptoms and radiological findings improved. (Tuberculosis and Respiratory Diseases 2000, 49 : 639-643)

Key words : Hydrocarbon, Chemical pneumonitis, Transbronchial lung biopsy.

### 서 론

화학성 폐렴이란 유기성, 비유기성 독성물질에 의한 기도 염증 반응을 총칭하는 것이다.

화학 물질에 의한 폐장의 염증은 일반적으로 흔히 보는 질환은 아니며 발생하더라도 영유아에서 우발적으로 발생하는 것이 대부분이다. 그러나 성인의 경우는 직업상 혹은 자살 목적으로 노출되거나 건강 보조

Address for correspondence :

Chang Youl Lee, M.D.

Department of Internal Medicine, Radiology\* Yonsei University, College of Medicine, Seoul, Korea

146-95 Dogok-Dong, Kangnam-Ku, Seoul, 135-720, Korea. Yongdong Severance Hospital

Phone : 02-3497-3581 Fax : 02-3463-3882 E-mail : doclcy@lycos.co.kr

식품으로 알려진 스쿠알렌의 흡입으로 발생하는 경우가 흔하다.<sup>2</sup>

탄화수소물(hydrocarbon)은 일반적으로 등유, 석유 및 휘발유 등에 함유되어 있으며 대체로 마시는 양이 많지 않아 의학적으로 문제를 일으키는 경우는 드물며 대부분 별 이상 없이 지나간다. 탄화수소물의 독성 효과는 호흡기계, 중추신경계, 소화기계, 심혈관계 등에 나타날 수 있다. 각 장기에서 나타나는 임상 증상은 기침, 질식, 빈맥, 흥분, 졸림, 기면, 빈호흡, 오심, 구토, 및 부정율동(dysrhythmia)을 나타낼 수 있다.<sup>3</sup>

탄화수소물은 낮은 증기압으로 인해 혈행성 전파보다는 흡입으로 인한 폐 독성 효과를 나타낸다. 병태생리를 보면 흡입된 탄화수소물이 계면활성제를 억제하여 폐포 불안정, 조기 원위부 기도 폐쇄, 폐 모세 혈관에 이상을 초래하여 폐포 삼출물을 형성하고 생리학적으로는 환기 관류-배분의 장애(ventilation/perfusion mismatch)을 초래하여 저산소혈증을 유발한다. 방사선학적으로는 노출 72시간까지 진행 소견을 보이다가 수일 후부터 호전되는 양상을 보이며 일반적으로 임상증상 호전 후에 방사선학적 호전 양상이 관찰되며 중증을 제외하고는 임상 증상의 중증도와 방사선학적 이상 정도와는 연관성이 없는 것으로 알려져 있다. 병리학적 소견으로는 화학성 폐렴(chemical pneumonitis), 출혈성 세기관지 괴사(hemorrhagic bronchiolar necrosis), 폐포내 출혈 및 폐부종의 소견을 보인다.

저자들은 석유류(유화분세척액, 탄화수소물)를 마신 후 급성 호흡부전으로 진행하여 기관내 삽관과 기계호흡을 했던 환자를 경험하였다. 석유류에 의한 화학성 폐렴이 급성호흡부전으로 심하게 발현하는 것은 문헌상 찾아보기 어려웠고, 국내에 보고된 지방성 폐렴은 상이간유를 복용하거나 스쿠알렌을 흡입한 환자에게 발생한 보고는 있으나 석유류에 의한 화학성 폐렴에 대한 보고가 없기에 흥미로운 증례라고 생각되어 보고하는 바이다.

## 증례

환자: 김○○, 여자 33세

주소: 1차례 구토 후 호흡곤란과 흉부 불편감

현병력: 내원 당일 자살목적으로 유화분 세척액 약 500ml가량 마신 뒤 1차례 구토 후 호흡곤란과 흉부 불편감이 있어서 본원 응급실에 내원하였다.

과거력 및 가족력: 특기사항 없음

개인력: 특기사항 없음

이학적 소견: 신체검진에서 혈압 130/70mmHg, 맥박수 84회/분, 호흡수 18회/분, 체온 36.0℃였으며, 급성 병색을 보였고 의식은 명료하였다. 흉부 청진상 우측 폐 하부에 호흡음이 감소되어 있었으며 수포음(rale), 통음(rhonchi), 천명음(wheezing)은 들리지 않았다.

검사실 소견: 말초 혈액 검사상 백혈구 11,670/mm<sup>3</sup>, 혈색소 12.8 g/dL, 혈소판 215,000/mm<sup>3</sup>였고, 혈청 생화학검사서 공복혈당 120 mg/dL, total protein 4.7 g/dL, albumin 2.9 g/dL, SGOT 13 IU/L, SGPT 17 IU/L, total bilirubin 0.7 mg/dL, alkaline phosphatase 32 U/L, amylase 31 U/L, lipase 166 U/L 였다. 혈액가스검사 상 pH 7.378, PO<sub>2</sub> 96.9 mmHg, PCO<sub>2</sub> 64.9 mmHg, HCO<sub>3</sub><sup>-</sup> 20.9 mmHg, Base excess -4.3, O<sub>2</sub> saturation 97.2% 였다.

치료 및 임상경과: 응급실에서 시행한 흉부 단순 방사선상 양측 폐 하부에 경화(consolidation) 소견을 보여주고 있었으며 약간의 흉막액이 관찰되었다. 내원 당일 위세척을 시행하였고 환자 심하게 호흡곤란 호소하며 호흡수 25회/분으로 증가하여 집중치료 위해 중환자실 치료를 시작하였다. 환자 체온이 38.8℃로 상승하였고 혈압 70/30 mmHg로 감소하며 전신적 염증소견(SIRS)보여 항생제 치료와 수액요법과 강심제투여를 시행하였다. 내원 2일째 환자 호흡곤란 악화되고 O<sub>2</sub> saturation 84%로 감소하며 저산소성 급성호흡부전 소견있어 기관내삽관 및 기계호흡을 시작하였다. 입원 4일째 기관지 내시경 검사 시행하였으




Fig. 1. Transbronchial lung biopsy on the 4th hospital day showing focal parenchymal necrosis, fibroid exudation in the alveoli and focal recent fibrosis. Findings which are compatible with chemical induced acute lung injury.

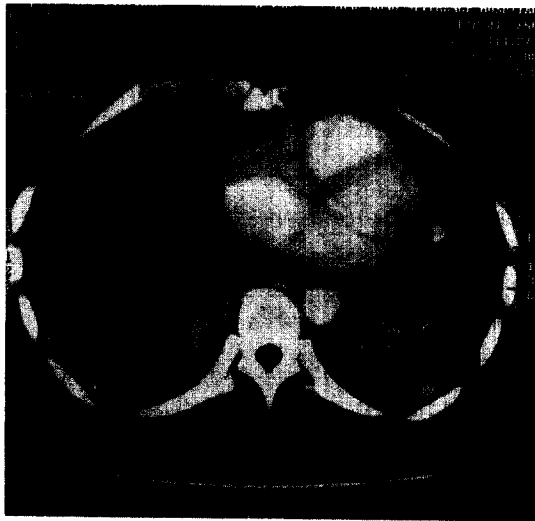


Fig. 2. Chest CT on the 5th day showing necrotizing pneumonia involving Rt. middle lobe, Rt. lower lobe and Lt. lower lobe.

며 기관지내 특이 병변은 보이지 않았다. 기관지폐포 세척(Bronchoalveolar lavage)을 시행하였으며 지방물질을 함유한 대식세포가 약 50% 정도 관찰되는 소견이 보여 지방성 폐렴(Lipoid pneumonia)의 양상을 보였다. 경기관지 폐생검(Fig. 1)을 시행하였으며

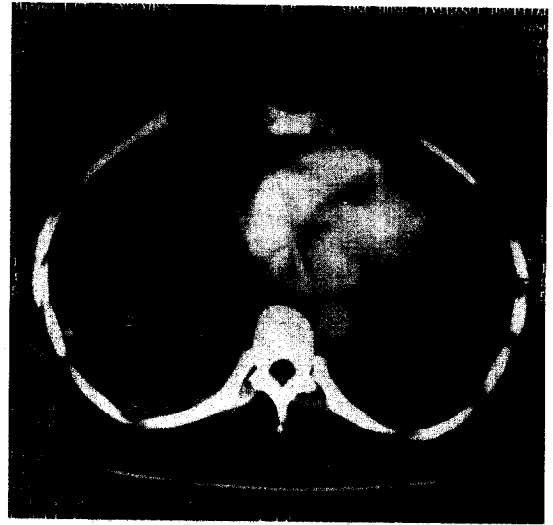


Fig. 3. Chest CT on the 14th day showing improved consolidation and Rt. pleural fluid, but necrotizing pneumonia remained.

시행결과 부분적인 실질 괴사와 폐포내에 섬유소 침착과 섬유화 양상을 보였다. 이러한 소견은 화학물질에 의한 급성 폐손상을 시사하였다. 입원 5일째 고해상 CT(Fig. 2)를 시행하였으며 우측 폐중엽, 우측 폐하엽 전체와 좌측 폐하엽 일부에 광범위한 범위에 경화(consolidation)소견들이 관찰되고 있으며 내부에 다양한 크기의 다발성 저밀도 부위(low density portion)들이 있어 괴사성 폐렴(necrotizing pneumonia)를 의심하는 소견을 보여주고 있었다. 내원 6일째 우측 흉막액 배액을 위한 흉관 삽입을 시행하였고 오렌지색의 흉막액이 배액되었다. 내원 8일째 추적 기관지 내시경 검사를 시행하였고 오른쪽 폐 중엽과 하엽에 점액농성의 분비물이 관찰되는 것 이외에 기관지내에 이상소견은 보이지 않았다. 동맥혈액가스검사항 호전되어 기계호흡기로부터의 이탈(weaning)하였다. 환자 내원 14일에 추적 흉부 CT(Fig. 3) 시행하였고 경화(consolidation)와 오른쪽 흉막액은 호전되었으며 진행되는 괴사성 폐렴(necrotizing pneumonia) 소견 보였다. 계속적인 항생제 투여와 보존적 요법 시행하였으며 내원 22일째 환자는 증상 호전되

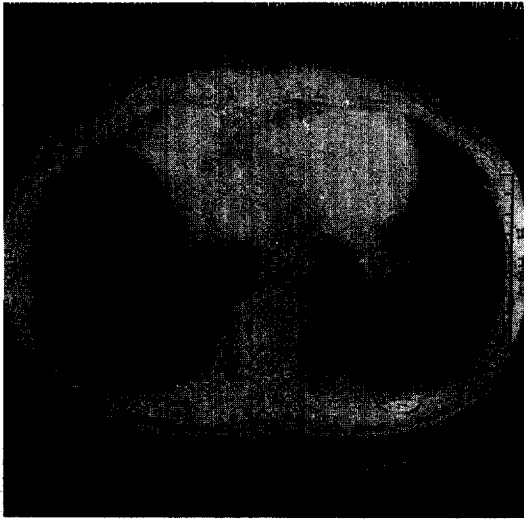


Fig. 4. Chest CT after discharge showing cystic change in Rt. lower lobe and Lt. lower lobe.

어 퇴원하였다. 퇴원 후 시행한 추적 흉부 CT(Fig. 4)에 오른 폐하부와 왼 폐하부에 낭성(cystic) 변화를 보였다.

## 고 찰

화학성 폐렴이란 유기성, 비유기성 독성물질에 의한 기도 염증 반응을 총칭하는 것이다<sup>1</sup>. 본 증례에서 환자는 석유류 흡인에 의한 화학성 폐렴(chemical pneumonitis)이 발생하여 중환자실에서 기관삽관 기계호흡과 보존적 치료로 증상 호전되어 퇴원하였다.

화학성 폐렴의 진단에 있어서 직업력, 이학적 검사 및 방사선 조영검사가 중요하다. 방사선 검사에 있어서 단순 촬영의 의미가 크며, 최대 흡기상태로 투시도(penetration)가 적절하여야 진단에 오류가 없다. HRCT(고해상 전산화 단층촬영)은 기관지 확장증, 폐쇄성 세기관지염 등 만성 합병증의 관찰에 도움이 된다<sup>1,4</sup>.

석유류의 어떠한 특정 성분이 독성효과를 나타내는지는 정확히 알려지지 않았으며 급성 증상으로는 주로

신경증상으로 두통, 현기증에서 경련, 혼수, 죽음에 이르기까지 다양하다<sup>3</sup>. 석유류 흡인에 의한 폐렴은 전형적으로 지방성 폐렴이 발생할 수 있으며 일반적으로 외인성 지방성 폐렴(exogenous lipoid pneumonia)은 고점성 석유 종류(high-viscosity petroleum distillates), (예, heavy lubricants, mineral oil, liquid paraffin) 등이 주로 일으키며 염증반응이 광범위하기보다는 일정 부위에 국한되는 특징이 있다. 외인성 지방성 폐렴(exogenous lipoid pneumonia)의 진단은 방사선학적 이상소견, 폐장내의 지방 그리고 지방성 폐렴의 외적 요인에 기반을 둔다.

탄화수소의 독성효과에 대한 폐에 조직학적 변화는 2단계로 나눌 수 있으며 첫 번째 단계는 폐포를 채우는 지방을 함유한 대식세포(lipid-laden macrophage)의 반응이며 두 번째 단계는 이물질 육아종(foreign body granuloma)형성을 동반한 간질 증식(interstitial proliferation)이다.

본 증례의 환자에 있어서 기관지폐포세척술 소견상 약 50% 정도의 지방함유 대식세포(lipid laden macrophage)가 보였다. 다른 저자들에 의하면 병의 심하기와 대식세포(macrophage) 숫자의 연관성이 있다고<sup>5</sup> 보고하였으나 객관적인 비교치는 없었으며 이번 증례의 환자는 비교대상이 없으므로 비교해보기 어려웠다.

저자들은 초기에 석유류 섭취에 의한 폐렴이고 지방함유 대식세포(lipid laden macrophage)가 보였으므로 지방성 폐렴(lipoid pneumonia)을 의심하였으나 방사선 소견상 전형적인 양상을 보이지 않아 진단을 내리기 힘들었다.

다른 증례를 보면 탄화수소의 독성 효과는 폐에 나타나는 것이외에 독성 심근 장애가 발생할 수도 있는데 본 증례의 환자에서는 심장 초음파검사상 적은 양의 심낭액이외에 특이소견은 보이지 않았다.

치료에 있어서 호흡 보조(respiratory assistance)와 혈류역학 보조(hemodynamic support)와 같은 보존 치료이외에 특별한 치료는 없으며 스테로이드가 도움이 될 수 있는데 본 증례의 경우에서는 감염의 가

능성을 배재할 수 없기에 스테로이드 치료를 시행할 수 없었다.

## 결 론

문헌상 구체적인 보고와 구체화된 치료가 알려져 있지 않았던 탄화수소물 흡입에 의한 화학성폐렴의 예를 치험하였기에 보고하는 바이다.

## 참 고 문 헌

1. White CS, Templeton PA. Chemical pneumonia. Radiologic Clinics of North America 1992;30: 1231-43.
2. 현재근, 이종현. 성인에서 발생한 지방성 폐렴의 임상적 고찰 Clinical Investigation of Lipoid Pneumonia in Adults. 결핵 및 호흡기질환 1996;43 (6):965-75.
3. Richard D. Shih. chapter 85. Hydrocarbons. In : Lewis R. Goldfrank. Toxicologic emergencies. 6th Ed. Stamford : APPLETON & LANGE; 1998. p. 1383-95.
4. McLoud TC. Occupational lung disease. Radiologic Clinics of North America 1991;29:931-41.
5. Segev David, Szold Oded, Fireman Elizabeth, Kluger Yoram, Sorkine Patrick. Kerosene-induced severe acute respiratory failure in near drowning : Reports on four cases and review of the literature. Critical Care Medicine 1999;27(8):1437-40.