

## 고열을 동반한 폐의 공동성 병변

이화여자대학교 의과대학 내과학교실, 해부병리학교실<sup>1</sup>, 진단방사선과학교실<sup>2</sup>

이소현, 변은경, 이혜진, 이진화, 조영주, 한운섭<sup>1</sup>, 김혜영<sup>2</sup>, 박성숙, 장중현

= Abstract =

### Pulmonary Cavitory Lesions Associated with High Fever

So Hyeon Lee, M.D., Eun Kyung Pyun, M.D., Hye Jin Lee, M.D.,  
Jin Hwa Lee, M.D., Young Joo Cho, M.D., Woon Sup Han, M.D.<sup>1</sup>,  
Hyae Young Kim, M.D.<sup>2</sup>, Sung Sook Park, M.D., Jung Hyun Chang, M.D.

Department of Internal Medicine, Anatomic Pathology<sup>1</sup>, and Diagnostic Radiology<sup>2</sup>,  
Ewha Womans University, College of Medicine, Seoul, Korea

A 35-year-old male presented high fever and cough. The patient showed three, discrete, "punched-out", shallow ulcers appearing as pyodermic gangrenosum on the trunk and the back, and a painless subcutaneous nodule on the medial side of the left thigh. The chest X-ray showed multiple cavities on the both lungs. The diagnosis of Wegener's granulomatosis was established by pathology of the skin and the lung, radiologic findings of the chest and positive result of c-ANCA test. (Tuberculosis and Respiratory Diseases 2000, 49 : 644-648)

Key words : Ulcer, Cavity, Wegener's granulomatosis, C-ANCA.

### 증 례

환 자 : 김○환, 35세 남자  
주 소 : 기침 및 발열  
과거력 : 특이 사항 없음

가족력 : 특이 사항 없음

현병력 : 내원 약 2개월 전부터 체간과 등에 세 개의  
피부 궤양이 발생하여 피부과 개원의원에서 절개 및  
배농을 시행하여 치료를 받았으나 호전 없이 지내다  
가, 2주 전부터 시작된 고열과 기침을 주소로 본원 내

### Address for correspondence :

Jung Hyun Chang, M.D.

Pulmonary division, Department of Internal medicine, College of Medicine, Ewha Womans University  
911-1 Mokdong, Yangcheon-Ku, Seoul 158-710 Korea

Phone : 02-650-5686 Fax : 02-655-2076 E-mail : hs1017@mm.ewha.ac.kr

과로 의뢰되었다.

**이학적 소견:** 내원 당시 혈압은 100/70 mmHg, 호흡수는 분당 20회, 맥박은 분당 72회, 체온은 38.6℃였다. 의식은 명료하였고 급성 병색을 보였으며, 흉부 청진상 호흡음은 거칠고 양측 상부 폐야에서 수포음이 들렸다. 심음은 규칙적이었으며 심잡음은 없었다. 전흉부의 흉골상 부위에 1×1cm 크기의 궤양이 한 개, 그리고 등의 좌견갑골의 내측면에 각각 2×2cm, 3×3cm 크기의 두 개의 얇은 궤양이 있었으며, 궤양저에는 농성 분비물이 있었고, 병소의 위치와 깊이로 보아 폐조직과 연결되지는 않은 것으로 보였다. 좌측 대퇴부 내측의 서혜부 근처에 3×3cm 크기의 피하결절이 있었으며, 압통이나 국소적 발열은 없었다. 복부 촉진상 압통은 없었고, 간이나 비장은 촉진되지 않았다.

**검사실 소견:** 혈색소는 13.3g/dL, 헤마토크릿 39.7%, 백혈구수 13,800/mm<sup>3</sup> (호중구 81.8%, 림프구 9.7%, 단핵구 6.4%), 혈소판수 474,000/mm<sup>3</sup>였고, 적혈구 침강 속도는 시간당 86mm, CRP는 19.3mg/dL로 각각 상승되어 있었다. BUN 11mg/dL, creatinine 1.2mg/dL, 총 단백질 6.9g/dL, 알부민 3.2g/dL, AST 59IU/L, ALT 150IU/L, ALP 1367IU/L,  $\gamma$ -GT 463IU/L이었다. HBsAg 음성, anti-HBs 양성, anti-HCV 음성, anti-HIV 음성이었다. 대기 중에서 동맥혈 가스 검사 결과, pH 7.434, 이산화탄소 분압 33.8mmHg, 산소 분압 64.4mmHg, 중탄산염 22.3mmol/L, 산소포화도 92.9%였다. 뇨 검사상 적혈구, 백혈구, 뇨단백, 뇨침사 모두 음성이었다. 두 차례 시행한 객담 도말 및 배양 검사에서 결핵균은 검출되지 않았다.

**방사선 소견:** 흉부 X-선 촬영 결과 양측 상폐야와 우측 중폐야에 두꺼운 벽을 갖는 공동들과 폐침윤이 보였고(Fig. 1), 흉부 전산화 단층 촬영 결과 좌측 상엽에 공기-수면을 보이는 두꺼운 벽을 가진 6×3.5cm 크기의 공동이 있었고, 우측 상엽에 불규칙하고 두꺼운 벽을 가진 7×8cm 크기의 큰 공동과 이에 연결한 침윤성 병변이 있었으며, 우측 하엽의 상 분절

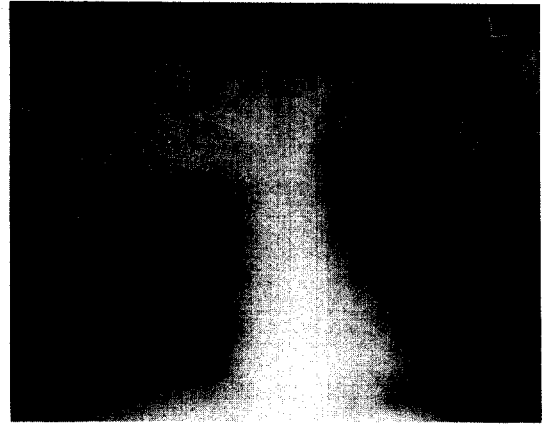


Fig. 1. Chest X-ray film showing thick-walled cavities and infiltrations in both upper and right middle lung fields.

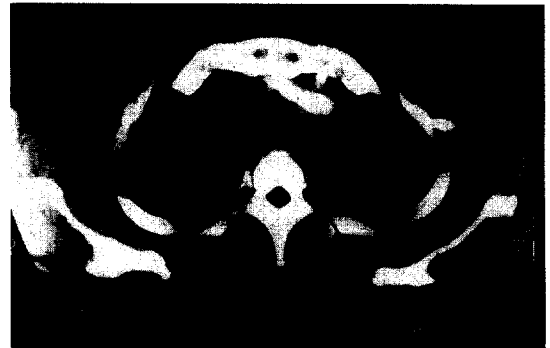

Fig. 2. CT scan of the chest showing 6×3.5cm sized cavity with air-fluid level in left upper lobe and 7×8cm sized cavity with irregular, thick wall and surrounding infiltrations in right upper lobe.

에서 4.5×3cm 크기의 작은 공동이 관찰되었다(Fig. 2).

**임상경과:** 내원 당일부터 폐렴 의심 하에 항생제로 치료를 시작하였으며, 제2병일에 전산화 단층 촬영 결과 공동성 폐결핵으로 추정 진단 하에 항결핵제를 투여하기 시작하였다. 추적 간기능 검사상 AST와 ALT가 상승되어 ethambutol, levofloxacin 및 streptomycin으로 교체하여 투약함에도 불구하고, 고




Fig. 3. The lung biopsy showing fibrosing lung tissue with marked necrosis and organized fibrinoid exudates. There were ill-defined granulomatous lesions with a few giant cells associated necrosis(H&E stain, ×100).




Fig. 4. The excisional biopsy of left thigh showing necrotic vessel(arrow) with inflammatory cell infiltration in the vessel wall and surrounding granuloma with giant cells(H&E stain, ×400).

열이 지속되고 양폐야에 공동성 병변이 악화되어 조직 검사를 권유하였으나, 환자가 거부하여 시행하지 못하다가 제12병일에 경피적 폐 침 생검술과 피부 조직 검사를 시행하였다.

진 단: 경피적 폐 생검으로 얻은 조직에서 AFB 염색 결과는 음성이었으며, 심한 조직 괴사와 주로 소혈관 주위에 섬유소양 물질의 침착 및 거대세포와 상피

양 세포가 괴사성 중심부를 둘러싸는 병변을 보였다 (Fig. 3). 좌측 대퇴부에서 시행한 피부 병변의 조직 생검에서도 혈관 벽에 염증 세포 침윤, 괴사된 혈관 및 괴사 병소를 중심으로 거대세포를 포함한 육아종이 관찰되어 괴사성 육아종성 혈관염에 부합하였다(Fig. 4). 내원시 검사한 c-ANCA 결과가 양성으로 확인되었고, 혈중 보체 C3, C4 및 면역글로불린 IgG와 IgM은 정상 범위였으나, IgA는 379mg/dL로 약간 상승되어 있었으며, VDRL과 항핵항체는 모두 음성이었다. 이상의 결과로 Wegener 육아종증으로 진단하였다.

치료 및 경과: 항결핵제의 투약을 중단하고, cyclophosphamide를 일일 2mg/kg로 투여하고 고용량의 methylprednisolone을 정주 후 감량하여 prednisolone을 일일 1mg/kg로 유지하였다. 3주 후 발열이 사라지고 흉부 X-선상 공동성 병변과 폐 실질의 침윤이 감소하였으며, 3개월 후 외래에서 추적 검사한 c-ANCA가 음성으로 전환되었다.

## 고 찰

Wegener 육아종증은 아직 정확한 원인이 밝혀지지 않은 전신성 질환으로<sup>1</sup>, 다양한 임상 발현을 나타내며 우리나라에서 매우 드문 질환이다. 주로 30대에서 50대 사이에 호발하며, 남녀비에는 차이가 없다.

이 질환의 원인으로 감염, 유전, 면역학적 요인이 관련이 있다고 알려져 있다. 특히, 전신성 혈관염의 병인론으로 antineutrophil cytoplasmic antibody (ANCA)의 중요성이 거론되고 있다<sup>2</sup>. ANCA는, 호중구 또는 대식세포의 원발성 과립내 serine proteinase, proteinase 3(PR3)에 대한 자가항체인 cytoplasmic(c)-ANCA와 호중구 세포질내 myeloperoxidase에 대한 자가항체인 perinuclear(p)-ANCA가 있다. 전자는 Wegener 육아종증 환자의 85% 이상에서 양성이고, 후자는 드물게 폐를 침범하는 polyarteritis nodosa 환자의 10-20%에서 양성으로 나타난다. ANCA는 간접 면역 형광법이나 ELISA

와 radioimmunoassay로 확인할 수 있으며, 대개 간접 면역 형광법으로 선별 검사를 한 후 ELISA로 확인하는 방법이 추천된다.

Wegener 육아종증은 다양한 장기를 침범하며<sup>1</sup>, 환자의 90% 이상에서 상부 또는 하부 기도를 침범한다<sup>3</sup>. 소수의 환자에서 초기에는 폐의 관련 증상이 없거나 상기도 증상만을 호소하나, 시간이 경과하면서 대부분의 환자가 폐를 침범하는 양상을 보인다. 폐 실질의 괴사성 육아종성 염증은 흉부 X-선상 결절성 병변으로 보일 수 있으나, 폐포 모세 혈관이 침범되면 폐출혈 및 비정형 침윤성, 공동성 병변으로 나타난다<sup>4</sup>. ANCA 매개와 관련된 기전으로 소동맥 또는 소정맥이 침범되면 다량의 폐출혈이 발생하기도 한다<sup>5</sup>.

Wegener 육아종증을 진단받은 323명의 환자에서 장기 침범의 빈도를 조사한 Mayo clinic의 연구 결과<sup>3</sup>, 상부 기도 및 폐를 침범한 경우가 각각 72%로 가장 많았고 신장을 침범한 경우는 57%였다. 기타 장기로 신경과 눈을 침범한 예가 각각 33%와 29%였다 (Fig. 5). 1986년부터 우리나라에서 보고된 Wegener 육아종증의 증례 문헌 16종의 24예에 기초하여 장기 침범의 빈도를 분석한 결과<sup>6-12</sup>, 상부 기도, 폐 및 신장을 침범한 경우가 각각 70.8%, 50%, 54.2%로, 특징적인 세 가지 장기 침범의 빈도가 외국에 비해 낮으며, 장기 내 빈도 중 폐 침범의 경우가 적었다 (Fig. 5).

Wegener 육아종증을 치료하지 않을 경우 2년 사망률이 90%에 이르는 반면, 85명을 대상으로 cyclophosphamide를 경구 투여한 전향적 연구에서 완전 관해율이 93%라고 보고하였다<sup>13</sup>. Wegener육아종증의 치료는 관해 유도, 관해 유지, 재발 치료의 3단계로 구분하는데, 관해 유도를 위해서 부신피질호르몬제의 단독 투여는 증상이 경미한 국소 질환에서는 고려될 수 있으나<sup>14</sup> 전신을 침범한 경우에는 적합하지 않아 cyclophosphamide와 부신피질호르몬제의 병용 투여가 권장되고 있다<sup>12</sup>. 급성 신염이나 폐출혈과 같이 심한 질환에서는 methylprednisolone을 일일 7mg/kg의 용량으로 3일간 정주하고 이후 prednisone으로

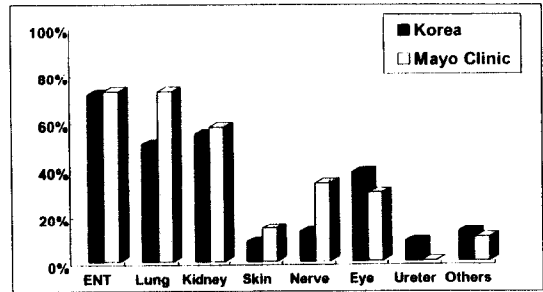


Fig. 5. Frequency of involved organs in patients with Wegener's granulomatosis in the Mayo Clinic series(N=323)<sup>3</sup> and Korea (N=24) according to a review of literatures<sup>6-12</sup>.

감량하는 방법이 권장되기도 한다. 이때 cyclophosphamide를 병용하여 경구로 일일 2mg/kg을 투여하거나 1개월마다 체표면적 1m<sup>2</sup>당 0.5g-1.0g의 용량으로 투여할 수 있다. cyclophosphamide와 부신피질호르몬제의 병용 투여시 환자의 약 90% 이상에서 임상 호전을 보이며, 75%에서 완전 관해에 도달한다<sup>15</sup>. 관해가 이루어지면 3개월에서 5개월 후에 부신피질호르몬제를 끊을 수 있으나 cyclophosphamide는 6개월에서 12개월 동안 유지한다. 관해 유지 치료의 다른 대안으로서 azathioprine이나 methotrexate가 도움이 될 수 있다. 관해가 이루어진 환자가 5년 내에 재발할 확률은 최소 50%에 이르며, 초기 진단 당시 폐 침범이 있었던 환자군에서 재발이 더 흔하다는 보고도 있다.

저자들은 고열과 기침을 주소로 내원한 환자에서 피부에 얇은 궤양성 병변과 피하 결절 및 흉부 X-선상 다발성 공동을 관찰하여, 폐의 경피적 세침 생검과 피부 병변의 조직 검사로 육아종을 확인하였으며, 혈청 c-ANCA 검사에서 양성을 보여, Wegener 육아종증으로 확진할 수 있었다.

## 요 약

저자들은 고열을 동반한 피부 궤양과 폐의 다발성 공동

동을 보인 환자를 항결핵제로 치료하였으나 반응하지 않아 피부와 폐의 조직 검사를 시행한 결과 괴사성 육아종성 혈관염을 확인하고 c-ANCA 검사 양성으로 Wegener 육아종증으로 확진하여 cyclophosphamide와 methylpredni-solone으로 치료하여 임상적 호전을 보인 예를 보고하는 바이다.

## 참 고 문 헌

1. Jennette JC, Falk RJ. Small vessel vasculitis. *N Engl J Med* 1997;337:1512-23.
2. Kyndt X, Rheumaux D, Bridoux F, Tribout B, Bataille P, Hachulla E, et al. Serial measurements of antineutrophil cytoplasmic autoantibodies in patients with systemic vasculitis. *Am J Med* 1999;196:527-33.
3. DeRemee RA. The nosology of Wegener's granulomatosis utilizing the ELK format augmented by c-ANCA. *Adv Exp Med Biol* 1993; 336:209-15.
4. Case records of the Massachusetts General Hospital. Weekly clinicopathological exercises. case 47-1990. A 51-year-old man with hemoptysis and cavitary lesions of the left lung. *N Engl J Med* 1990;323:1474-81.
5. DeRemee RA. Antineutrophil cytoplasmic autoantibody-associated diseases: a pulmonologist's perspective. *Am J Kidney Dis* 1991;18:180-3.
6. 최진상, 최기용. 안합병증을 동반한 Wegener씨 육아종증 5예. *대한안과학회지* 1986;27:903-8.
7. 신진식, 시의수, 박창순, 손호상, 김병곤, 이상채. 호흡부전증으로 사망한 비전형적 Wegener씨 육아종증 1예. *대한내과학회잡지* 1987;32:673-7.
8. 김인식, 김재찬, 신경환, 구본술. 안증상을 동반한 Wegener씨 육아종증 1예. *대한안과학회지* 1988;29:443-7.
9. 김용현. 상악동에 발생한 Wegener씨 육아종증: 2예 보고. *대한방사선의학회지* 1991;27:227-30.
10. 임도선, 차대룡, 권영주, 조원용, 김형규, 원남희. 항호중구 형질 항체가 증명된 Wegener's granulomatosis 1예. *대한신장학회지* 1992;11:462-7.
11. 김수정, 박상훈, 이광훈, 방동식, 이수곤. Wegener 육아종증 1예. *대한피부과학회지* 1995;33: 1129-33.
12. 이상학, 양동규, 조현명, 송건훈, 박재민, 유정선 등. 양측 전경골 동맥과 비골 동맥 폐쇄를 동반한 베게너 육아종증 1예. *결핵 및 호흡기질환* 1996; 43:779-785.
13. Andrassy K, Erb A, Koderisch J, Waldherr R, Ritz E. Wegener's granulomatosis with renal involvement: patient survival and correlations between initial renal function, renal histology, therapy and renal outcome. *Clin Nephrol* 1991;35:139-47.
14. Carrington CB, Liebow AA. Limited forms of angitis and granulomatosis of Wegener's type. *Am J Med* 1966;41:497-527.
15. Case records of the Massachusetts General Hospital. Weekly clinicopathological exercises. Case 9-1999. A 74-year-old woman with hydrocephalus and pleocytosis. *N Engl J Med* 1999;340: 945-53.