

□ 이달의 X-선 □

급성 호흡부전으로 내원한 36세 남자환자

이화여자대학교 의과대학 내과학교실¹, 방사선과학교실¹, 흉부외과학교실², 병리학교실³

신태림, 장지은, 김혜영¹, 박영식², 한운섭³, 장중현

= Abstract =

Thirty Six-year-old Man Presenting Acute Respiratory Failure

Tae Rim Shin, M.D., Ji Eun Jang, M.D., Hae Young Kim, M.D.¹,
Young Sik Park, M.D.², Woon Sup Han, M.D.³, and Jung Hyun Chang, M.D.

Department of Internal Medicine, Diagnostic Radiology¹, Thoracic Surgery² and Pathology³,
College of Medicine, Ewha Womans University, Seoul, Korea

We report a case of pneumonia in 36 year-old male patient who presented acute respiratory failure and associated radiologic findings of bilateral ground glass opacity with focal cystic changes, showing rapidly aggravating course and was diagnosed as concomitant Pneumocystis carinii and Cytomegalovirus pneumonia accompanied by acquired immunodeficiency syndrome through antemortem open lung biopsy. (Tuberculosis and Respiratory Diseases 2000, 49 : 514-519)

Key words : Acute respiratory failure, Pneumocystis carinii pneumonia, Cytomegalovirus pneumonia, AIDS.

증 례

환 자 : 최○경, 남자 36세

주 소 : 최근 악화된 호흡곤란

현병력 : 환자는 내원 5개월전 객담 및 기침이 있어

약국약을 복용하다 증상의 호전이 없어 약 한달 후 인근 병원에서 천식으로 진단받고 약 3개월간 천식에 대한 치료를 받아 왔다. 내원 1개월전 호흡곤란 증상은 더욱 심해져 집 근처의 3차 병원에 입원하여 흉부 전산화단층촬영 및 기관지폐포세척술을 포함한 여러

*본 논문의 요지는 제51차 대한내과학회 추계학술대회에서 포스터 발표되었음.

Address for correspondence :

Jung Hyun Chang, M.D.

Department of Internal Medicine, College of Medicine, Ewha Womans University

911-1 Mok-Dong, Yangcheon-Ku, Seoul, 158-710, Korea

Phone : 02-650-5086 Fax : 02-655-2076 E-mail : hs1017@mm.ewha.ac.kr

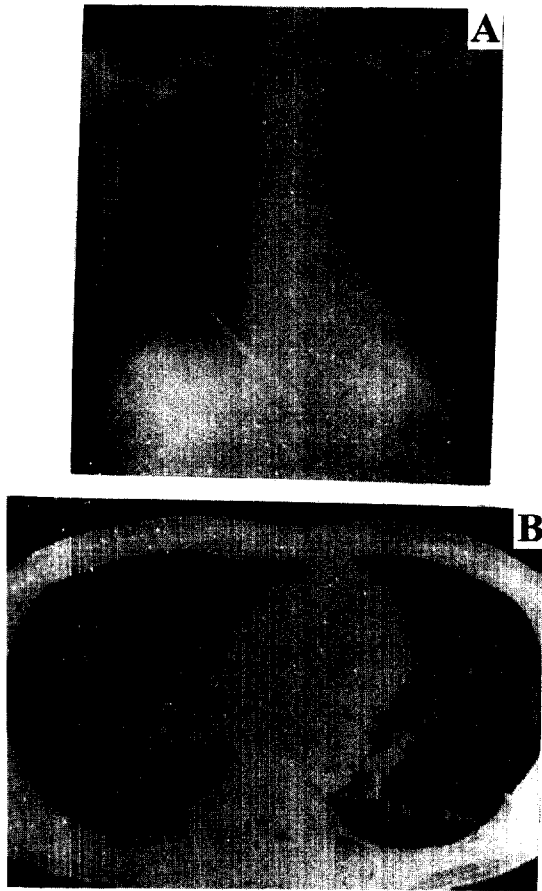


Fig. 1. Chest radiograph and high resolution computed tomograph, taken 1 month before admission, shows diffuse interstitial infiltration of both lower lung zone (A) and the ground-glass opacity of the posterior lower lung zone(B).

정밀검사 후에 과민성 폐장염 진단하에 스테로이드 제제로 치료받았으나 내원 1주전부터 호흡곤란은 더욱 심해져 본원 응급실로 방문하였다.

과거력 및 사회력 : 과거 타질환을 앓은 특이 사항은 없으며 거주지는 부산이고 직업은 의류 소매업이다.

가족력 : 특이사항 없음.

진찰 소견 : 내원시 혈압은 120/60mmHg, 맥박수 분당 150회, 호흡수 분당 30회, 체온 38.1℃이었고 기도 삽관한 상태로 응급실로 내원하였으며 의식은 명료

하였다. 흉부 청진상 양폐하야에서 건성 수포음이 청진되었고 복부 및 사지진찰에서 특이 소견은 없었다.

검사 소견 : 내원시 말초혈액 검사에서 백혈구수 $12,200/\text{mm}^3$ (호중구 98.5%, 림프구 0.8%, 단핵구 0.4%), 혈색소 14.5 g/dL, 혈소판 $161,000/\text{mm}^3$ 이었고 생화학 검사에서 total protein 5.8g/dL, albumin 2.3g/dL, AST 67IU/L, ALT 98IU/L, ALP 484IU/L 이었다. 대기중 동맥혈 가스검사는 pH 7.35, PaCO_2 50mmHg, PaO_2 40mmHg, SaO_2 72%, 폐포동맥혈간 산소분압차 48mmHg 이었다. 내원 1개월전 외부 병원에서 시행한 기관지폐포세척액의 세포 분획은 대식구 41%, 림프구 43% (CD4 11%, CD8 78%), 호중구 2%, 호산구 4% 이었다.

방사선 소견 : 내원 1개월전 외부 병원에서 시행한 단순 흉부엑스선과 고해상 흉부 전산화 단층 촬영에서 양폐 하야의 미만성 유리 음영과 간질성 폐침윤을 보였으며 (Fig. 1) 내원 당시 본원에서 시행한 단순 흉부엑스선 및 고해상 흉부 전산화 단층 촬영에서 전과 비교하여 양 폐하야의 간질성 유리 음영이 확대된 소견과 좌 폐상엽에 새로 생긴 작은 낭성 변화가 관찰되었다 (Fig. 2).

경과 : 환자는 내원시 심한 저산소혈증을 보여 기계호흡을 시작하였으며 매일 매일 산소 요구량이 크게 악화되는 경과를 보였다. 최근 병력에서 특이 항원의 노출이 없다는 점과 계속된 입원 치료로 인해 항원으로 부터 회피가 가능했음에도 불구하고 악화된 점으로 미루어 보아 과민성폐장염이 아닌 원인미상의 간질성 폐질환의 가능성을 고려하여 제3병일에 개흉 폐생검을 시행하였다.

진단 및 추후경과 : 제5병일에 입원 2일째 나간 ELISA법의 항 HIV 항체가 양성으로 보고되었고 그 후 western blot에서 역시 양성을 보였으며, CD4 림프구수는 $20/\text{mm}^3$ 였다. 개흉 폐생검 병리 소견에서 간질내 림프구와 형질 세포의 침윤이 동반되고 포말성 호염기성 삼출액이 폐포를 채우고 있으며 (Fig. 3) 특징적인 큰 핵내 봉입체를 가진 거대 세포가 관찰되었다 (Fig. 4). Gomori methenamine silver 염색상 폐포내 둥근 난원형이거나 초생달 모양의 주폐포자충체

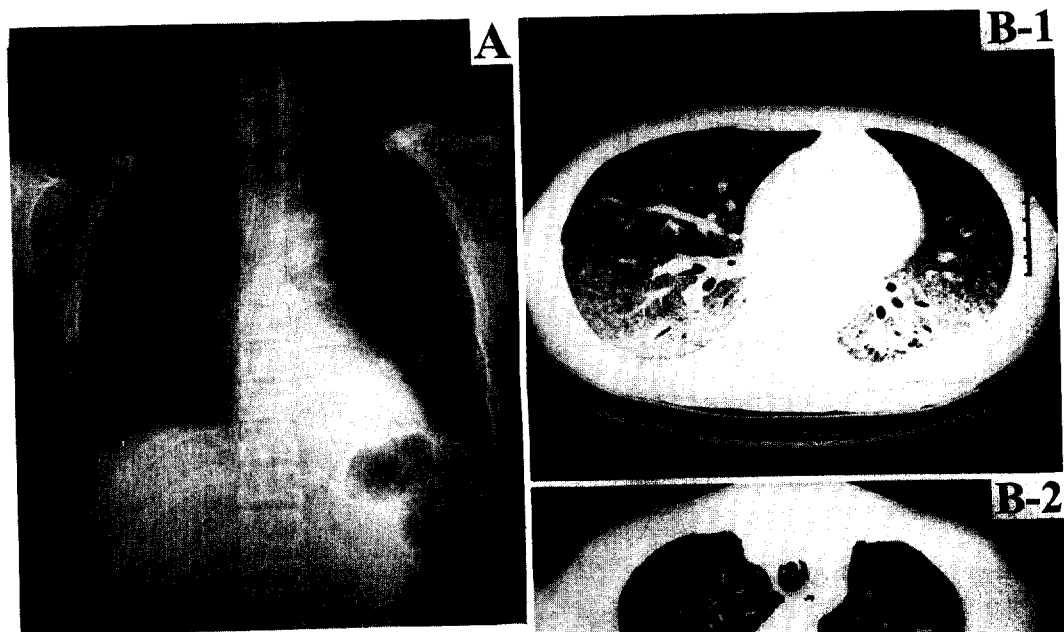


Fig. 2. Chest radiograph and high resolution computed tomograph, taken at admission shows increased bilateral interstitial infiltration of both lower lung zone(A), increased extent and density of the ground-glass opacity in both lung zone and newly developed small cystic lesion(arrow) in left upper lobe (B-1, 2).



Fig. 3. Distended alveoli are filled with an exudate of foamy material (H&E $\times 120$).

들이 관찰되었으며(Fig. 5), 거대세포바이러스에 대한 면역조직화학염색에서 양성을 보였다(Fig. 6). 이상으로 후천성 면역결핍증(AIDS) 환자에서 발생한 주폐포자충과 거대세포바이러스 동시 감염에 의한 폐렴으로 진단하고 제5병일부터 trimethoprim-sulfamethoxazole과 ganciclovir로 치료를 시작하였으나 호흡부전의 진행과 좌측 기흉 발생에 이은 다장기부전으로 제10병일에 사망하였다.

고 찰

주폐포자충 폐렴은 AIDS 환자에게 일어나는 흔한 기회감염으로 예방치료가 시행되기 전까지 약 70% 환

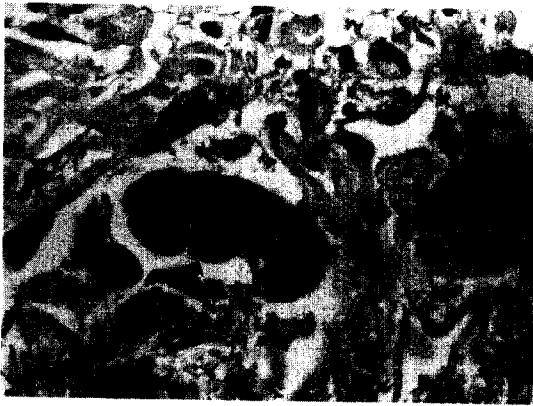


Fig. 4. Markedly enlarged cells have large basophilic intranuclear inclusions (H&E \times 200).

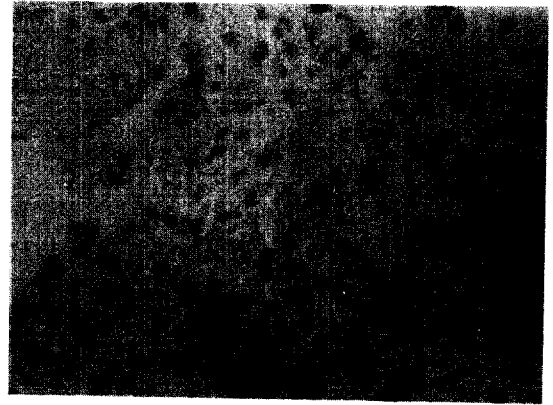

Fig. 6. Immunohistochemical stain for cytomegalovirus is positive (\times 100).

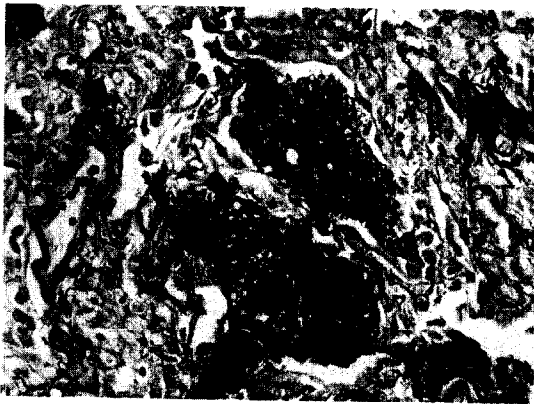


Fig. 5. *Pneumocystis carinii* are stained as black cup shape (GMS \times 120).

자가 이것에 감염됨으로서 AIDS를 진단받았으며 현재에도 30% 이상의 환자에서 AIDS를 진단하게 하는 주요 동반질환으로 사망의 주요 원인이기도 하다'. 발생의 위험인자로 면역억제 상태를 반영하는 CD4 림프구수가 $200/\text{mm}^3$ 이하이면서 예방 치료를 시행하지 않는 경우 발생 빈도는 9배 증가하는 것으로 알려져 있다'. 감염은 영양형의 병원균 흡인으로 시작되는데, 서서히 발생하는 발열, 건성 기침과 운동시 호흡곤란을 보이며 대개 한달 이상에 걸친 점진적인 악화를 나타내지만 5-7일만에 증상 발현에서 호흡 부전까

지 이른 급격한 경과를 취하기도 한다. 때로 비전형적으로 기침이 동반되지 않는 발열만을 보이기도 하고 증상이 없는 경우도 있으며 본 증례의 심한 호흡곤란은 감염 후기에 나타난다. 혼한 진찰 소견으로 흉부에서 수포음이 들리는 것이나 반수에서는 특이 소견을 보이지 않으며 간비종대, 피부병변 등의 폐외 발현을 보이기도 한다.

흉부엑스선에서 흔히 양측성의 미만성 유리 음영의 간질성 침윤을 보이고 중증인 경우 폐포 침윤을 보이기도 하며 약 25%의 환자에서는 정상소견을 보이기도 한다². 고해상 흉부 전산화단층촬영은 진단에 있어 높은 민감도를 나타내는데 주폐포자충 폐렴이 의심되지만 흉부엑스선상 정상이거나 비특이적 병변을 보인 환자에서 고해상 CT에서 반상 혹은 절절성 유리음영을 나타내어 100%의 민감도와 89%의 특이도를 보인다는 보고도 있다³. 또한 흉부 전산화단층촬영 소견은 병기를 반영하는 것으로 알려져 있어 유리 음영은 급성 시기의 폐포강내 삼출액과 폐포 격벽이 비후됨에 의한 소견으로서 주폐포자충 폐렴환자의 약 92%에서 흉부 전산화단층촬영시 유리 음영을 보였다는 보고도 있다³. 이 밖에 주폐포자충 폐렴의 검사 소견으로 CD4 림프구수의 감소, LDH의 상승, 저산소증과 폐

포동맥혈 산소분압치의 증가를 볼 수 있다. 이와 확진을 위해서는 객담, 유도 객담, 기관지폐포세척액, 조직 등에서 toluidine blue, methenamine silver 또는 Giemsa 염색을 통한 병원균 확인이 필요하다. 유도 객담은 쉽게 얻을 수 있으며 민감도 55-92%, 특이도 100%를 보이고 기관지폐포세척액이나 경기관지 폐생검을 시행시의 진단율은 97-100%로 알려져 있다⁴. 이로도 진단이 되지 않는 경우에 개흉 폐생검이 시행될 수도 있다.

치료로는 trimethoprim-sulfamethoxazole(trimethoprim 20mg/kg/day, sulfamethoxazole 10mg/kg/day)이 일차 선택 약제이며 pentamidine(4mg/kg/day)을 사용할 수도 있다. 병의 중증도에 따라 스테로이드를 병용할 수 있는데 대기중에서 산소분압이 70mmHg 이하이거나 폐포동맥혈 산소분압차가 35mmHg 이상인 경우 적응증이 되며, 큰 부작용 없이 호흡부전이나 사망률을 현저히 줄였다는 보고도 있다². 적절한 치료를 하더라도 본 환자에서처럼 기계호흡을 필요로 하는 환자들의 사망률은 높으며 이는 특히 낮은 CD4 림프구수와 기흉의 발생과 연관이 있다고 알려져 있다.

거대세포바이러스 폐렴은 AIDS환자의 후기 합병증으로 나타나며 폐조직에서 거대세포바이러스가 유일한 병원체인 폐렴으로 사전에 진단되는 경우는 흔치 않고 대개 본 증례에서처럼 다른 기회 감염 병원체와 함께 발견된다⁵. 특히 주폐포자충 폐렴이 확인될 때 거대세포바이러스가 함께 분리되는 경우가 있으며 국내에서는 부검을 통해 주폐포자충과 거대세포바이러스 동시 감염에 의한 폐렴이 보고된 바 있다⁶.

임상적으로 주폐포자충 폐렴과 유사한 발열, 기침, 호흡 곤란과 같은 비특이적 증상을 보이고 흉부엑스선 역시 주폐포자충 폐렴과 유사하다. 따라서 거대세포바이러스 폐렴을 다른 기회감염에 의한 폐렴과 구분할 수 있는 임상적, 방사선학적 특징은 없으며 AIDS환자에서 미만성 유리음영, 간질성 침윤을 보이면서 주폐포자충 폐렴에 대한 치료에 반응을 보이지 않는 경우 거대세포바이러스 폐렴의 가능성을 고려해 볼 수 있다. 50/mm³ 이하의 낮은 CD4 림프구수와 폐외

거대세포바이러스 감염이 폐렴발생에 독립적으로 관여하는 것으로 알려져 있으며 스테로이드 치료중에 거대세포바이러스 감염의 빈도가 높아진다는 보고가 있다⁷. 기관지폐포세척액에서 거대세포바이러스 배양 양성, 거대세포바이러스 항원이 양성이거나 경기관지 폐생검 또는 개흉 폐생검에서 전형적인 세포변성효과(cytopathic effect)를 보이면 진단된다⁸. 그러나 기관지폐포세척액의 거대세포바이러스 배양 양성의 민감도와 특이도는 낮으며⁸ 무증상 환자에서도 양성률이 47%로 보고되고 있으며⁹ 추적 관찰시 배양 양성 환자의 35%에서는 폐렴이 발생하지 않았다는 보고도 있으므로¹⁰ 해석에 주의를 요한다. 치료약제로는 ganciclovir(5mg/kg, bid), foscarnet이나 ribavirin 등을 사용하며 예후는 좋지 못하고 원내 사망률은 40%로 높다⁷.

거대세포바이러스와 주폐포자충이 동시 감염된 폐렴의 경우 예후에 대해서는 아직 정립된 바가 없다¹¹. 거대세포바이러스의 동시 감염은 주폐포자충 단독 감염시보다 불량한 예후를 보이며¹¹ 이는 거대세포바이러스가 HIV의 증식을 일으키고 T 세포 일부를 변화시키기 때문이라는 보고가 있다¹². 반면에 동시 감염이 거대세포바이러스의 면역 억제효과를 초래하여 주폐포자충 단독 감염보다 단기 예후는 오히려 좋다고 보고¹³와 동시 감염시에도 예후에는 차이가 없다는 보고¹⁴도 있다. 그러나 지금까지의 보고들은 소수의 환자를 대상으로 하고 있어 동시 감염이 예후에 미치는 영향을 결론내리기는 어려울 것으로 생각된다.

최근 국내에서도 AIDS 환자가 증가추세에 있으므로 방사선학적으로 미만성 유리 음영을 보이면서 원인이 확실하지 않은 간질성 폐렴의 경우 주폐포자충 폐렴의 가능성을 고려해 보아야 할 것이며, 이때 심한 면역 억제 상태에 있다면 거대세포바이러스와의 동시 감염을 염두에 두어 조기 진단에 주력해야 하겠다.

요 약

저자들은 급성 호흡부전과 방사선학적으로 양측성 유리음영 및 국소적 낭성 변화를 보인 36세 남자 환자

에서 임상 소견이 급격히 악화되는 경과를 보여 시행한 개흉 폐생검에서 후천성 면역 결핍증에 병발한 주 폐포자충과 거대세포바이러스 동시 감염에 의한 폐렴으로 진단하고 문헌고찰과 함께 보고하는 바이다.

참 고 문 헌

1. Bartlett JG. Pneumonia in the patients with HIV infection. *Infect Dis Clin North Am* 1998;12:807-20.
2. McGuinness G, Gruden JF. Viral and Pneumocystis carinii infections of the lung in the immunocompromised host. *J Thorac Imaging* 1999;14:25-36.
3. Hartman TE, Primack SL, Muller NL, Staples CA. Diagnosis of thoracic complications in AIDS : accuracy of CT. *Am J Roentgenol* 1994; 162:547-53.
4. Zaman MK, Wooten OJ, Suprahmanya B, Ankobiah W, Finch PJ, Kamholz SL. Rapid noninvasive diagnosis of Pneumocystis carinii from induced liquified sputum. *Am Intern Med* 1988;109:7-10.
5. Salomon N, Gomez T, Perlman DC, Laya L, Eber C, Mildvan D. Clinical features and outcome of HIV-related cytomegalovirus pneumonia. *AIDS* 1997;11:319-24.
6. Lee GK, Lee YS, Park SH, Chi JK, Kim YI, Choe KW. Acquired immune deficiency syndrome: report of an autopsy case. *J Kor Med Sci* 1989;4: 103-9.
7. Wallace JM. HIV and the lung. *Curr Opin Pulm Med* 1998;4:135-41.
8. Uberti-Foppa C, Lillo F, Terreni MR, Puglisi A, Guffanti M, Gianotti N, et al. Cytomegalovirus pneumonia in AIDS patients: value of cytomegalovirus culture from BAL fluid and correlation with lung disease. *Chest* 1998;113:919-23.
9. Mann M, Shelhamer JH, Masur H, Gill VJ, Travis W, Solomon D, et al. Lack of clinical utility of bronchoalveolar lavage cultures for cytomegalovirus in HIV infection. *Am J Respir Crit Care Med* 1997;155:1723-28.
10. Schmidt GM, Horak DA, Niland JC, Duncan SR, Forman SJ, Zaia JA. A randomized, controlled trial of prophylactic ganciclovir for cytomegalovirus pulmonary infection in recipients of allogeneic bone marrow transplants; The City of Hope-Stanford-Syntex CMV Study Group. *N Engl J Med* 1991;324:1005-11.
11. Stover DE, White DA, Romano PA, Gellene RA, Robeson WA. Spectrum of pulmonary disease associated with the acquired immune deficiency syndrome. *Am J Med* 1985;78:429-37.
12. Skolnik PR, Kosloff BR, Hirsch MS. Bidirectional infections between human immunodeficiency virus type I and cytomegalovirus. *J Infect Dis* 1988;157:508-14.
13. Bozzette SA, Arcia J, Bartok AE, McGlynn LM, McCutchan JA, Richman DD, et al. The impact of concomitant viral pathogens on the course of Pneumocystis carinii pneumonia. *J Protozool* 1991;38:183S-184S.
14. Glaser JH, Schuval S, Burstein O, Bye MR. Cytomegalovirus and Pneumocystis carinii pneumonia in children with acquired immunodeficiency syndrome. *J Pediatr* 1992;120:929-31.