

□ 원 저 □

## TiO<sub>2</sub>로 처리된 백서에서 기도내 배상세포 증식과 염증에 대한 Dexamethasone의 효과

순천향대학교 의과대학 내과학교실

임건일, 김도진, 박춘식

= Abstract =

### The Effect of Dexamethasone on Airway Goblet Cell Hyperplasia and Inflammation in TiO<sub>2</sub>-Treated Sprague-Dawley Rats

Gun-e Il Lim, M.D., Do Jin Kim, M.D., Choon Sik Park, M.D.

*Department of Internal Medicine, College of Medicine,  
Soonchunhyang University, Seoul, Korea*

**Backgrounds :** The pathophysiology of chronic airflow obstruction, such as bronchial asthma, is characterized by mucus hypersecretion, goblet cell hyperplasia(GCH), smooth muscle hypertrophy, and inflammatory cells infiltration. In fatal asthma patients, one distinct findings is mucus hypersecretion due to GCH. However, the mechanisms of GCH in these hypersecretory diseases remain still unknown. In this study, a rat model was rapidly induced with GCH by instillation of TiO<sub>2</sub> intratracheally. We intend to confirm GCH and association of concomitant inflammatory cells infiltration and to observe the effect of potent antiinflammatory agent, that is dexamethasone, on GCH with inflammatory cells.

**Methods :** Twenty-one 8-weeks-old male Sprague-Dawley rats were divided into three groups. Endotoxin-free water was instilled intratracheally in group 1(control) ; TiO<sub>2</sub> was instilled in the group 2 ; and dexamethasone was injected intraperitoneally to group 3 before TiO<sub>2</sub> instillation. After 120 hours, all rats were sacrificed, and trachea, bronchi, and lungs were resected respectively. These tissues were made as paraffin blocks and stained as PAS for goblet cells and Luna stain for eosinophils. We calculated the ratio of goblet cell to respiratory epithelium and number of infiltrated eosinophils from each tissue.

---

**Address for correspondence :**

Choon Sik Park, M.D.

Department of Internal Medicine, College of Medicine, Soonchunhyang University

657 Hannam-Dong, Yongsan-Gu, Seoul, 140-743, Korea

Phone : 02-709-9189 Fax : 02-792-5812 E-mail : mdcsark@unitel.co.kr

**Results :** (1) Fraction of goblet cells was significantly increased in group 2 than in group 1 in the trachea and in the main bronchus. ( $10.19 \pm 11.33\%$  vs  $4.09 \pm 8.28\%$ ,  $p < 0.01$  and  $34.09 \pm 23.91\%$  vs  $3.61 \pm 4.84\%$ ,  $p < 0.01$ , respectively). (2) Eosinophils were significantly increased in the airway of group 2 than that of group 1. ( $5.43 \pm 3.84\%$  vs  $0.17 \pm 0.47$  in trachea and  $47.71 \pm 16.91$  vs  $2.71 \pm 1.96$  in main bronchi). (3) There was a positive correlation between goblet cells and eosinophils ( $r=0.719$ ,  $p=0.001$ ). (4) There was significant difference in the decrease of goblet cells after dexamethasone injection between group 2 and group 3 ( $p < 0.01$ ). Also, infiltration of eosinophils was suppressed by dexamethasone.

**Conclusion :** We made an animal model of  $TiO_2$ -induced goblet cell hyperplasia. GCH was observed mainly in the main bronchi with concomitant eosinophilic infiltration. Both goblet cell hyperplasia and eosinophilic infiltration were suppressed by dexamethasone. This animal model may serve as a useful tool in understanding of the mechanism of GCH in chronic airway diseases. (Tuberculosis and Respiratory Diseases 2000, 49 : 37-48)

**Key words :**  $TiO_2$ , Animal model, Goblet cell hyperplasia, Eosinophils, Dexamethasone.

## 서 론

배상세포는 기도의 상피층에 위치하고 세포 위쪽은 기도내강 내로 돌출되어 있다<sup>1</sup>. 포유류의 기도상피는 주로 배상세포에서 분비되는 고분자 점액 당단백질에 의해 보호되는데, 기도표면으로 흡입된 자극물질이나 미세 균주 등을 둘러싸서 섬모운동시 기도 밖으로 이동시킨다<sup>2</sup>. 그러나, 만성기도질환에서는 배상세포가 과도하게 증식되어 점액의 과분비가 일어나고, 기도폐쇄를 유발하여 천식이나 기관지염 등에서 사망원인과 관련된다. 만성 기관지염<sup>3</sup>, 기관지 천식 등과 같은 만성 기도질환의 병리학적인 특징적인 소견에서 기도 평활근의 비후, 호산구 같은 염증세포의 침윤, 기저막의 비후, 점막하선 비후 및 배상세포의 과형성과 이로 인한 점액의 과분비 등으로 설명되고 있다<sup>4</sup>. Aikawa 등<sup>5</sup>은 갑작스러운 증상의 악화로 인해 사망한 기관지천식 환자의 부검소견에서 status asthmaticus가 원인이 아닌 것으로 사망한 천식환자의 부검소견과 비교할 때 중심 및 말초 기도 내에서 배상세포의 과형성에 따른 점액의 과분비로 인한 기도폐쇄가 주원인이 됨을 보고하였다.

Saetta 등<sup>6</sup>은 이러한 배상세포의 과형성이 만성 기관지염인 흡연 환자들의 말초기도에서 관찰하였고 배

상세포로부터의 과도한 점액분비로 인하여 기도폐쇄의 원인이 될 수 있음을 보고하였다. 배상세포 과형성에 관한 동물실험에서 담배연기 흡입<sup>7</sup>, sulfur dioxide<sup>8</sup>, neutrophil elastase<sup>9</sup>, 혈소판 활성화 인자(PAF)<sup>10</sup> 등과 같은 다양한 염증상태나 물질에 의하여 유도될 수 있다. 지금까지의 연구 보고를 토대로 볼 때, 배상세포의 과형성(goblet cell hyperplasia ; GCH)은 염증성 기도 질환의 주요한 조직학적 소견으로 천식이나 만성기관지염의 증상 악화와 관련이 있으며, 경우에 따라서는 환자의 사망까지 초래할 수 있는 결정적 병리적 소견이기도 하다. 그러므로, 기도염증과 배상세포의 증식간에는 강한 연관성이 있을 것으로 여겨진다.

배상세포의 과형성의 기전을 이해하는 것은 염증성 기도 질환의 병인론 뿐만 아니라 임상적으로도 중요한 의미가 있다고 생각된다. 그러나, 배상세포 증식에 관한 명확한 생화학적 기전은 이러한 증식 모형을 만드는 데 필요로 하는 시간이 길고, 또한 기도염증과 연관되어 매우 복잡하기 때문에 아직 잘 알려지지 않고 있다. 담배흡연이나 sulfur dioxide 같은 환경 오염물질에 의한 자극으로 실험모형을 만들려면 며칠에서 몇 주간의 정해지지 않은 기간의 노출이 필요하다<sup>11</sup>. 그러므로 배상세포의 과형성에 관한 연구의 첫 과제는 우

선 적절한 실험모형을 개발하는데 있다.

중금속에 대한 직업적 노출이 폐섬유화증, 폐렴 및 기관지 천식을 유발함은 잘 알려져 있다<sup>12</sup>. 이러한 tungsten carbide<sup>13</sup>, titanium carbide, cobalt<sup>14</sup>등과 같은 중금속을 동물의 기관내 투여시 폐병변이 발생하는 것에 대해서 여러 저자들이 보고하였다<sup>15</sup>. Kyono 등<sup>16</sup>은 Cobalt를 쥐에 흡입시킬 때 조직학적으로 하기도 상피세포의 국소적 비후, 대식세포의 손상, 폐포 상피세포의 비후 및 증식등의 가역적 변화를 보고하였다. 또한 섬유성 titanium dioxide(TiO<sub>2</sub>)를 쥐의 기관 내 주입 후 시행한 기관지 폐포소견에서 중성구, 호산구, 림프구 및 단핵구의 수가 증가하였고<sup>17</sup>, 조직학적 소견에서는 세포 침윤의 증가로 인한 중증의 부종과 말초 세기관지를 제외한 기도에서 투여 후 배상세포의 증식이 관찰됨을 보고하였다<sup>18</sup>.

이에 본 연구자는 기도 내 배상세포의 과형성과 기도염증의 상관성을 이해하기 위한 그 첫 단계로 백서의 기관을 통한 TiO<sub>2</sub>의 주입으로 빠른 시간 내에 형성되는 배상세포 과형성의 동물 모형을 만들고자 하였고, 이 모형을 통해 얻어진 조직에서 배상세포의 과형성의 정도를 측정하고 기도내 주로 어느 부위에서 잘 나타나는지 관찰하였다. 아울러 염증세포가 침윤되는지를 확인하고, 주로 어떤 종류의 염증세포가 침윤되는지를 알아보고자 하였고, 대표적인 항염증제인 dexamethasone이 과형성된 배상세포 및 침윤된 염증세포에 대해 미치는 영향에 대해 평가하고자 하였다.

## 대상 및 방법

### 1. 연구 대상

연령이 8주된 몸무게 200-250gram인 21마리의 수컷 Sprague-Dawley를 이용하였다. 백서들은 우리당 3마리씩 가두고 사육하였다. 동물 사육실은 섭씨 20내지 22도의 온도 및 20내지 50%의 상대습도에서, 오전 6시에서 시작되는 12시간 간격의 명암주기

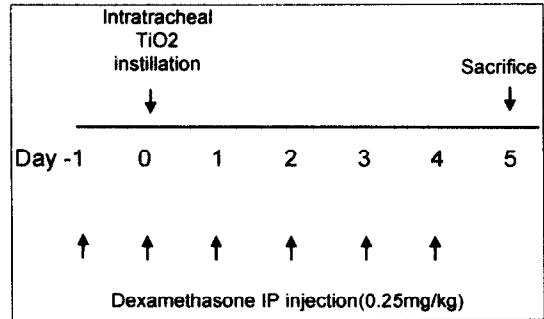


Fig. 1. Protocol of study.

로 유지하였다.

### 2. 연구 방법

#### 1) 기관내 주입

백서를 각각 7마리씩 세 군으로 나누어서 phenobarbital(20mg/kg)로 꼬리 부위에 정맥마취를 한 후 첫 번째 군(group 1)은 대조군으로 끝이 뭉툭한 20G 주사바늘을 구강을 통해 기관내 삽입한 후 내독소가 없는 멸균증류수 0.2ml를 기도내 주입하였고 두 번째 군(group 2)은 TiO<sub>2</sub> (JFM standard sample FTL-300, Japan)를 같은 방법으로 기관을 통해 생리식염수 0.2ml에 0.4mg을 섞어 주입하였고 세 번째 군(group 3)에서도 같은 방법으로 주입하고, dexamethasone은 TiO<sub>2</sub> 투여 하루 전부터 투여 후 희생 하루전인 4일째까지 하루에 한번씩 5회 0.25mg/kg의 용량을 멸균된 증류수와 섞어 0.3ml로 만들어 복강내 주사하였다(Fig. 1). 사용되어진 TiO<sub>2</sub>는 whisker type으로 섬유성이다<sup>19</sup>.

#### 2) 조직학적 분석

120시간 지난 다음 흰쥐를 희생시켜 기관, 기관지와 폐의 3부위를 각각 절제하여 고정액인 4% paraformaldehyde에 밤새 고정하여 24시간 후 paraffin bloc을 만들었다.

만들어진 Paraffin bloc을 4μm의 section을 하여 slide를 만들었다. Slide를 Periodic Acid Schiff

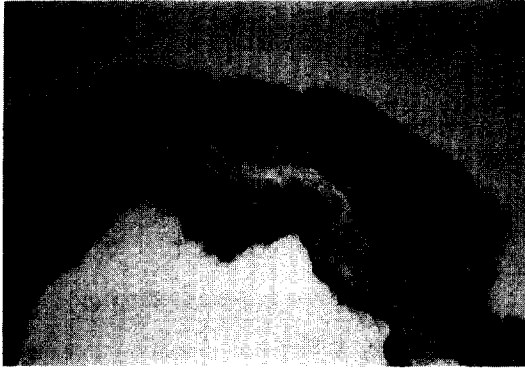

Fig. 2. Main bronchus in the control group. Goblet cells are rarely seen on PAS stain ( $\times 100$ ).




Fig. 3. Light photomicrograph of rat main bronchial epithelium after intratracheal instillation of  $\text{TiO}_2$ . This photo was stained with PAS to identify goblet cells ( $\times 400$ ).

(PAS) 염색으로 처리한 후 현미경 관찰을 하였다.

#### 가. 기 관

기관의 중간부위의 절단면을 막부위(membranous portion)를 0'로 하여 4부위(0', 3', 6', 9')를 시계 방향으로 판독하였다. 각 부위를 600배의 시야에서 고정시키고 기저막의 길이를 Image analyzer (Image pro plus PUNix, USA)로 측정하였고, 해당 시야에서의 상피세포 수와 배상세포 수를 광학 현미경으로 계수하였다. 기저막 1mm당 상피세포 수와



Fig. 4. Light photomicrograph of main bronchus was stained with PAS after injection of  $\text{TiO}_2$  and dexamethasone. The number of goblet cells was suppressed by dexamethasone ( $\times 200$ ).

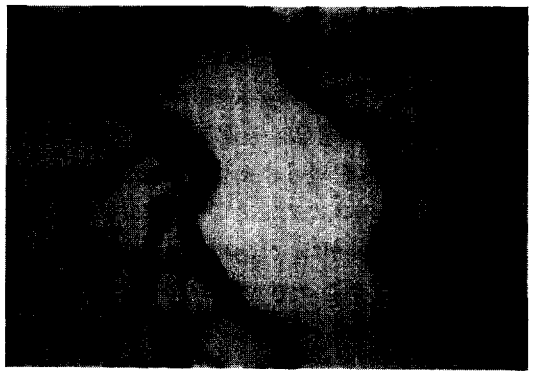

Fig. 5. Light photomicrograph of intrapulmonary bronchiole was stained with PAS ( $\times 100$ ) after intratracheal instillation of  $\text{TiO}_2$ . In bronchiole, number of goblet cells was slightly increased.

배상세포 수를 계산하고 상피세포에 대한 배상세포의 비를 계산하여 각 군별로 비교하였다.

#### 나. 주 기관지

좌측 주기관지에서 연결된 부위의 폐동맥이 있는 부위를 0'으로 정하고 기관과 마찬가지로 방법으로 4부위(0', 3', 6', 9')에서의 상피세포와 배상세포간

Table 1. Goblet cell and epithelial cell number in the trachea

	Goblet cell number (cells/mm)	Epithelial cell number(cells/mm)	Goblet cell/ Epithelial cell(%)
group 1	10.88 ± 3.81	265.9 ± 20.01	4.09 ± 8.28
group 2	27.27 ± 6.65	267.6 ± 24.84	10.19 ± 11.33
group 3	16.04 ± 8.01	241.8 ± 46.08	6.63 ± 11.13

\*Values are mean ± SEM.

의 비를 구하여 각 군별로 비교하였다(Fig. 2, 3, 4). 주기관지의 lymphoid follicle이 발생한 부위의 배상세포는 제외하였다.

#### 다. 세기관지

우하부폐(Fig. 5)가운데 한 부위(section)에서(부위당 15내지 40개의 세기관지) 세기관지의 수를 계수하고 각 세기관지내 배상세포의 수를 측정한 후, severity score(S)는 전체 배상세포 수를 세기관지 수로 나눠 구하였다. 부위내 배상세포가 나타난 기도의 범위인 incidence score(R=reciprocal of proportion)는 배상세포가 존재하는 세기관지를 부위내 총 세기관지 수로 나눠 구하였다<sup>20</sup>. 배상세포 과형성의 정도는 incidence score와 severity score를 곱하여(R × S) 구하고 각 군별로 비교하였다.

#### 3) 기도 조직내 호산구의 침윤의 관찰

조직에서 호산구에 특이적으로 염색되는 Luna 염색을 시행하였다. Xylene으로 paraffin을 빼낸 다음 100%, 95%, 80%, 70%의 ethanol로 가수시켰다. Weigert iron hematoxyline & Bierich scarlet solution에 5분간 염색하였다. 1% acid alcohol과 0.5% lithium carbonate용액으로 핵을 깨끗이 염색한 후 탈수시켰다. Xylene으로 깨끗이 한 후 balsam으로 mount하였다. Slide를 광학현미경으로 600배 시야에서 관찰하여 호산구의 침윤여부를 확인하였고, 침윤된 호산구 수를 상피세포 내와 상피세포 하층에서, 말초기도에서는 기관지주위층에서 계수하여 각 군별로 비교하였다.

#### 3. 통계분석

통계적 검정은 Window용 통계 program인 SPSSwin을 이용하였고, 여러 변수에 따른 평균값(mean ± SD(range))을 계산하고, 두 집단 비교는 다원분산분석(ANOVA)을 이용하였다. P값이 0.05 미만인 경우를 유의성이 있는 것으로 판정하였고, 의미있는 차이를 보인 변수를 대상으로 unpaired t-test를 시행하여 두 집단의 차이를 분석하였다. 세기관지 내에서 R × S(incidence × severity)값은 Kruskal-Wallis rank sums에 의해 분석되었다.

### 결 과

#### 1. 기관에서 배상세포 증식

기관에서의 상피세포에 대한 배상세포의 비의 평균은 대조군(1군)에서는 4.09 ± 8.28%, TiO<sub>2</sub> 주입군(2군)은 10.19 ± 11.33%로 대조군(1군)에 비해 배상세포의 과형성을 관찰할 수 있었다(P < 0.01)(Table 1, Fig. 6). 기관에서 기저막 100μm당 상피세포의 수는 TiO<sub>2</sub> 주입에 의해 변하지 않았다.

#### 2. 주 기관지에서의 배상세포 증식

주 기관지에서의 배상세포의 비의 평균은 1군에서 3.61 ± 4.84%, 2군에서는 34.09 ± 23.91%로 TiO<sub>2</sub>를 주입한 군에서 배상세포의 과형성을 관찰 할 수 있었다(P < 0.01)(Table 2, Fig. 7). 상피세포의 수는

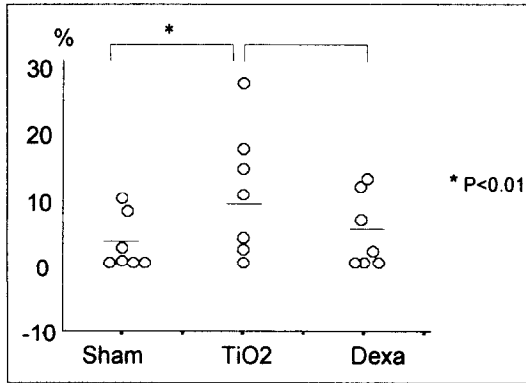


Fig. 6. Ratio of GCH in trachea from each group.

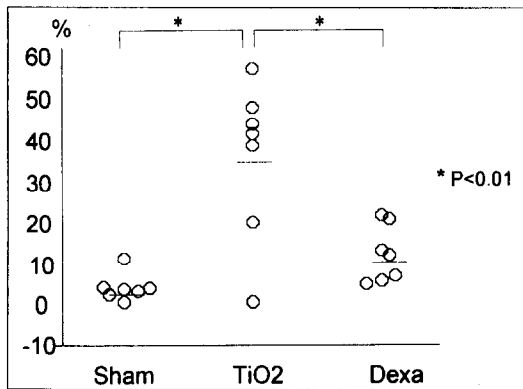


Fig. 7. Ratio of GCH in main bronchus from each group.

TiO<sub>2</sub> 주입에 의해 변하지 않았다.

세기관지 부위에서의 배상세포의 과형성 정도는 incidence와 severity score를 계산한 후 이를 곱한 값 (R×S)으로 구하여 각각 1군은 0, 2군은 0.3으로 위의 기도나 주기관지와 같은 결과를 관찰할 수 있었다.

### 3. 기도내 호산구 수

기관에 침윤된 호산구 수는 1군의 0.71±1.25에 비해, 2군에서는 5.43±10.2로 유의하게 증가하였다(p

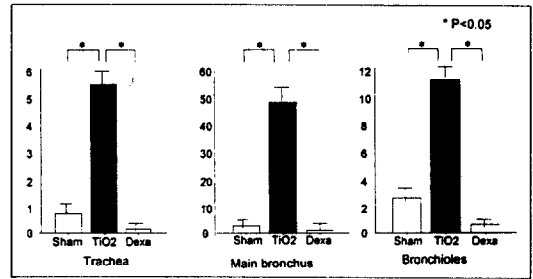


Fig. 8. Eosinophil numbers in airway from each group (Luna stain).

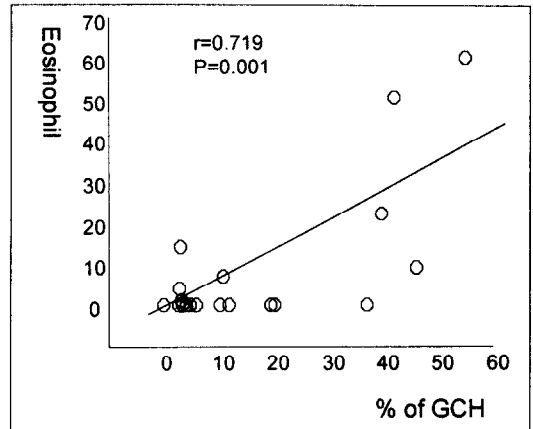


Fig. 9. Correlation between eosinophil counts and ratio of GCH.

<0.05). 주기관지에 침윤한 호산구 수는 1군(2.71±5.19)보다 2군(47.71±44.75)에서 유의하게 증가하였다(p<0.05). 세기관지에 침윤한 호산구수는 1군은 2.54±5.08, 2군은 11.16±16.64로 2군에서 유의하게 증가하였다(p<0.05)(Fig. 8).

이에 대한 평균에서 1군의 1.99±3.84%에 비하여 TiO<sub>2</sub>를 사용한 2군의 21.43±23.85%에서 유의하게 증가되었다.(p<0.05)

### 4. 배상세포와 호산구의 상관관계

1군, 2군, 3군의 주 기관지내에서 배상세포의 과형성

**Table 2.** Goblet cell and epithelial cell number in the main bronchus

	Goblet cell number (cells/mm)	Epithelial cell number (cells/mm)	Goblet cell/ Epithelial cell( %)
group 1	9.49 ± 3.49	267.9 ± 15.48	3.61 ± 4.84
group 2	86.15 ± 21.35	253.7 ± 27.58	34.09 ± 23.91
group 3	30.45 ± 15.98	272.4 ± 35.96	11.18 ± 10.87

\* Values are mean ± SEM.

과 호산구 침습간의 상관관계를 확인한 결과  $r=0.719$ 로 의미있는 상관관계를 보였다( $p=0.001$ )(Fig. 9).

#### 5. 배상세포증식 및 호산구 침윤에 대한 Dexamethasone의 투여 효과

기관에서의 배상세포증식은 dexamethasone을 투여한 군(3군)에서  $6.63 \pm 11.13\%$ 로  $\text{TiO}_2$  주입군(2군)의  $10.19 \pm 11.33\%$ 보다 배상세포가 감소하는 경향을 보였다(Table 1).

주기관지에서의 배상세포증식은 dexamethasone을 투여한 군(3군)에서  $11.18 \pm 10.87\%$ 로 2군의  $34.09 \pm 23.91\%$ 에 비하여 배상세포의 과형성이 의미있게 감소됨을 관찰하였다( $P < 0.01$ )(Table 2).

세기관지에서의 배상세포 과형성 정도는 3군에서 0.1로 2군의 0.3에 비해 배상세포의 과형성이 억제되는 경향을 보였다.

$\text{TiO}_2$ 와 Dexamethasone을 투여한 3군에서 호산구의 침윤은 기관에서  $0.14 \pm 0.38$ , 주기관지에서  $1.00 \pm 2.65$ , 세기관지에서  $0.61 \pm 1.54$ 로  $\text{TiO}_2$ 만을 투여한 2군( $5.43 \pm 10.2$ ,  $47.71 \pm 44.75$ ,  $11.16 \pm 16.64$ )에 비해 의미있게 억제되었다( $p < 0.05$ )(Fig. 8).

## 고 찰

만성기도폐쇄질환 가운데 기관지 천식으로 사망한 환자에 대한 기도의 부검을 통해서 천식의 병태생리를 이해하는데 도움을 주는 병리 소견들이 보고되어왔다. 그 가운데 주된 사망의 원인으로 여겨지는 배상세포의

과형성은 호흡기 상피세포에서의 배상세포의 비가 증가되는 것으로 정의한다. 이러한 배상세포 증가의 원인으로 기관지천식 외에도 감염<sup>21</sup>, 약물의 투여에 의해 유도되는 만성 기관지염에 대한 반응으로 보고되었다. 또한 만성 기도 폐쇄와 연관되어 증가됨이 알려져 있다<sup>22</sup>. Nagai는<sup>23</sup> 쥐에서 폐포내 상피세포에서 배상세포로의 자연적 이행성 과정을 형태학적 및 조직화학적 형태로 보고하였다. 또한 이러한 점액 생성 세포는 폐의 congenital cystic adenomatous malformation에서도 볼 수 있다고 보고되었다<sup>24</sup>. 이러한 이행성 및 과형성은 기도의 개형(remodelling)와 관련되어 기도의 비가역성 변화를 초래한다<sup>25</sup>.

본 연구에서는 천식등과 같은 만성기도질환의 주 기전 중 특히 중증 천식과 관련된 배상세포의 과형성 및 기도염증과의 상관성을 연구하기 위해 쥐에 중금속인 titanium dioxide( $\text{TiO}_2$ )를 기관을 통해 기도 내에 투여하여 주로 주기관지에서 배상세포가 과형성되는 동물모형을 만들었다.  $\text{TiO}_2$  주입시 배상세포의 수는 증가하였지만 상피세포의 수는 변하지 않았다. 이는  $\text{TiO}_2$ 가 상피세포의 증식보다는 분화를 유도함을 의미한다. 담배나 marijuana흡입, 이산화질소나 염소가스, 에스트로겐등을 실험동물에 노출시 주로 기관, 주기관지등의 근위부 기도에서 뚜렷하게 배상세포의 수가 증가하였다<sup>26</sup>. 그러나, 혈소판활성화 인자(PAF)를 주입한 쥐에서와<sup>9</sup> 유전자 조작으로 IL-4가 과잉 생성된 생쥐에서는<sup>27</sup> 배상세포 과형성이 말초 기도에서 가장 컸다. 이러한 기도 부위에서의 배상세포 과형성의 차이는 자극 물질의 특징과 근위부와 원위부 기도간의 상피세포의 생물학적 차이에 의한 것으로 여겨

진다.

Burger 등<sup>28</sup>은 폐포상피에서 배상세포로의 이행성은 자극에 의한 결과로 이행성의 반응이 기도에서의 점막섬모 청소능의 효율성을 증가시키기 위한 시도로 여겨진다고 보고하였다. Kyono 등<sup>18</sup>은  $\text{TiO}_2$ 를 기관지 내 투여 후 기도에서의 조직학적 관찰을 하여 배상세포의 이행성(metaplasia)을 보고하였고, 이러한 이행성의 원인이  $\text{TiO}_2$ 의 섬유형태에 의함을 보고하였다. Dabbagh 등<sup>29</sup>은 기도상피세포에서 배상세포로의 분화는 IL-4에 의해서 유도됨을 보고하였다. 그러나, 아직 배상세포 증식에 대한 병태생리 기전은 불분명하다.

Nagai는<sup>23</sup> 호흡기 상피세포에서 배상세포로의 이행성을 보인 쥐의 폐에서 종물같은 형태가 보여 면역조직학적 검사를 시행한 결과 종물의 주변부에 배상세포가 둘러싸여 있고, 폐포내에 뮤신(mucin)을 분비하고 폐포 및 세기관지에 차여지면서 늘어나 구형의 종물 양상을 이룸을 관찰하여, 이행성된 배상세포에서 점액이 분비됨을 보고하였다. 점액은 기도의 상피세포를 덮는 얇은 막의 액체를 충칭하는 말로 전해질과 혈장유도와 분비된 단백질, 지질, 수분, 당단백질로 구성된다<sup>30</sup>. 이 중 뮤신은 액 구성체의 1내지 2%를 차지하지만 흡입된 입자에 대한 기도 항상성에 중요하다<sup>31</sup>. 뮤신의 분비는 호흡기 염증 과정에서 동반되는 것으로, 흡연, 입자, 가스, 대기 오염등이 과분비를 일으키고 또한 흡입되거나 체내에서 생성되는 산소 대사물이 Arachidonic acid 기전을 통해 호흡기 상피세포에서 뮤신의 과분비를 유발함이 보고되었고<sup>32</sup>, 그 외에도 기도로부터 뮤신분비를 자극하는 기전은 대식세포-유도 매개체<sup>33</sup>, 혈청<sup>34</sup>등이 포함된다고 보고되었다. 포도상구균을 포함하는 단백질로 자극시 단핵구에서도 생성됨이 보고되었다<sup>35</sup>. Lou 등<sup>10</sup>은 PAF가 배상세포의 증식을 가져오고 뮤신 유전자 표현(MUC5)을 유도함을 보고하였다. 뮤신의 과분비는 결과적으로 기도 폐쇄가 유발되고<sup>36</sup>, 호흡저항이 증가되면서 기도 평활근의 반응과는 관계없는 위험한 기도의 좁아짐으로<sup>37</sup> 천식 발작 후 급작스럽게 사망에 이르게 하는데 관련

된다<sup>38</sup>.

본 실험에서는  $\text{TiO}_2$ 를 주입한 군에서 기도에 호산구의 침윤이 증가하였고 주기관지에 침윤된 호산구수와 배상세포 증식간의 상관관계는 의미있는 것으로 관찰되었다. Blyth 등이 난 알부민에 감작된 쥐에서 시행한 기관지폐포 세척에서 대조군에 비해 호산구수가 증가하였고, 조직학적 검사에선 배상세포가 증식됨을 보고하여<sup>20</sup>, 배상세포의 증식이 호산구 침윤에 의한 기도 염증과 강한 연관성이 있는 것으로 여겨진다. Saetta 등<sup>6</sup>은 만성기관지염과 만성기도폐쇄 증상을 가진 흡연자의 말초기도의 조직에서 비흡연자에 비해 상피층의 배상세포의 수가 증가하고 중성구, 대식세포, CD45+ 세포등의 염증세포도 의미있게 증가함을 보고하였다. Sur 등<sup>39</sup>은 천식환자의 부검에서 급발성으로 사망한 환자에서는 기도 점막하층에서 지발성으로 사망한 환자에서 보이는 호산구의 침윤과는 달리 중성구가 증가된 소견을 보여 급발성의 기도염증의 기전이 지발성과는 다름을 보고하였다.

본 연구에서  $\text{TiO}_2$ 에 의해 과형성된 배상세포와 침윤된 호산구의 수는 강력한 항염증제인 dexamethasone 투여시 유의하게 억제됨을 관찰하였다. 기도내 배상세포 과형성을 억제하는 steroid의 효과는 여러 저자들에 의해 보고된 것과 유사하였다. Lundgren 등은 중성구 생성물로 유도된 쥐 모형에서의 배상세포 과형성이 dexamethasone에 의해 억제됨을 보고하였다<sup>40</sup>. Blyth 등<sup>41</sup>은 allergen을 기관지로 반복적으로 주입으로 배상세포가 과형성되는 murine 모형을 만들었고, 그 모형에 Respiratory syncytial virus 감염을 유도할 때 배상세포의 뮤신이 증가되고 염증세포의 증가가 관찰되었고, dexamethasone 투여시 유의하게 배상세포가 감소됨을 보고하였다<sup>20</sup>. Rogers 등<sup>42</sup>도 glucocorticoid가 담배 흡연에 의해 쥐에 유도된 배상세포증식을 억제함을 보고하였다. Boschetto 등<sup>43</sup>은 쥐에 혈소판 활성화 인자나 난 알부민을 투여 후 기도 내 혈장의 배출이 증가하였고 dexamethasone을 투여시 혈장의 누출이 감소됨을 보고하였다. 이러한 Glucocorticoids의 배상세포 과형성 억제의 기전



으로는 염증 부위에서 모세혈관으로부터 혈장의 배출을 강력히 억제하고<sup>44</sup>, 쥐에서 히스타민이나 allergen에 의한 혈관 투과성의 증가를 억제한다고 알려져 있다<sup>45</sup>. Steroid는 또한 호산구의 자연사를 일으키는 것으로 알려져 있다<sup>46</sup>. 배상세포와 호산구 수가 corticosteroid 투여 후 억제되는 기전이 본 실험을 통해서는 명확하지 않지만, indomethacin투여 후 배상세포의 수가 감소된 것으로 볼 때<sup>47</sup> steroid의 효과가 부분적인 prostaglandin의 과정에 영향을 미침으로 매개되었다고 여겨진다. 또한, 항원에 감작된 쥐 모형에 IL-5 항체와 dexamethasone을 각각 투여시 IL-5 항체 투여군에선 호산구 수가 감소되지만 배상세포의 수는 변함이 없고, dexamethasone 투여시 호산구수와 배상세포수가 같이 감소되어 dexamethasone의 효과는 염증세포에 의해 매개되는 것이 아니고 직접 효과에 의한 것으로 여겨진다<sup>48</sup>.

본 실험으로 TiO<sub>2</sub>를 백서의 기관에 직접 주입한 결과 5일 내에 배상세포의 과형성이 주로 주 기관지에서 발생하며 또한 호산구의 침윤이 동반되었다. 이 모델에서는 배상세포 증가가 침윤된 호산구 수와 높은 상관관계를 보여 TiO<sub>2</sub>에 의한 배상세포의 증식기전에서 기도내 염증과정이 주요한 역할을 하는 것으로 여겨진다. Dexamethasone 투여시 과형성된 배상세포 및 호산구의 침윤이 억제되었다. 이러한 배상세포 과형성의 동물모형은 항후 천식 등의 만성 기도 염증질환에서 호산구 침윤이 동반된 배상세포의 과형성의 기전을 연구하는데 유용한 도구로서 사용될 것이 기대된다.

## 요 약

### 연구배경 :

기관지 천식등과 같은 만성 기도질환의 병태생리는 점액의 과분비, 배상세포의 과형성, 평활근의 비후와 호산구등의 염증세포의 침윤등으로 설명되고 있다. 배상세포의 증식에 대한 생화학적 기전은 이러한 양상을 만드는데 필요한 시간이 길고, 기도염증과 연관된 매

우 복잡함 때문에 아직 잘 알려지지 않고 있다.

이에 본 저자들은 배상세포증식과 기도염증의 상관성을 알고자 그 첫 단계로 백서의 기관을 통한 TiO<sub>2</sub>의 주입으로 단시간 내에 형성되는 배상세포증식의 동물 모형을 만들어 기도내 주로 어느 부위에서 배상세포의 과형성이 나타나는지 관찰하고 염증세포의 침윤 여부 및 dexamethasone이 과형성된 배상세포 및 침윤된 염증세포에 대해 영향을 평가해 보고자 하였다.

### 방 법 :

8주된 21마리의 수컷 Sprague-Dawley를 세 군으로 나누어서 첫 번째 군(group 1)은 endotoxin-free water를 기관내 주입하고 두 번째 군(group 2)은 TiO<sub>2</sub>를 주입을 하고 세 번째 군(group 3)은 TiO<sub>2</sub>를 주입하고 dexamethasone을 TiO<sub>2</sub> 투여전날부터 희생전날까지 투여하였다. 흰쥐를 희생시켜 기관, 기관지와 폐 부위를 각각 절제하여 paraffin bloc을 만든 후 4 $\mu$ m의 section을 하여 PAS 염색한 후 각 부위에서의 상피세포에 대한 배상세포의 비를 구하여 각 군별로 비교하였고, Luna 염색으로 호산구의 침윤을 비교하였다.

### 결 과 :

1. 기관에서의 배상세포의 비의 평균은 1군인 대조군에서는  $4.09 \pm 8.28\%$ , 2군은  $10.19 \pm 11.33\%$ 로 TiO<sub>2</sub>를 주입한 2군에서 배상세포의 과형성을 관찰할 수 있었다( $P < 0.01$ ).

2. 주 기관지에서의 배상세포의 비의 평균은 1군에서  $3.61 \pm 4.84\%$ , 2군에서는  $34.09 \pm 23.91\%$ 로 TiO<sub>2</sub>를 주입한 2군에서 배상세포의 과형성을 관찰할 수 있었다( $P < 0.01$ ).

3. 세기관지 부위에서의 배상세포의 양성 정도는 incidence와 severity ( $R \times S$ )로 표시를 하였으며 이는 각각 1군은 0, 2군은 0.3이었다.

4. 침윤된 호산구는 1군( $1.99 \pm 3.84\%$ )에서보다 2군( $21.43 \pm 23.85\%$ )에서 유의하게 증가되었다( $p < 0.05$ ).

5. 1군, 2군, 3군의 주기기관지내에서 배상세포의 과형성과 호산구 침윤간에는 의미있는 상관관계를 보였

다( $p=0.001$ ).

6. dexamethasone이 배상세포의 과형성과 호산구의 침윤을 억제함을 관찰하였다.

#### 결 론 :

백서에서  $TiO_2$ 로 처리시 기도에서 배상세포의 과형성이 5일내에 주로 주 기관지에서 발생하였으며 호산구 침윤이 동반하는 배상세포 증식의 동물 모형이 만들어졌다. 배상세포의 과형성은 염증과 동반되며 dexamethasone 투여시 억제되므로, 배상세포의 증식기전에서 기도내 염증과정이 주요한 역할을 하는 것으로 생각된다. 향후 이러한 동물 모형은 배상세포 증식의 기전을 이해하는데 유용한 도구가 될 것으로 사료된다.

#### 참 고 문 헌

1. Rogers DF. Airway goblet cells : responsive and adaptable front-line defenders. *Eur Respir J* 1994;7:1690-706.
2. Kaliner M, Shelhamer JH, Borson B, Nadel J, Patow C, Marom Z. Human respiratory mucus. *Am Rev Respir Dis.* 1986;134:612-21.
3. Reid LM : Pathology of chronic bronchitis. *Lancet* 1954;1:275-81.
4. Cutz E, Levison H, Cooper DM. Ultrastructure of airways in children with asthma. *Histopathology* 1978;2:407-21.
5. Aikawa T, Shimura S, Sasaki H, Ebina E, Takishima T. Marked Goblet cell hyperplasia with mucus accumulation in the airways of patients who died of severe acute asthma attack. *Chest.* 1992;101:916-21
6. Saetta M, Turato G, Baraldo S, Zanin A, Braccioni F, Mapp CE, Maestrelli P, Cavallasco G, Papi A, Fabbi LM. Goblet cell hyperplasia and epithelial inflammation in peripheral airways of smokers with both symptoms of chronic bronchitis and chronic airflow limitation. *Am J Respir Crit Care Med.* 2000;161:1016-21.
7. Jeffery PK, Reid L. The effect of tobacco smoke, with and without phenylmethyloxandiazole (PMO) on rat bronchial epithelium in light and electron-microscopic study. *J Pathol* 1981;133:341-59.
8. Lamb D, Reid L : Mitotic rates, goblet cell increase and histochemical changes in mucus in rat bronchial epithelium during exposure to sulphur dioxide. *J Pathol* 1968;96:97-111.
9. Breuer R, Christensen TG, Lucey EC, Stone PJ, Snider GL. Quantitative study of secretory cell metaplasia induced by human neutrophil elastase in the large bronchi of hamster. *J Lab Clin Med.* 1985;105:635-40.
10. Lou Y-P, Takeyama K, Grattan KM, Lausier JA, Ueki IF, Agusti C, Nadel JA. Platelet-activating factor induces goblet cell hyperplasia and mucin gene expression in airways. *Am J Respir Crit Care Med* 1998;157:1927-34.
11. Lamb D, Reid L. Goblet cell increase in rat bronchial epithelium after exposure to cigarette and cigar tobacco smoke. *Br Med J.* 1969;1:33-5.
12. Hartung M, Schaller KH, Brand E. On the question of the pathogenetic importance of cobalt for hard metal fibrosis of the lung. In *Arch Occup Environ Health* 1982;50:53-7.
13. Kitamura H, Yoshimura Y, Tozawa T, Koshi K. Effects of cemented tungsten carbide dust on rat lungs following intratracheal injection of saline suspension. *Acta Pathol Japan* 1980;30:241-53.
14. Schepers GWH. The biological action of particulated cobalt metal : studies on experimental pulmonary histopathology. *Arch Ind Health* 1955;12:127-33.
15. Delahant AB. An experimental study of the effects of rare metals on animal lungs. *Arch Ind Health* 1955;12:116-20.

16. Kyono H, Kusaka Y, Homma K, Kubota H, Endo-Ichikawa Y. Reversible lung lesions in rats due to short-term exposure to ultrafine cobalt particles. *Industrial Health*. 1992;30:103-18.
17. Kyono H, Kohyama N, Otaki N, Serita F, Toya T, Abe M. Acute effect of intratracheally instilled TiO<sub>2</sub> whisker on the rat lung: 1. Analysis of bronchoalveolar lavage. In *Advances in the prevention of occupational respiratory diseases*, Elsevier Science B.V. 1998;601-5
18. Kyono H, Kohyama N, Toya T, Abe M, Otaki N, Serita F. Acute effect of intratracheally instilled TiO<sub>2</sub> whisker on the rat lung : 2. Histological examination. In *Advances in the prevention of occupational respiratory diseases*, Elsevier Science B. V. 1998;702-5
19. Ishihara Y, Kyono H, Kohyama N, Otaki N, Kagawa J. Acute effect of intratracheally instilled TiO<sub>2</sub> whisker on the rat lung : 3. Evaluation of fiber-induced lung injury based on bronchoalveolar lavage fluid analysis. In *Advances in the prevention of occupational respiratory diseases*, Elsevier Science B.V. 1998;606.
20. Blyth DI, Pedrick MS, Savage TJ, Bright H, Beesley JE, Sanjar S. Induction, Duration, and resolution of airway goblet cell hyperplasia in a murine model of atopic asthma : Effect of concurrent infection with respiratory syncytial virus and response to dexamethasone. *Am J Respir Cell Mol Biol* 1998;19:38-54.
21. Parenti CM, Richards SW, Hoidal JR, Niewoehner DE. Long-term pulmonary sequelae after *Legionella pneumophila* infection in the hamster. *Am Rev Respir Dis* 1989;139:988-95.
22. Snider GL. Chronic obstructive pulmonary disease : A definition and implications of structural determinants of airflow obstruction for epidemiology. *Am Rev Respir Dis* 1989;140:483-8.
23. Nagai H. Goblet cell metaplasia in the pulmonary alveolar epithelium in a rat. *Toxicologic Pathology*. 1994;22:555-8.
24. Stocker JT, Madewell JE, Drake RM. Congenital cystic adenomatoid malformation of the lung. Classification and morphologic spectrum. *Hum pathol* 1977;8:166-71.
25. Busse W, Elias J, Sheppard D, Bank-Schlegel S. Airway remodelling and repair. *Am J Respir Crit Care Med*. 1999;160:1035-42.
26. El-Ghazzawi IF, Mandour MA, Aziz MT, El-Heneidy AR. Changes in lower respiratory epithelia induced by oestrogen intake. *J Laryng Otol* 1979;93:601-12.
27. Temann UA, Prasad B, Gallup MW, Basbaum C, Ho SB, Flavell RA, Rankin JA. A novel role for murine IL-4 in vivo : induction of MUC5AC gene expression and mucin hypersecretion. *Am J Respir cell Mol Biol* 1997;16:471-8.
28. Burger GT, Renne RA, Sagartz JW, Ayres PH, Coggins CRE, Mosberg AT, Wallace Hayes A. Histologic changes in the respiratory tract induced by inhalation of xenobiotics : Physiologic adaptation or toxicity? *Toxicol Appl Pharmacol*. 1989;101:521-42
29. Dabbagh K, Takeyama K, Lee HM, Ueki IF, Lausier JA, Nadel JA : IL-4 induces mucin gene expression and goblet cell metaplasia in vitro and in vivo. *Journal of immunology* 1999;162:6233-7.
30. Lundgren JD, Shelhamer JH : Pathogenesis of airway mucus hypersecretion. *J Allergy Clin Immunol*. 1990;85:399.
31. Newman TM, Robichaud A, Rogers DF : Microanatomy of secretory granule release from Guinea pig tracheal goblet cells. *Am J Respir Cell Mol*

- Biol. 1996;15:529-39.
32. Adler KB, Holden-Stauffer WJ, Repine JE. Oxygen metabolites stimulate release of high-molecular-weight glycoconjugates by cell and organ cultures of rodent respiratory epithelium via an arachidonic acid-dependent mechanism. *J Clin Invest* 1990;85:75-85.
33. Shelhamer JH, Marom Z, Kaliner M. Immunologic and neuropharmacologic stimulation of mucous glycoprotein release from human airway in vitro. *J Clin Invest*. 1980;66:1400-8.
34. Williams IP, Rich B, Richardson PS. Action of serum on the output of secretory glycoproteins from human bronchi in vitro. *Thorax* 1983;38:682-5.
35. Marom Z, Shelhamer JH, Kaliner M. Human monocyte- derived mucus secretagogue. *J Clin Invest* 1985;75:191-8.
36. Aikawa T, Shimura S, Sasaki H, Takishimo T, Yaegashi H, Takahashi T. Morphometric analysis of intraluminal mucus in airways in chronic obstructive pulmonary disease. *Am Rev Respir Dis*. 1989;140:477-82
37. James AL, Pare PD, Hogg JC. The mechanics of airway narrowing in asthma. *Am Rev Respir Dis*. 1989;139:242-6.
38. Carrol N, Carello S, Cooke C, James A. Airway structure and inflammatory cells in fatal attacks of asthma. *Eur Respir J*. 1996;9:709-15.
39. Sur S, Crotty TB, Kephart GM, Hyma BA, Colby TV, Reed CE, Hunt LW, Gleich GJ. Sudden-onset fatal asthma : A distinct entity with few eosinophils and relatively more neutrophils in the submucosa. *Am Rev Respir Dis*. 1993; 148:713-9.
40. Lundgren JD, Kaliner M, Logun C, Shelhamer JH. Dexamethasone reduces rat tracheal goblet cell hyperplasia produced by human neutrophil products. *Exp Lung Res* 1988;14:853-63.
41. Blyth DI, Pedrick MS, Savage TJ, Hessel EM, Fattah D. Lung inflammation and epithelial changes in a murine model of atopic asthma. *Am J Respir Cell Mol Biol* 1996;14:425-38.
42. Rogers DF, Jeffery PK. Inhibition of cigarette smoke-induced airway secretory cell hyperplasia by indomethacin, dexamethasone, prednisolone or hydrocortisone in the rat. *Exp lung Res*. 1986; 10:285-98.
43. Boschetto P, Rogers DF, Fabbri LM, Barnes PJ. Corticosteroid inhibition of airway microvascular leakage. *Am Rev Respir Dis*. 1991;143:605-9.
44. Barnes PJ, Adcock I. Anti-inflammatory action of steroids : Molecular mechanisms. *Trends Pharmacol Sci*. 1993;14:436-41.
45. Church MK, Miller P. Time courses of the anti-anaphylactic and anti-inflammatory effects of dexamethasone in the rat and mouse. *Br J Pharmacol* 1978;62:481-6.
46. Woolley KL, Gibson PG, Carty K, Wilson AJ, Twaddell SH, Woolley MJ. Eosinophil apoptosis and the resolution of airway inflammation in asthma. *Am J Respir Crit Care Med*. 1996;154: 237-43.
47. Greig N, Ayers M, Jeffery PK. The effect of indomethacin on the response of bronchial epithelium to tobacco smoke. *J Pathology*. 1980;132:1-9.
48. Mathur M, Herrmann K, Li X, Qin Y, Weinstock J, Elliott D, Monahan J, Padrid P : TRFK-5 reverses established airway eosinophilia but not established hyperresponsiveness in a murine model of chronic asthma. *Am J Respir Crit Care Med*. 1999;159:580-7.