

## 폐동맥류를 동반한 만성 괴사성 침입성 폐 국균증 1예

경상대학교 의과대학 내과학교실

김휘중, 정호영, 김수희, 윤지철, 이종덕, 황영실

= Abstract =

### A Case of Chronic Necrotizing Pulmonary Aspergillosis with Pulmonary Artery Aneurysm

Hwi Jong Kim, M.D., Hyo Young Chung, M.D., Soo Hee Kim, M.D.,  
Ji Chul Yun, M.D., Jong Deog Lee, M.D., Young Sil Hwang, M.D.

*Department of Internal Medicine, College of Medicine,  
Gyeong Sang National University, Chinju, Korea*

Pulmonary aspergillosis is classified as a saprophytic, allergic, and invasive disease. Chronic necrotizing pulmonary aspergillosis is categorized as an invasive pulmonary aspergillosis. Most invasive pulmonary aspergillosis have acute and toxic clinical features but chronic necrotizing pulmonary aspergillosis is characterized by a sub-acute infection, most commonly seen in patients with altered local defense system from preexisting pulmonary disease or in mild immunocompromised patients.

Pulmonary artery aneurysm due to this infection is termed as a mycotic aneurysm, etiology of which are tuberculosis, syphilis, bacteria and fungus.

We report a case of chronic necrotizing pulmonary aspergillosis complicating pulmonary aneurysm in a 62 year-old man who was presented with cough, sputum, and fever. Chest radiographs showed a rapid, progressive cavitory lesion and pulmonary artery aneurysm. Angioinvasion of *aspergillus* was revealed by pathology after operative removal of left upper lobe containing the pulmonary artery aneurysm. He was treated with itraconazole. (*Tuberculosis and Respiratory Diseases* 2000, 49 : 105-110)

**Key words :** Invasive pulmonary aspergillosis, Chronic necrotizing pulmonary aspergillosis, Pulmonary artery aneurysm.

**Address for correspondence :**

Young Sil Hwang, M.D.

Division of Pulmonology, Department of Internal Medicine, College of Medicine,  
Gyeong Sang National University, 92, Chilam-Dong, Chinju, Korea, 660-280

Phone : 055-750-8062 H·P : 011-9550-8062 Fax : 055-755-9078 E-mail : yshwang@nonage.gsnu.ac.kr

## 서 론

폐동맥류의 원인으로는 감염, 심장의 구조적 이상, 혈관의 구조적 이상, 폐고혈압, 원인미상, 그리고 외상 등이 있는데, 이 중에서 감염에 의한 폐동맥류의 원인으로 *S. aureus*, *Streptococcal* 균종, *Corynebacterium diphtheriae*, *Klebsiella aerobacte*, *Aspergillus*, *Actinomyces* 균종, 그리고 *Candida albicans* 등이 있다<sup>1</sup>.

폐국균증은 곰팡이의 일종인 *aspergillus*에 의한 질환으로 분류상 크게 국균종형, 알레르기형, 침습형 등으로 나눌 수 있다<sup>2-4</sup>. 이 중에서 침습성 폐국균증의 한 유형인 만성 괴사성 침입성 폐 국균증은 1981년에 Geffer 등<sup>5</sup>에 의해 준침습성 폐 국균증이란 질환명으로 보고된 이후 여러 환자가 보고되었다. 그리고 국내에서는 1991년에 임등<sup>6</sup>에 의해 보고되었고 최근에는 김등<sup>7</sup>이 6례에서 방사선학적 소견을 보고하였다.

만성 괴사성 침입성 폐 국균증에서 폐동맥류를 동반한 보고는 드물다<sup>8</sup>. 따라서 저자들은 폐동맥류를 동반한 만성 괴사성 침입성 폐 국균증 1례를 경험하였기에 문헌고찰과 함께 보고하는 바이다.

## 증 례

환 자: 남자 62세

주 소: 1주전부터 심해진 객담을 동반하는 기침, 발열과 호흡곤란

현병력: 평소와 별다른 호흡기 증상이 없던 환자는 내원 20일전부터 객담을 동반하는 기침증상이 발생하였다. 별다른 치료없이 지내다가 내원 10일전 소변이 잘 나오지 않아 인근병원에 들러서 전립선 비대증으로 진단받고 입원중인데, 내원 약 7일전부터 갑자기 오한, 발열을 동반한 기침, 가래, 호흡곤란을 보여 입원치료를 계속하였지만 증상의 호전이 보이지 않아 전원되었다.

과거력: 약 10년전부터 당뇨병으로 인해 경구용 혈당강화제를 복용하고 있음

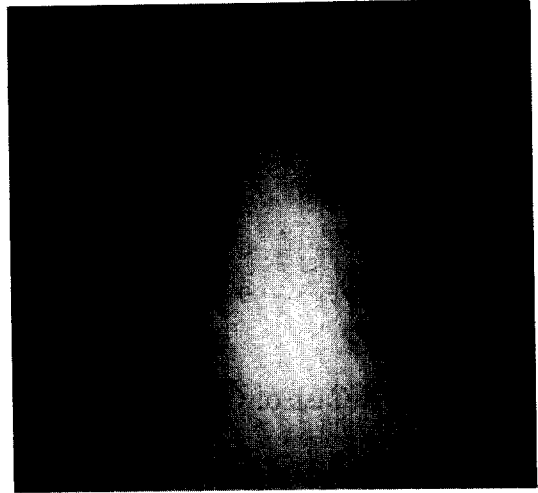


Fig. 1. On admission, chest PA shows bilateral multiple consolidation with cavity.

개인력: 직업은 농부였고 음주와 흡연은 하지 않았음  
진찰소견: 내원당시 활력증후는 혈압 120/80 mmHg, 체온 39.5 °C, 맥박수 분당 105회, 호흡수 분당 32회였다. 구강 및 인후부에 특이사항 없었고, 흉부 청진상 좌측 폐하부에서 수포음이 들렸으며 천명음은 들리지 않았다. 복부 및 사지말단에 특이사항 없었다.

검사실소견: 말초혈액 검사상 백혈구수 15,340/mm<sup>3</sup> (호중구 68%, 림프구 20%, 단핵구 12%), 혈색소 9.1 g/dl, 혈소판수 222,000/mm<sup>3</sup>였고 CRP 125 mg/dl 이상, BUN 24 mg/dl, 크레아티닌 1.6 mg/dl, 콜레스테롤 90 mg/dl, 총단백질 5.1 g/dl, 알부민 2.0 g/dl, 총빌리루빈 1.4 mg/dl 였고 AST, ALT는 정상범위였다. 일반노검사상 단백질이 +, 혈액이 ++ 관찰되었다.

동맥혈가스검사상 pH 7.39, PCO<sub>2</sub> 21 mmHg, PO<sub>2</sub> 72 mmHg였다. 객담검사중 항산균 도말과 배양검사 및 세포진 검사는 모두 음성이었다.

임상경과 및 방사선 검사: 내원 당시 단순흉부 X-선 (Fig. 1)상 양쪽폐에 다발성 공동과 폐경결을 보였다. 내원 이틀째 촬영한 단순 흉부 X-선상 양쪽폐의 다발성 공동과 경결은 더욱 커진 양상을 보였다. 흉부전산

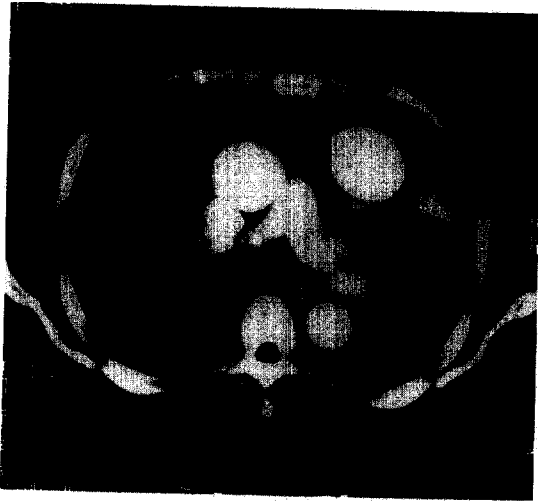

Fig. 2. On 2nd day after of admission, chest CT shows pulmonary artery aneurysm (arrow).

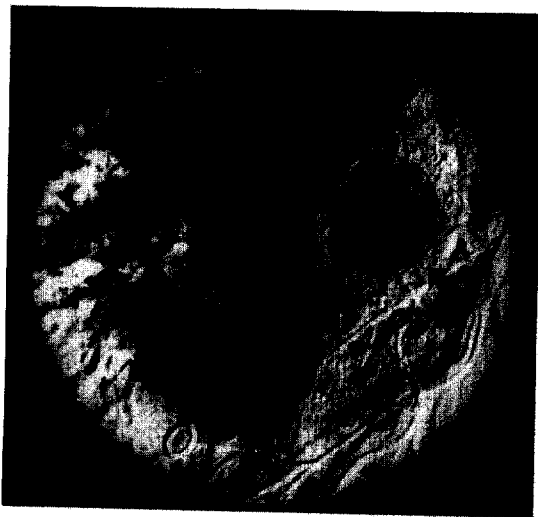

Fig. 3. Pulmonary angiography shows pulmonary artery aneurysm (arrow).

화 단층촬영상 양쪽폐에 다발성 공동과 경결이 관찰되었으며 좌폐의 상엽과 하엽에 각각 폐동맥류가 관찰되었는데 특히 상엽에 관찰되는 폐동맥류는 지름이 약 5 cm 정도의 거대동맥류로(Fig. 2), 이후 촬영한 폐동맥 혈관조영술(Fig. 3)에서도 좌폐에 폐동맥류가 확

인되었다. 폐동맥류의 절제와 폐실질내에 보이는 병변의 진단을 위해 좌폐상엽 절제술을 시행하였고 수술후 조직검사(Fig. 4)상 *Aspergillus*의 조직침범 소견과 혈관내로의 침범소견을 보였다. 환자의 임상양상과 면역상태를 고려해볼때 준침습성 폐국균증으로 진단하였고 Itraconazole 투여 1개월후의 단순흉부 X-선상 처음에 보이던 다발성 공동과 경결은 많은 호전을 보였으며, 현재는 외래 추적관찰중이다.

## 고 찰

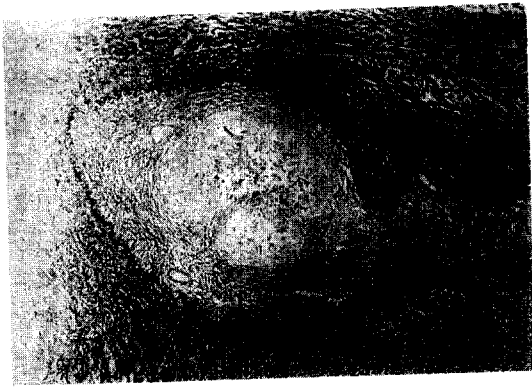
폐동맥류의 원인에는 감염, 심장의 구조적이상, 혈관의 구조적 이상, 폐고혈압, 그리고 원인을 알수없는 경우등이 있는데, 감염에 의한 경우로는 폐결핵, 매독, 그리고 박테리아와 곰팡이등을 들수가 있다. 박테리아와 곰팡이등에 의한 경우에는 *S. aureus*, *Streptococcal* 균종, *Corynebacterium diphtheriae*, *Klebsiella aerobacte*, *Aspergillus*, *Actinomyces* 균종, 그리고 *Candida albicans*등이 있다<sup>1,9,10</sup>. 본 증례의 경우에는 *Aspergillus*가 원인이라고 할 수 있겠다.

감염성 동맥류는 심내막염, 골수염, 피부 농양 혹은 폐렴등에 의한 혈행성 전파, 폐결핵에 의한 Rasmussen씨 동맥류, 그리고, 매독균의 감염으로 인한 맥관 벽혈관의 파열등에 의해 발생한다<sup>1</sup>. 본 증례의 경우는 *aspergillus* 폐렴으로 인한 혈행성전파에 의해 발생한 것으로 추측된다.

폐동맥류는 임상적으로 증상을 보이지 않을수 있으며<sup>11</sup> 병변이 클 경우에는 흉통이나 호흡곤란을 보이기도 한다<sup>12</sup>. 감염이나 염증성 질환에 의한 경우에는 흔히 발열이나 전신증상을 보인다<sup>9,10</sup>. 주증상은 재혈이고 임상에서 가장 문제가 되는것은 동맥류의 파열로 인한 대량객혈이다<sup>13</sup>.

진단적 검사로 초음파, 조영증강 전산화 단층 촬영, 그리고 자기 공명 영상등이 있으나 가장 좋은 방법은 혈관 조영술로 알려져 있다<sup>1</sup>.

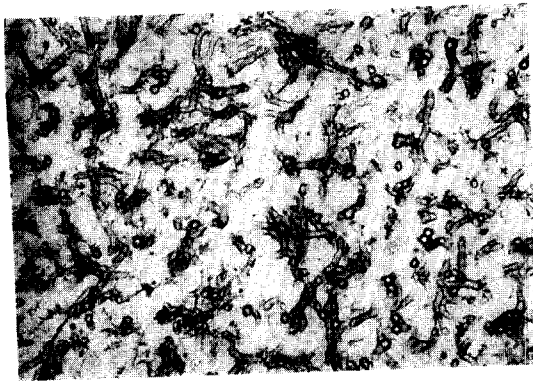
치료는 감염과 염증성 질환이 있을 경우에 이에대한



A



B



C

Fig. 4. Postoperative lung biopsy specimen.

The microscopic finding a. (elastin stain  $\times 40$ ) b. (PAS stain  $\times 200$ ) demonstrating angioinvasion of *Aspergillus*. c. The microscopic finding (PAS stain  $\times 400$ ) demonstrating tissue invasion by numerous septate hyphae hyphi? of *Aspergillus* with acute angle branching.

치료를 해야하지만 수술적인 제거와 색전술이 필요하다.<sup>9,14-16</sup> 예후는 보고<sup>1</sup>에 의하면 결핵에 의한 폐동맥류의 사망률은 82% 정도이고 다른 진균성 폐동맥류의 사망률은 40% 정도로, 이처럼 높은 사망률때문에 조기수술이 필요하다. 본 증례의 경우에도 이같이 높은 사망률때문에 조기에 폐절제술을 시행하였다.

폐 국균증은 진균인 *Aspergillus*의 여러종에 의해 유발되는 질환이다. 원인균종으로 *Aspergillus fumigatus*가 가장 많다. *Aspergillus*는 자연계의 도처에 분포하고 대기중에 산재해 있기 때문에 대기중의 오염된 공기의 흡입에 의해서 폐렴이 유발된다.<sup>3</sup>

폐 국균증은 다양한 임상양상을 보인다. 초기에는 국균종형, 침습형, 그리고 알레르기형등으로 분류하였는데<sup>2</sup>, 1981년에 Gefter등<sup>5</sup>과 Binder등<sup>17</sup>은 침습성 폐 국균증과는 다른 임상양상을 보이며 만성적인 경과

를 보이는 만성 괴사성 침입성 폐 국균증 환자를 보고하였다. Gefter는 이러한 다양한 임상양상을 결정짓는 요인으로써 환자의 면역상태와 초기 폐조직의 손상 정도가 중요하다고 하였다<sup>18</sup>. 환자의 면역상태에 따라서 면역상태가 정상인 환자에서는 국균증을 보이고 면역상태가 감소되어있는 환자에서는 침습성 폐 국균증을 보이는데, 만성 괴사성 침입성 폐 국균증은 면역저하 정도가 침습성 폐 국균증보다 심하지 않을 경우에 발생할 가능성이 높다. 환자의 면역상태와 더불어 다른 중요한 결정요인은 초기 폐 조직의 손상정도이다. 폐조직의 손상이 심할수록 국균증이 호발하고 손상이 경할수록 침습성 폐 국균증이 호발한다. 만성 괴사성 침입성 폐 국균증은 폐 조직파괴의 정도가 침습성 폐 국균증보다 심하지 않거나 정상인 경우에 발생할 가능성이 높다. 본 증례의 경우에는 당뇨와 노령등으로 면역상태가 경하게 감소되어 있었지만 초기 폐조직의 상태는 정상이었다.

Saraceno등<sup>19</sup>의 보고에 의하면 위험인자는 스테로이드의 사용, 음주, 류마티즘, 항암제와 방사선치료의

과거력, 당뇨등의 순이었고, 증상은 발열, 체중감소, 기침, 객담, 흉통, 객혈, 그리고 호흡곤란이 있었다. 본 증례의 경우에는 위험인자가 당뇨였고 증상은 발열, 기침을 동반하는 객담과 호흡곤란이었다.

만성 괴사성 침입성 폐 국균증의 방사선학적 소견은 Tomas등<sup>20</sup>과 김<sup>7</sup>등의 보고에 의하면, 폐결절과 폐경결이 공동을 동반하거나 혹은 동반하고 있지 않은 형태가 많았고, 폐의 병변이 폐의 상엽에 위치하는 경우가 많아 결핵과의 감별을 요하였다. 본 증례의 경우에는 양측폐의 상엽과 하엽에 다발성 공동과 경결이 관찰되었다.

진단은 경기관지, 경피적, 혹은 개흉 폐생검으로 *Aspergillus*의 조직 침습을 확인하면 확진을 할수있다. 본 증례의 경우에는 폐동맥류의 치료를 위해 시행한 폐절제술후 조직검사에서 *Aspergillus*의 조직침습이 확인되었다.

치료에있어서의 성공률은 다양하게 보고되고 있는데 Saraceno등<sup>19</sup>의 보고에 의하면 itraconazole의 성공률이 가장 높았고 itraconazole의 낮은 독성을 고려하여 이들은 초치료로써 itraconazole을 권장하고 있으며 그 외의 여러 보고에서도 itraconazole의 치료 성공률이 높았음을 보여주고있다<sup>21-23</sup>. 또한 amphotericine B를 초기에 사용한후 장기간의 감염억제를 위해서도 itraconazole을 사용할 수 있다<sup>24</sup>. 본 증례의 경우에는 초치료로 하루에 itraconazole 400 mg을 경구로 투여하여 임상증상의 호전을 관찰할 수 있었다.

만성 괴사성 침입성 폐 국균증은 임상증상의 발현이 대개 수개월이나 수주에 걸쳐 나타나고 단순 흉부 촬영상 폐결핵이나 폐렴과 유사한 소견을 보이기 때문에 조기 진단이 어렵다. 그렇지만 계속적인 항생제의 투여에도 불구하고 악화되며 객담이나 기관지 내시경의 가검물에서 *Aspergillus*의 배양이 양성이고, 환자의 면역상태가 감소되어 있는 경우에는 의심을 해야하고 아울러 적극적인 진단과 치료를 해야 할것으로 사료된다.

## 요 약

저자들은 객담, 기침, 발열과 호흡곤란을 보이고 단순 흉부촬영상 다발성 공동과 경변을 보이며 흉부 전산화 촬영과 폐동맥 혈관조영술상 폐 동맥류가 확인된 환자에서 폐 절제술후 만성 괴사성 침입성 폐 국균증으로 진단된 1예를 경험하였기에 이에 보고하는 바이다.

## 참 고 문 헌

1. Bartter T, Irwin RS, Nash G. Aneurysms of the pulmonary arteries. Chest 1988;94:1065-75.
2. Hinson KFW, Moon AJ, Plummer NS. Bronchopulmonary aspergillosis : A review and report 8 new cases. Thorax 1952;7:317.
3. Fraser RS. Pulmonary aspergillosis : Pathologic and pathogenetic features. Pathol Annu 1993; 28:231-77.
4. 박익수, 윤호주, 신동호, 박성수, 이정희. 폐 국균증의 임상적 특성. 결핵 및 호흡기 질환 1994; 41:624-31.
5. Gefter WB, Weingrad TR, Epstein DM, Ochs RH, Miller WT. "Semi-invasive" pulmonary aspergillus : a new look at the spectrum of Aspergillus infection of the lung. Radiology 1981;140: 313-21.
6. 임현옥, 이종덕, 황영실, 최진학, 이상호, 김성호. 만성 괴사성 침입성 폐 Aspergillosis 1예. 대한 내과학회지 1991;41권:6호:873-7.
7. Kim SY, Lee KS, Han H, Kim J, Kim TS, Choo SW, Kim SJ. Semiinvasive pulmonary aspergillosis : CT and pathologic finding in six patients. AJR 2000;174:795-8.
8. Caulet S, Capron F, Laaban JP, Prudent J, Rochemaure J, Diebold J. Fatal hemoptysis during bronchial aspergillosis with multiple pulmonary artery aneurysm. Ann Pathol

- 1990;10(3):177-80.
9. Navarro C, Taylor Dickinson PC, Kondlapoodi P, Hagstrom JWC. Mycotic aneurysms of the pulmonary arteries in intravenous drug addicts : report of three cases and review of the literature. *Am J Med* 1984;76: 1124-31.
  10. Choyke PL, Edmonds PR, Markowitz RI, Kleiman CS, Laks H. Mycotic pulmonary artery aneurysm : complication of aspergillus endocarditis. *AJR* 1982;138:1172-5.
  11. Luce JM. Chapter 55. Pulmonary arteriovenous malformation and other pulmonary vascular abnormalities. In : Murray JF, Nadel JA, editors. *Textbook of respiratory medicine*. 2nd ed. Philadelphia : Saunders, Inc. ; 1994. p.1719.
  12. Jaffin BW, Gundel WD, Capeless MA, Castaneda AR, Rabinovitch M, Wackers FJT, : Aneurysm of the pulmonary artery as a cause of severe chest pain. *Arch Intern Med* 1983;143:1484-5.
  13. Remy J, Lemaitre L, Lafitte JJ, Vilain MO, Michel JS, Steenhouwer F. Massive hemoptysis of pulmonary arterial origin : Diagnosis and treatment. *AJR* 1984;143:963-9.
  14. Williams TE, Schiller M, Craenen J, Hosier PM, Sfrak HD. Pulmonary artery aneurysm. *J Thorac Cardiovasc Surg* 1971;62:63-6.
  15. Renie WA, Rodeheffer RJ, Mitchell S, balke WC, White RI jr. Balloon embolization of a mycotic pulmonary artery aneurysm. *Am Rev Respir Dis* 1982;126:1107-10.
  16. Remy J, Smith M, Lamaitre L, Marache P, Fournier E. Treatment of massive hemoptysis by occlusion of a Rasmussen aneurysm. *AJR* 1980;135:605-6.
  17. Binder RE, Faling LG, Pugatch RD, Mahasaen C, Snider GL. Chronic necrotizing pulmonary aspergillosis : a discrete clinical entity. *Medicine* 1982;61:109.
  18. Geftter WB. The spectrum of pulmonary aspergillosis. *J Thorac Imaging* 1992;7:56-74.
  19. Saraceno JL, Phelps DT, Ferro TJ, Futerfas R, Schwartz DB. Chronic necrotizing pulmonary aspergillosis : approach and management. *chest* 1997;112:541-8.
  20. Franquet T, Muller NL, Gimenez A, Domingo P, Plaza V, Bordes R. Semiinvasive pulmonary aspergillosis in chronic obstructive pulmonary disease : Radiologic and pathologic findings in nine patients. *AJR* 2000;174:51-6.
  21. Dupont B. Itraconazole therapy in aspergillosis : study in 49 patients. *J Am Acad Dermatol* 1990;23:607-14.
  22. Debuele K, De Doncker P, Cauwenbergh G. The treatment of aspergillosis and aspergilloma with itraconazole : clinical results of an open international study (1982-1987). *Mycoses* 1988;31:476-85.
  23. Viviani MA, Tortorano AM, Pagano A. European experience with itraconazole in systemic mycoses. *J Am Acad Dermatol* 1990;23: 587-93.
  24. Davies SF, Sarosi GA. Chapter 35. Fungal infection. In : Murray JF, Nadel JA, editors. *Textbook of respiratory medicine*. 3rd ed. Philadelphia : Saunders, Inc. ; 2000. p.1133.