

□ 원 저 □

결핵성 경부 림프절염의 병리소견과 항산균 검출 및 임상소견에 관한 연구

단국대학교 의과대학 내과학교실, 병리학교실¹

황영준, 고미혜, 윤세영, 김용호, 김도형, 이계영, 김건열, 명나혜¹, 박재석

= Abstract =

Cervical Tuberculous Lymphadenitis : Clinicopathological Features and AFB Positivity

Young-Jun Hwang, M.D., Mi Hye Ko, M.D., Se Young Yun, M.D.,
Yong Ho Kim, M.D., Doh Hyung Kim, M.D., Kye Young Lee, M.D.,
Keun Youl Kim, M.D., Na Hye Myong, M.D.¹, Jae Seuk Park, M.D.

*Department of Internal Medicine, Department of Pathology¹,
Dankook University, College of Medicine, Cheonan, Korea*

Background : Histological analysis of tuberculosis shows a spectrum of findings, from well formed granulomatous inflammation with few bacilli in patient with normal immune response to *M. tuberculosis* to poorly formed granulomatous inflammation with many bacilli in patient with defective immune response. To evaluate the degree of immune response to *M. tuberculosis*, we studied the histologic features, including the presence of acid fast bacilli (AFB) in lymph node of patients with cervical tuberculous lymphadenitis, and compared them with clinical characteristics.

Methods : We reviewed the histologic features of 33 cases of cervical tuberculous lymphadenitis and processed the excised nodes for auramine-rhodamine staining to detect AFB. The AFB positivity in tissue was compared with the histologic features (degree of granuloma formation, presence of caseation necrosis, presence of neutrophilic infiltration) and clinical characteristics (lymph node size, duration of symptom, presence of local symptom or radiologic evidence of pulmonary tuberculosis).

Address for correspondence :

Jae Seuk Park, M.D.

Department of Internal Medicine, Dankook University Medical Center

16-5 Anseodong Cheonan Chungnam 330-715, Korea

Phone : 0417-550-3055 Fax : 0417-556-3256 E-mail : jspark@anseodankook.ac.kr

Results: 1) The mean age at diagnosis was 42.4 years, and male to female ratio was 1:4.5. 2) Histologically, all cases showed well formed granuloma and variable degrees of caseation necrosis, and 39% of the cases showed neutrophilic infiltration in the granulomatous inflammation. 3) AFB were confirmed in 52% of the cases, and they were found extracellularly and at the periphery of caseation necrosis. 4) There was no association between AFB positivity and histological features or clinical characteristics.

Conclusion: Cervical tuberculous lymphadenitis showed well formed granulomatous inflammation with caseation necrosis, and there was no association between AFB positivity in the tissue and histological or clinical characteristics. (Tuberculosis and Respiratory Diseases 2000, 48: 720-729)

Key words: Lymphadenitis, Cervical tuberculous, Granuloma, Caseation necrosis.

서 론

결핵은 인류를 괴롭혀 온 가장 심각한 감염질환의 하나로 구미 선진국에서는 유병율이 현저히 감소하였으나 저개발 국가에서는 아직도 높은 유병율을 보이고 있다¹. 우리나라의 경우 적극적인 결핵관리로 결핵의 유병율이 최근 많이 감소하였다고 하나 경제 수준이 비슷한 다른 나라에 비해 아직도 높은 유병율을 보이고 있어², 이 질환의 심각성과 함께 그 원인에 대한 의문이 계속 제기되어 왔다.

결핵병변의 병리소견은 특징적으로 육아종성 염증 반응을 보이는데, 육아종은 단핵식세포의 변형으로 이루어진 탐식작용이 활발한 유사피세포(epithelioid cell)와 랑그한스 거대세포들과 이들을 둘러싸고 있는 림프구와 섬유아세포(fibroblast)들로 구성되며, 일부에서는 육아종의 중심부에 건락성 괴사(caseation necrosis)를 일으키기도 하는데 이는 결핵균 또는 그 산출물에 대한 숙주의 지연성 과민반응(delayed type hypersensitivity)에 의한 것으로 알려져 있다^{3,4}.

결핵균에 대한 숙주의 세포매개성 면역반응이 강하거나 결핵균의 독성이 약하면 결핵병변에서 육아종의 형성이 좋고 결핵균의 숫자가 적고, 결핵균에 대한 세포매개성 면역반응이 약하거나 결핵균의 독성이 강할 경우 결핵병변에서 육아종의 형성이 나쁘고 결핵균이 많이 발견되는 것으로 알려져 있다⁵⁻⁷. 그러므로 결핵 환자의 결핵 병변에서 육아종성 염증반응의 정도와 병

변 내에서 결핵균의 양은 결핵균에 대한 환자의 세포매개성 면역반응의 정도를 반영한다고 볼 수 있다⁸.

이에 본 연구에서는 결핵성 경부 림프절염으로 진단된 환자들의 림프절의 결핵병변에서 육아종의 형성 정도, 건락성 괴사 유무, 그리고 병변내 중성구의 침윤 유무, 항산균의 유무 등의 병리소견을 분석하여 우리나라의 림프절 결핵병변에서의 세포매개성 면역반응의 정도를 예측해보고, 대상 환자들의 림프절의 크기, 림프절의 발견시점에서 조직검사까지의 기간, 림프절 부위의 압통, 흉부 방사선 소견상 결핵병변의 유무 등의 임상소견이 병리소견, 항산균 검출율과 상관관계가 있는지 알아보았다.

대상 및 방법

1. 연구 대상

1996년 1월부터 2000년 1월까지 단국대학교 병원에 경부 림프절 종대를 주소로 내원한 환자 중에서 외과적 절제 조직검사(excisional biopsy)를 시행받고 결핵성 림프절염으로 진단된 33명의 환자들을 대상으로 하였다. 결핵성 림프절염의 진단은 조직 소견 상 육아종성 염증소견을 보이고, 세균학적 검사 소견, 치료에 대한 반응 등의 임상소견을 종합하여 진단하였다. 대상 환자 중 한 명을 제외하고는 조직검사 당시 항결핵 약물 치료를 하지 않았었다. 조직검사 당시 항결핵 약

물 치료를 받고 있던 환자는 항결핵 약물 치료 도중 림프절의 크기가 증가하여 조직검사를 시행한 경우였다.

2. 임상소견

후향적 방법으로 대상 환자들의 의무기록과 방사선 소견을 분석하여 조직검사를 시행한 림프절의 크기, 림프절의 발견시점에서 조직검사까지의 기간, 림프절 부위의 통증이나 압통의 유무, 흉부 방사선 소견 상 현재 또는 과거의 결핵의 증거가 있는지 등을 조사하였다.

3. 병리소견

Haematoxylin-eosin으로 염색된 림프절의 병리조직소견을 검토하였으며, 육아종성 염증의 정도, 건락성 괴사의 유무, 중성구의 침윤 유무 등을 분석하였고, 병리조직에 대해 Ziehl-Neelsen 염색이 시행된 경우, 조직에서 항산균의 존재 유무와 분포를 관찰하였다.

4. Auramine-rhodamine 염색

대상환자들의 림프절 검체를 4 μ m 씩 절편을 만들어 슬라이드에 부착시키고 탈파라핀화 시킨 후 auramine-rhodamine 염색을 시행하고 400배 형광현미경 하에서 붉은 노란색으로 형광을 발하는 항산균의 존재 유무를 관찰하였다.

5. 통계처리

통계처리는 pc-sas를 이용하여 X²-test를 하였고 유의성 검증은 p-value <0.05로 하였다.

결 과

1. 성별 및 연령별 분포

대상환자 33명 중 남자가 6명(18%), 여자가 27명

Table 1. Age and sex distribution

Age	Male	Female	Total(%)
20-29	2	4	6(18)
30-39	2	7	9(27)
40-49	2	9	11(33)
50-59	0	2	2(6)
60-	0	5	5(15)
Total(%)	6(18)	27(82)	33(100)

(82%)으로 여자가 남자보다 4.5배 더 많았다. 평균 연령은 42.6세이었으며 연령별로는 30, 40대가 20명(61%)으로 가장 많았다(Table 1).

2. 병리소견

Haematoxylin-eosin 염색소견상 모든 예에서 육아종의 중앙부에 여러정도의 건락성 괴사 소견이 뚜렷이 관찰되었으며, 잘 분화된 유상피세포들과 림프구들이 건락성 괴사부위를 둘러싸고 있는 육아종성 염증소견을 보였다(Fig. 1). 소수의 미성숙 유상피세포와 림프구들이 전반적인 괴사부위에 산재하며 육아종의 형태를 보이지 않는 육아종의 형성이 나쁜 소견을 보인 환자는 없었다⁹. 13예(39%)에서 육아종성 병변 주위로 중성구의 침윤(neutrophilic infiltration)이 관찰되었다(Table 2).

3. 조직에서 항산균 검출을

대상환자들의 병리조직에 대한 Ziehl-Neelsen 염색이 시행된 경우는 21예(64%)였는데, 이 중 항산균이 검출된 경우는 10예(48%)였으며 대부분 건락성 괴사 가장 자리에 존재하였다(Fig. 2, A). Auramine-rhodamine 염색에서 항산균이 검출된 경우는 11예(33%)로(Fig. 2, B) 두 가지 염색 방법 중 하나에서라도 항산균이 검출된 경우는 17예(52%)였다(Table 3). Ziehl-Neelsen 염색에서 항산균이 검출되었지만 auramine-rhodamine 염색에서 항산균이



Fig. 1. Light microscopy shows granulomatous inflammation with caseous necrosis. arrowhead indicates neutrophilic infiltration(H&E, X200)

Table 2. Histologic features of cervical tuberculous lymphadenitis

Histologic features	No(%)
Granuloma formation	
Well formed granuloma	33(100)
caseation necrosis(+)	33(100)
caseation necrosis(-)	0
Poorly formed granuloma	0
Neutrophilic infiltration	13(33)

검출되지 않은 경우는 6예(29%)였으며, Auramine-rhodamine 염색에서 항산균이 검출되었지만 Ziehl-Neelsen 염색에서 항산균이 검출되지 않은 경우는 5예(24%)였다. 조직검사 이전에 항결핵약물치료를 받고 있던 1명의 환자에서는 Ziehl-Neelsen 염색과 auramine-rhodamine 염색 모두에서 결핵균이 검출되지 않았다.

4. 조직의 중성구 침윤과 항산균 검출율과의 연관성

병리소견상 중성구의 침윤이 있는 13예 중에서 조직에서 항산균이 검출된 경우는 4예(31%)였고, 중성구의 침윤이 없는 20예 중에서 항산균이 검출된 경우가 13예(65%)로 중성구의 침윤이 있는 경우 항산균 양성율이 낮은 경향을 보였지만 통계적인 유의성은 없었다($p=0.055$)(Table 4).

5. 조직검사를 시행한 림프절의 크기와 항산균 검출율과의 연관성

림프절 절제수술을 시행한 림프절의 크기는 0.7 cm에서 6.0 cm까지 다양했으며, 1.0-2.0 cm인 경우가 15예(45%)로 가장 많았다. 조직에서 항산균 검출율과 림프절의 크기와는 연관성이 없었다(Table 5).

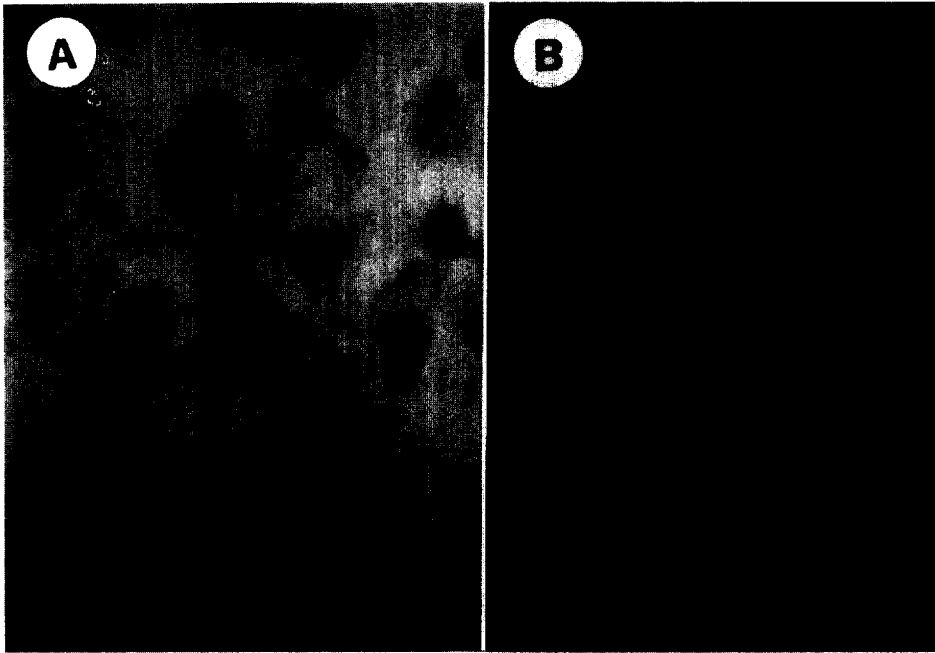


Fig. 2. Acid fast bacillus(arrowhead) shows on Ziehl-Neelsen stain(A, X1000) and Auramine-rhodamine stain(B, X400).

Table 3. AFB positivity(%) according to staining methods

Staining method	No of AFB(+)	AFB positivity(%)
AFB stain(n=33)	17	57
Ziehl-Neelsen stain(n=21)	10	48
Auramine-rhodamine stain(n=33)	11	33

Table 4. Neutrophil infiltraion and AFB positivity(%)

Neutrophil infiltraion	No	AFB positivity(%)	p-value
neutrophil infiltration(+)	13	31	0.055
neutrophil infiltration(-)	20	65	

6. 림프절의 발견 기간과 항산균 검출율과의 연관성

림프절이 축지된 후 조직검사를 시행하기까지의 기간은 3일부터 1년까지 다양하였으며, 1주에서 4주 사이가 13예(39%)로 가장 많았다. 림프절의 발견 시점에서 조직검사까지의 기간과 항산균의 검출율 사이

에는 연관성이 없었다(Table 6).

7. 흉부방사선 소견과 항산균 검출율과의 연관성

대상 환자 중에서 흉부방사선 소견상 과거 또는 현재의 결핵으로 인한 소견이 있는 경우는 10예(30%)였

Table 5. Lymph node size and AFB positivity (%)

Size(cm)	No	AFB positivity(%)
-1.0	3	67
1.0-2.0	15	53
2.0-4.0	10	30
4.0-6.0	5	80
Total	33	52

Table 6. Duration of symptom and AFB positivity (%)

Duration(wk)	No	AFB positivity(%)
-1	3	100
1-4	13	38
4-12	8	38
12-	9	67
Total	33	52

으며, 흉부 방사선 소견상 결핵 소견이 있을 경우 항산균 검출율은 70%이었고, 흉부 방사선 소견상 결핵 소견이 없을 경우 항산균 검출율은 43%로 흉부 방사선 소견상 결핵병변이 있을 경우 결핵균 검출율이 높

은 경향을 보였지만 통계적인 차이는 없었다($p=0.161$) (Table 7).

8. 조직소견(중성구 침윤, 항산균 검출)과 국소증상의 연관성

조직소견상 중성구의 침윤이 있던 13예 중 경부 림프절 부위에 통증 또는 압통과 같은 국소증상이 있었던 경우는 9예(69%)였고, 중성구 침윤이 없었던 20예 중 국소증상이 있었던 경우는 11예(55%)로 중성구의 침윤이 있을 경우 국소증상이 있는 경우가 더 많은 경향은 보였지만 통계적인 유의성은 없었다($p=0.41$) (Table 8). 항산균이 검출된 17명의 환자 중에서 국소증상이 있었던 경우는 10예(59%)였고, 항산균이 검출되지 않은 16명 중 국소증상이 있었던 경우는 10예(63%)로 항산균의 검출 여부와 국소증상 사이에는 연관성이 없었다(Table 8).

고 찰

결핵성 경부 림프절염의 진단은 병리 소견과 조직에서 결핵균 검출과 함께 치료에 대한 반응 등의 임상소견

Table 7. Pulmonary tuberculosis lesion and AFB positivity (%)

	No	AFB positivity(%)	p-value
Pulmonary TB(+)	10	70	0.161
Pulmonary TB(-)	23	43	

Table 8. Histologic features and symptom positivity (%)

	No	Local symptom(%)	p-value
neutrophilic infiltration			
positive	13	9(69)	0.414
negative	20	11(55)	
AFB in tissue			
positive	17	10(59)	0.829
negative	16	10(63)	

을 종합하여 내리게 된다. 왜냐하면 병리 소견의 경우 유육종증, 진균종에서도 결핵에 있어서 특징적으로 알려진 육아종성 염증반응의 소견을 보일 수 있으며¹⁰, 후천성 면역억제증후군과 같이 세포매개성 면역기능에 장애가 있을 경우 육아종을 잘 형성하지 않고 비특이적인 염증소견만 보일 수도 있으며¹¹, 세균학적 검사의 경우에 있어서도 조직 표본에 대한 항산균 염색에서 결핵균을 증명할 수 없는 경우가 많으며 배양검사의 경우 4주에서 8주 정도 기다려야 한다는 단점이 있기 때문이다¹²⁻¹⁴.

이전에는 결핵성 림프절염의 진단을 위해 외과적 절제생검이 많이 이용되었으나 최근 경피 세침흡인(fine needle aspiration) 세포진으로도 특징적인 육아종성 염증반응의 진단이 가능하다는 것이 알려지고^{10,15}, 중합효소 연쇄반응(polymerase chain reaction)과 같은 분자생물학적 진단기법이 도입됨으로써 결핵균의 검출율은 높으면서 검사 시간이 단축되어¹⁶, 외과적 절제생검의 필요성이 감소하였다. 이전의 국내 보고들에 의하면 결핵성 림프절염 환자의 연령분포에 있어서 20대가 가장 많은 부분을 차지하였지만^{11,15}, 1996년부터 2000년 1월까지 최근에 절제생검으로 결핵성 림프절염을 진단된 본 연구의 경우 평균연령이 42.9세로 증가하였는데, 그 이유로는 외과적 절제술의 필요성의 감소와 외과적 절제술의 경우 수술 후에 상처가 남는다는 이유로 젊은 연령층에서 꺼리는 경향이 있고, 오히려 전이성 암과 같은 경부 림프절 종대를 일으킬 수 있는 다른 진단과의 감별을 위한 절제생검을 하는 경우가 많아졌기 때문으로 생각된다.

결핵성 림프절염의 조직표본을 Ziehl-Neelsen 염색을 시행하였을 때, 항산균이 검출된 경우 대부분 소수의 항산균이 전락성 괴사의 가장자리에 세포 밖으로(extracellular) 관찰되었다. 이러한 소견은 전락성괴사의 형성이 결핵균의 증식에 의한 결과라기 보다는 결핵균과 그 산출물에 대한 지연성 과민반응에 의한 것이라는 이론을 뒷받침하는 소견으로 생각된다⁴.

Ziehl-Neelsen 염색을 통한 림프절 조직에서의 항산균 검출율은 Chakraborty 등¹¹의 보고에 의하면

45%, 노 등¹³의 보고에 의하면 40%의 양성율을 보였는데, 본 연구의 경우 48%로 다른 연구들과 비슷한 양성율을 보였다. 본 연구에서 auramine-rhodamine 염색법으로 조직표본에 대해 항산균 염색을 시행했을 경우 항산균 양성율은 33%였다. 그러므로 auramine-rhodamine 염색은 짧은 시간 내에 많은 검체를 처리할 수 있는 장점이 있지만 항산균 검출율에 있어서는 Ziehl-Neelsen 염색보다 우수하지 않는 것으로 생각된다. 그러나 Ziehl-Neelsen 염색에서 항산균이 검출되지 않았지만 auramine-rhodamine 염색에서 항산균이 검출된 경우가 있어 Ziehl-Neelsen 염색법의 보완적으로 이용될 수는 있을 것으로 생각된다.

조직표본에서 항산균 검출 유무와 조직검사를 시행한 림프절의 크기, 림프절의 발견시점에서 조직검사 시행시기까지의 기간, 통증이나 압통과 같은 국소증상의 유무, 흉부 방사선 소견상 결핵의 증거의 존재 유무와 같은 임상소견사이에 차이가 없었다. 이러한 결과는 결핵성 림프절염의 증상은 결핵균의 증식에 의한 결과라기 보다는 결핵균에 대한 숙주의 지연성 과민반응의 정도 따른 결과라는 주장을 뒷받침하는 소견으로 생각된다⁴.

BCG 예방접종 후에 과증성 감염을 일으킨 환자들의 결핵 병변을 분석하여 보았을 때, 잘 분화된 유사 피세포와 랑그한스 거대세포들을 포함하는 육아종의 형성이 좋고, 그 주위로 림프구와 섬유화성 결절을 형성한 예(tuberculoid type)에서는 병변 내에 결핵균이 발견되는 경우가 거의 없으며 예후가 좋으나, 육아종의 형성이 나쁘고 림프구의 침윤이 적은 경우(lepromatous type)에서는 대식세포 내에 결핵균이 많이 관찰되고 환자들은 대부분 사망하였다⁷. 그리고 Das 등¹⁸의 보고에 의하면 결핵성 림프절염에서 병리 소견상 육아종의 형성이 좋은 경우 항산균의 검출율이 낮고 육아종의 형성이 나쁜 경우 항산균의 검출율이 높았다. 그러므로 결핵환자의 결핵 병변에서 육아종의 형성 정도가 환자의 세포매개성 면역반응의 정도를 판단하는데 도움이 될 수 있을 것이다⁸.

Ramanathan 등⁹은 결핵성 림프절염의 생검 조직 소견 상 육아종을 잘 형성한 경우는 76.7%이고 미성숙 상피양세포를 포함하고, 육아종을 잘 형성하지 않는 군이 21.3%로 보고하였다. 그러나 본 연구에서는 대상 환자 모두에서 육아종의 형성이 좋았고, 여러 정도의 건락성 괴사소견을 보였다(Table 2). 그러므로 병리소견으로만 판단한다면 대상환자들의 결핵균에 대한 세포매개성 면역반응은 장애가 없을 것으로 생각된다.

건락성 괴사는 세포매개성 면역반응의 일환인 지연성 과민반응의 결과로 알려져 있으며, 결핵균에 대한 세포매개성 면역반응에 장애가 있을 경우 건락성 괴사를 형성하지 않았다⁷. 건락성 괴사 부위에서 결핵균은 생존은 할 수 있지만 증식할 수 없는 상태로 지내다가 일부에서 지연성 과민반응이 과도하게 일어나면 건락성 괴사 부위의 중심부가 액화되는데, 이 액상 부위에서 결핵균이 급속히 증식하게 된다. 폐결핵의 경우 건락성 괴사가 액화되면서 소기관지 벽을 손상시켜 내용물과 함께 결핵균이 기도로 배출되면서 가장 중요한 감염원과 약제내성의 원인이 된다^{4,15}. 그러므로 세포매개성 면역반응과 지연성 과민반응은 칼의 양날과 같아서 지연성 과민반응이 항진될 경우 결핵균에 대한 숙주의 방어기전에 도움을 주지 않고 오히려 결핵균의 증식과 전파에 유리하게 작용하는 결과를 가져올 수 있다^{9,16}.

결핵성 림프절염의 조직소견에서 육아종의 중심부에 건락성 괴사소견을 동반한 경우는 Ramanathan 등⁹의 보고에 의하면 71%이었으나 본 연구의 경우 100%에서 정도의 차이는 있었으나 뚜렷한 건락성 괴사소견을 보였다(Fig. 1, Table 2). 그러므로 제한된 자료이기는 하지만 우리나라에서 결핵의 유병율이 높은 것은 세포매개성 면역반응의 장애보다는 지연성 과민반응이 외국에 비해 과도하게 작용하고 이로 인한 건락성 괴사와 액화로 진행되는 경우가 더 많은 것이 원인 중의 하나가 될 수 있지 않을까 생각되지만 확인을 위해서는 더 많은 연구가 필요할 것으로 생각된다.

요 약

연구배경 :

결핵의 병리소견은 하나의 스펙트럼을 이루는데, 결핵균에 대한 면역기능이 정상이면 육아종의 형성이 좋고 결핵균이 거의 발견되지 않지만, 결핵균에 대한 면역기능이 저하되어 있으면 육아종의 형성이 나빠져 많은 결핵균이 발견된다. 이에 저자들은 결핵성 경부 림프절염 환자의 림프절 조직에서 결핵균에 대한 면역기능의 정도를 알아보기 위해 병리소견과 항산균의 유무를 분석하고 임상적인 특징과 관련이 있는지 알아보려고 하였다.

방 법 :

조직검사로 결핵성 경부 림프절염으로 진단받은 33명의 환자들의 병리소견을 분석하고 조직표본들을 탈파라핀화한 후 auramine-rhodamine 염색을 시행하여 조직에서의 항산균 유무를 검사한 후, 조직에서의 결핵균 검출 유무가 병리적인 특성(육아종의 형성정도, 건락성 괴사의 유무, 중성구의 침윤) 또는 임상적인 특성(림프절의 크기, 림프절의 발견시점에서 조직검사까지의 기간, 림프절 부위의 통증이나 압통의 유무, 흉부방사선 소견상 결핵 소견의 유무)과 연관성이 있는지 알아보았다.

결 과 :

- 1) 대상환자의 평균연령은 42.4세였고, 남녀비는 1:4.5였다.
- 2) 조직검사 소견 상 모든 예에서 육아종의 형성이 좋았고, 다양한 정도의 건락성 괴사가 관찰되었으며, 39%에서 육아종성 염종 주위로 다형백혈구의 침윤이 관찰되었다.
- 3) 52%의 예에서 조직표본에서 항산균이 검출되었고, 항산균은 세포 외에 존재하였고, 건락성괴사 부위의 가장자리에서 주로 발견되었다.
- 4) 조직에서의 항산균 검출 유무와 병리학적 특성 또는 임상적 특성과는 연관성이 없었다.

결 론 :

결핵성 경부 림프절염의 경우 육아종의 형성이 좋았

고, 조직에서의 항산균 검출 유무와 병리적 또는 임상적 특성과는 연관성이 없었다.

감사의 글

병리조직에 대해 Auramine-rhodamine 염색을 도와주신 결핵연구원 송철규 선생님께 감사드립니다

참 고 문 헌

1. World Health Organization : World health statistics annual, Geneva. 11;1989.
2. 보건복지부, 대한결핵협회. 제7차 전국결핵실태조사 결과, 1995.
3. Schluger NW, Rom WN. The host immune response to tuberculosis. Am Respir Crit Care Med 1998;157:679-91.
4. Dannenberg AM Jr. Roles of cytotoxic delayed-type hypersensitivity and macrophage-activating cell-mediated immunity in the pathogenesis of tuberculosis. Immunobiology 1994;191:461-73.
5. Ando M, Dannenberg AM Jr, Sugimoto M, Tepper BS. Histochemical studies relating the activation of macrophages to the intracellular destruction of tubercle bacilli. Am J Pathol 1977; 86:623-33.
6. Sugawara I, Yamada H, Kazumi Y, Doi N, Otomo K, Aoki T, et al. Induction of granulomas in interferon-gamma gene disrupted mice by avirulent but not by virulent strains of *Mycobacterium tuberculosis*. J Med Microbiol 1998;47:971-7.
7. Emile JF, Patey N, Altare F, Lamhamedi S, Jouanguy E, Boman F, et al. Correlation of granuloma structure with clinical outcome defines two types of idiopathic disseminated BCG infection. J Pathol 1997;181:25-30.
8. Saunders BM, Frank AA, Orme IM. Granuloma formation is required to control bacillus growth and delay mortality in mice chronically infected with *Mycobacterium tuberculosis*. Immunology 1999;98:324-8.
9. Ramanathan VD, Jawahar MS, Paramasivan CN, Rajaram K, Chandrasekar K, Kumar V et al. A histological spectrum of host responses in tuberculous lymphadenitis. Indian J Med Res 1999;109:212-20.
10. Ellison E, Lapuerta P, Martin SE. Fine needle aspiration diagnosis of mycobacterial lymphadenitis : sensitivity and predictive value in the united states. Acta Cytologica 1999;43:153-7.
11. Chakraborty S, Chakraborty AK, Patra SP, Bhattacharya SK. Demonstration of acid-fast bacilli in tissues and evaluation of atypical tuberculous lesions. J Indian Med Assoc 1993;91:30-3.
12. 김은배, 백진흙, 최동욱, 마성대, 유남수, 조동일, 김재원. 표재성 결핵성 임파선염에 관한 임상적 고찰. 결핵 및 호흡기질환 1989;36:111-9.
13. 노진우, 최희진, 김형일, 정진홍, 이관호, 이현우 등. 폐외결핵 조직에서의 항산균 검출. 영남의대학술지 1994;11:240-6.
14. Huhti E, Brander E, Paloheimo S, Sutinen S. Tuberculosis of the cervical lymph nodes : a clinical, pathological and bacteriological study. Tubercle 1975;56:27-36.
15. 박미란, 김창선, 서지영, 손형태, 유남수, 조동일. 결핵성 임파선염의 임상적 고찰. 결핵 및 호흡기질환 1997;44:1225-33.
16. 김호중, 현인규, 이명구, 정기석, 안혜경. 경부 임파선에서 Polymerase chain reaction(PCR)을 이용한 결핵균의 진단에 관한 연구. 결핵 및 호흡기질환 1995;42:35-41.
17. Das DK, Pant JN, Chachra KL, Murthy NS, Satyanarayan L, Thankamma TC et al. Tubercu-

lous lymphadenitis : correlation of cellular components and necrosis in lymph-node aspirate with AFB positivity and bacillary count. Indian J Pathol Microbiol 1990;33:1-10.

18. Orme I. Cellular and genetic mechanism underlying susceptibility of animal models to tuberculosis infection. Novartis Found Symp 1998;217:112-7.
