

□ 증 례 □

신혈관근지방종을 동반한 결절성 경화증에서 발생한 폐림프관평활근종증 1예

경희대학교 의과대학 내과학교실

김명임, 강홍모, 이호중, 고용호, 조용선, 유지홍

= Abstract =

A Case of Pulmonary Lymphangioleiomyomatosis Developed in Tuberous Sclerosis with Renal Angiomyolipoma

Myung Im Kim, M.D., Hong Mo Kang, M.D., Ho Jong Lee, M.D.,
Yong Ho Koh, M.D., Yongseon Cho, M.D., Jee Hong Yoo, M.D.

*Department of Internal Medicine, School of Medicine,
Kyung Hee University, Seoul, Korea*

Tuberous sclerosis is a rare hereditary anomaly of variable penetrance characterized by mental retardation, epilepsy, and adenoma sebaceum. Pulmonary involvement is uncommon, but, when involved by tuberous sclerosis, it shows characteristic reticulonodular infiltration and cystic changes.

Lymphangioleiomyomatosis is a rare disease of unknown cause that affects women of reproductive age. It is characterized by progressive proliferation of smooth muscle in the lung. We experienced one case of pulmonary lymphangioleiomyomatosis associated with tuberous sclerosis in a 26-year-old female patient. This case is reported with a brief review of the literature. (*Tuberculosis and Respiratory Diseases* 2000, 48 : 788-793)

Key words : Tuberous sclerosis, Lymphangioleiomyomatosis.

Address for correspondence :

Hong Mo Kang, M.D.

Department of Internal Medicine, School of Medicine Kyung Hee University

1 Hoegi-Dong Dongdaemun-ku, Seoul

Phone : 02-958-8196 Fax : 02-968-1848 E-mail : KMCIM@chollian.net

서 론

결절성 경화증은 경련, 지능저하 그리고 특징적인 피부 병변을 보여주는 비교적 드문 신경피부 증후군으로 폐의 침범은 부분적인 결절성 증식을 동반하는 낭종성 질환으로 나타난다. 폐의 림프관평활근종증은 대부분 가임기 여성에서 호발되는 드문 질환으로 흉벽, 기관지나 기관지초, 폐포벽, 폐혈관 그리고 림프관 등의 벽에 비전형적인 평활근의 증식으로 점진적인 폐기능의 소실과 궁극적으로는 사망을 초래하는 질환이다'. 결절성 경화증이 폐침범을 보이는 경우는 전체 환자의 0.1-1% 정도로 드문 것으로 알려져 있는데 국내에서는 안 등²과 송 등³에 의해 보고된 몇 예가 있을 뿐이다.

저자들은 신장의 혈관근지방종과 결절성 경화증을 진단받았던 26세 여자환자가 혈뇨와 기흉으로 입원하여 고해상전산화단층촬영과 병리조직소견에서 림프관 평활근종증의 진단에 유용한 HMB-45에 양성인 평활근의 증식을 보여 폐의 림프관평활근종증을 진단한 예를 경험하였기에 보고하는 바이다.

증 례

환 자: 최○정, 여자 26세

주 소: 육안적 혈뇨

현병력: 환자는 결절성 경화증과 양측 신장의 혈관근 지방종으로 본원 비뇨기과에서 추적 관찰중인 자로 내원 2일전부터 육안적 혈뇨가 있어 비뇨기과에 입원하였다. 입원 후 혈뇨는 호전되었으나 갑자기 발생한 기흉과 발열 및 기침으로 내과로 전과되었다.

개인력: 흡연력과 음주력은 없었다.

과거력: 3세때 두세 차례의 경미한 간질발작이 있어 3개월간 항경련제를 복용하였고 그 이후에는 재발이 없었으며 4세 경부터 안면에 지방선종이 나타나기 시작하였다. 2년 전에 우측 복부에서 종괴가 만져져 인근병원에서 양측 신장의 혈관근지방종과 결절성 경화증 및 고혈압을 진단 받았으며 그 당시 양측 신장에 2

회의 에탄올 색전술을 시행하였고 1년전에 본원 비뇨기과에서 우측 신장에 에탄올 색전술을 시행하였다.

가족력: 특이 사항 없음

이학적 소견: 내과로 전과될 당시 혈압은 140/100 mmHg, 맥박수는 분당 120회, 호흡수는 분당 22회, 체온은 39.8℃ 이었으며 급성 병색을 띠고 있었다. 외관상 안면부위에 대칭성 지방선종을 관찰할 수 있었고 안저 검사상 망막에 황색반이 관찰되었다. 흉부 청진상 우측 폐에서 호흡음은 감소되어 있었으나 수포음이 나 천명음은 없었고 심장 박동은 빠르고 규칙적이었으며 심잡음은 들리지 않았다. 복부 촉진상 양측상복부에서 크기를 정확하게 짚 수 없으며 고정되어 있는 단단한 종물이 만져졌으나 동통은 호소하지 않았다. 신경학적 검사상 이상소견은 없었고 지능은 정상이었다. 검사소견: 입원당시 말초혈액검사에서 혈색소 7.9 gm/dL, 헤마토크릿 24.5%, 백혈구수 5400/mm³, 혈소판수 165,000/mm³이었으며 생화학검사는 정상 이었고, 소변검사상 다수의 적혈구가 관찰되었다. 동맥혈가스 검사 소견은 pH 7.48, 이산화탄소분압이 34 mmHg, 산소분압이 77 mmHg, 중탄산이온이 25

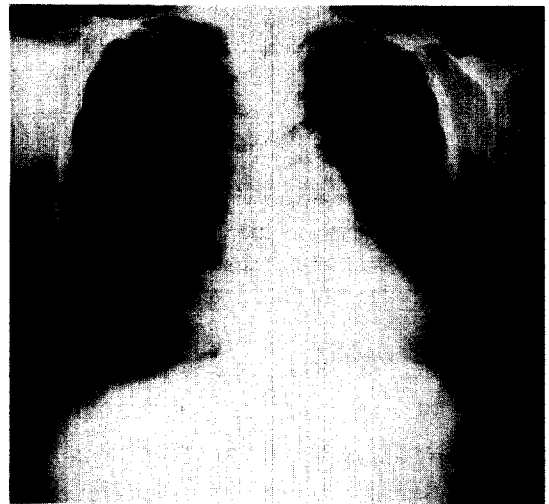

Fig. 1A. Chest radiograph shows right-sided pneumothorax and mediastinal shifting to left.

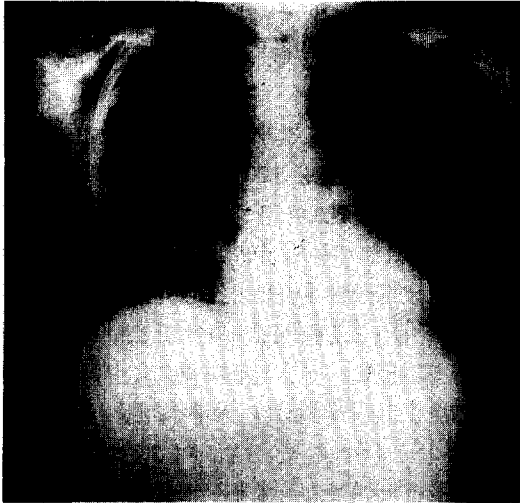


Fig. 1B. Chest radiograph after insertion of the chest tube shows the diffuse reticulo-nodular densities in the both lower lung fields.




Fig. 2. Chest high resolution CT shows the diffusely scattered thin-walled air cyst on entire lung fields.

mEq/L이었다. 객담 세균 검사상 정상이었고 혈액 배양검사도 정상이었다. 심초음파 검사는 정상이었고 단 순흉부방사선에서 우측에 기흉이 있었으며(Fig. 1A) 흉관 삽관후의 흉부방사선에서는 미만성으로 망상형의 폐침윤이 양측 폐의 하방에서 관찰되었다(Fig. 1B). 고해상전산화단층촬영에서 양측 폐야에 얇은 벽을 가진 폐낭종이 산재되어 관찰되었다(Fig. 2). 복부

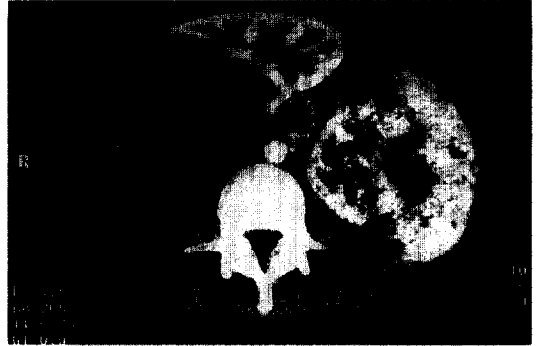

Fig. 3. Abdominal CT shows bilateral angio-myolipoma in both kidneys.



Fig. 4A. Microscopic finding of the lung specimen shows a diffuse thickening of the alveolar septae by fibrosis and mild proliferation of the spindle cells, hemosiderin-laden macrophages and inflammatory cells(H-E stain, $\times 200$).

전산화단층촬영에서는 양측 신장에 큰 종괴(우측 9×11.5 cm, 좌측 9×10.5 cm)가 관찰되며(Fig. 3) 좌측 신의 종괴에는 외측부와 내부에 강한 조영증강이 관찰되는데 이는 최근의 출혈로 생각되며, 우측 신에는 조영증강을 보이는 다발성의 섬유 혈관성 구조를 가진 저음영의 큰 종괴가 관찰되었다. 환자가 사망한 후 부검을 통해 얻은 폐의 병리조직학적 소견은(Fig. 4A) 섬유화에 의한 폐포벽의 비후와 방추형 세포, 염증 세포의 증식이 관찰되며, Masson Trichrome 염색으로(Fig. 4B) 이들 방추형 세포들은 평활근 세포



Fig. 4B. Masson trichrome stain confirms the smooth muscle component(Trichrome, ×200).



Fig. 4D. Cells with immunoreactivity for HMB-45 are evident in the lung specimen of lymphangioleiomyomatosis.




Fig. 4C. Immunoreactivity for progesterone receptors is present in the lung specimen of lymphangioleiomyomatosis.

고 안

결절성 경화증은 1862년 Von Recklinghausen에 의해 처음 기술된 신경피부 증후군의 한 질환으로, 상염색체 우성으로 유전되며 9번째 상염색체에 돌연변이 유전자가 존재하는 것으로 밝혀져 있다. 1908년에 Vogt가 지능저하, 경련, 지방선종의 3대 증상을 보고하였고, 최근에는 이런 3가지 증상이 모두 동반되지 않는 형태도 보고되고 있으며, 뇌, 피부, 망막, 심장, 신장, 소화기관, 내분비선, 골, 폐 등 거의 모든 기관에서 과오종성 증식을 보이며, 발생 빈도는 300,000명 중 1명이고 그 외 종족 및 성별의 차이는 없는 것으로 알려져 있다¹.

신혈관근지방종은 평활근, 혈관, 지방으로 구성된 비교적 드문 신장의 과오종으로 단독으로 발생하거나 결절성 경화증에 동반되어 나타날 수 있다. 증상으로는 혈뇨가 흔하고 증상없이 지내다가 신장안에서 또는 신장주위에서 출혈이 일어나면 심한 옆구리의 통증이 생길 수 있다. 증상이 있는 환자는 신장의 부분 절제나 종양의 혈관경색술이 도움을 주며 경우에 따라서는 신장절제술도 해야한다. 신혈관근지방종은 결절성 경화증에서는 80%에서, 폐림프관평활근종증에서는 드물지만 15% 정도에서 발생하여 폐림프관평활근종증이 결절성 경화증의 하나라는 것을 뒷받침해 준다.

로 확인되었다. 에스트로젠 수용체는 음성이고 프로게스테론 수용체는 양성이며(Fig. 4C) HMB-45는 양성이었다(Fig. 4D).

치료 및 경과 : 환자는 기흉의 치료를 위해 삽입한 흉관으로 계속 공기 유출이 지속되었으며 입원하고 있는 동안 지속적인 고열과 빈맥을 동반하였고 항생제 치료에도 불구하고 호전을 보이지 않았으며 자주 호흡곤란을 호소하였다. 그러던 중 갑자기 경련과 함께 호흡마비가 발생하여 중환자실에서 기계호흡을 하면서 치료하는 도중 폐렴과 급성 신부전으로 사망하였다.

결절성 경화증이 폐의 병변을 동반하는 경우는 1918년 Lautenbacher 에 의해 처음 보고되었으며⁵, 빈도는 전체 결절성 경화증 환자의 1% 미만으로, 남성과 여성에서 발생율의 차이를 보이지 않는 결절성 경화증과는 달리, 대부분이 가임기의 여성에서 발생한다. 1971년 Dwyer 등⁶은 폐병변을 가진 결절성 경화증 환자의 84%가 여성이며, 지능저하가 동반되는 경우가 적어 약 54% 정도가 지능장애를 동반하지 않는 것으로 보고하였고, 초기에 발현되는 피부나 뇌병변과는 달리 폐침범에 의한 증상은 평균 34세에 나타나고 환자들이 평균 43세에 사망하는 것으로 보고하였다. 따라서 일반적인 결절성 경화증 환자가 20대에 사망하는 것으로 볼 때에 경도의 결절성 경화증 환자가 생존기간이 길어져 서서히 진행되는 폐병변의 증상이 30대에 나타나는 것으로 생각된다.

폐림프관평활근종증은 평활근의 과오종성 증식으로 혈관주위, 림프관주위, 폐포벽, 기관지주위 등 정상적으로 림프조직이 있는 곳 어디에나 생길 수 있는 것으로 알려져 있다¹⁰. 1966년 Cornog와 Enterline이 유미홍과 종격동의 림프선근종증이 동반된 환자의 병리조직학적 소견이 결절성 경화증에서 관찰되는 평활근의 증식과 매우 유사하여 기존의 결절성 경화증과 구별하기 위해 림프관평활근종증이라고 처음으로 명명하였다⁷. 임상적 소견, 방사선 소견 및 병리조직학적 소견의 유사성 때문에 폐림프관평활근종증을 결절성 경화증의 불완전한 형태(forme fruste)로 보는 견해가 있으나⁸, 결절성 경화증, 폐를 침범한 결절성 경화증, 폐의 림프관평활근종증의 3가지 질환을 하나의 스펙트럼으로 이해해야 한다는 보고도 있다⁹. 폐림프관평활근종증은 병리조직학적 소견이 결절성 경화증의 폐침범과 동일하고 주로 가임기의 여성을 침범하며 임신에 의해 악화되는점 등은 유사하지만, 우성 유전되는 결절성 경화증과 비교할 때 가족력은 알려져 있지 않다. 본 증례의 환자도 젊은 가임기의 여성으로 2년 전에 결절성 경화증과 신장의 혈관근지방종으로 추적 관찰중에 폐의 기흉이 발생하여 고해상전산화단층촬영 및 폐조직 생검상 림프관평활근종증을 진단할 수

있었다.

폐림프관평활근종증의 임상증상은 본 증례의 환자와 마찬가지로 호흡곤란과 기흉이 가장 흔하며 객혈과 유미홍이 발생할 수 있다¹⁰. 림프관평활근종증의 방사선학적 소견으로는 단순흉부 X-선 검사에서 일반적으로 흉막 삼출, 기흉, 망상형 또는 망상결절형의 폐침윤을 보이게 되며 결국에는 벌집모양 형태의 소견이 양폐야에 고르게 분포한다. 흉부의 고해상전산화단층촬영에서는 흉막 바로 아래의 양폐야에 다양한 크기의 변연이 잘 그려지는 낭종성 병변이 고르게 분포되어 있으며, 낭종은 직경이 대략 2 mm에서 2 cm이고 정상 폐실질로 둘러싸여 있으면서 초기에는 고르고 얇은 막으로 이루어졌던 낭종이 점차 벌집모양의 폐병변을 나타낸다¹¹⁻¹².

폐림프관평활근종증의 병리조직학적 소견은 비전형적인 평활근 세포의 증식과 관련된 미만성 낭종성 변화를 보이며, Brentani 등¹³은 폐림프관평활근종증의 조직에서 에스트로젠, 프로게스테론, 당류 코르티코이드에 대한 수용체의 존재를 보고하였다. 그러나 정상 폐조직에서는 이 수용체가 발견되지 않았기 때문에, 이들 호르몬의 존재가 림프관평활근종증의 병태생리에 중요한 역할을 하는 것으로 생각하였다. 다른 면역조직화학검사에서는 흑색종 세포계(melanoma cell line)의 세포질에서 항원을 인지하는, 단클론 항체인 HMB-45의 존재인데, 이것의 중요성이 아직 밝혀지지 않았지만 진단적 유용성은 입증되었다. 림프관평활근종증 세포는 HMB-45가 양성인 반면 정상 폐조직과 다른 폐질환에서는 대부분 HMB-45가 음성이며¹⁴, 개흉폐생검 뿐만 아니라 경기관지폐생검의 검체에서도 HMB-45가 양성인 세포를 발견할 수 있다. 그래서 Guinee 등¹⁵은 적절한 임상적, 방사선적 소견과 함께 경기관지폐생검의 검체가 HMB-45양성일 경우 림프관평활근종증의 확진에 충분하다고 주장하였다. 본 환자도 병변의 폐조직의 면역조직화학검사에서 에스트로젠 수용체는 음성이었으나 프로게스테론 수용체 및 HMB-45는 양성이었다. 림프관평활근종증의 특별한 치료는 없으며 다량의 프로게스테론이나

tamoxifen과 같은 항에스트로겐 제제를 투여하거나
난소 적출술을 시행하지만 치료효과는 보고자에 따라
많은 차이를 보이고 있다.

요 약

결절성 경화증의 폐침윤은 드문 것으로 알려져 있는데
저자들은 결절성 경화증과 신장의 혈관근지방종으로
추적 관찰중인 환자에서 폐의 기흉이 발생하여 고해상
전산화단층촬영과 병리조직소견에서 HMB-45 양성
인 평활근의 증식을 보인 폐의 림프관평활근증증을 진
단받은 1예를 경험하였기에 보고하는 바이다.

참 고 문 헌

1. Hanck RW, Konig G, Permanetter W, Weiss M, Wockel W, Fruhmahn G. Tuberous sclerosis with pulmonary involvement. *Respiration* 1990;57: 289-92.
2. 안중호, 서지영, 김영환, 심영수, 김건열, 한용철. 폐를 침범한 결절성 경화증 1예. 결핵 및 호흡기 질환 1992;39:433-7.
3. 송동화, 김기원, 양동호, 홍세용, 이종석, 이경수. 양측성 신혈관근지방종과 폐 침윤이 동반된 결절성 경화증 1예. 대한내과학회지 1992;43:423-9.
4. Hurlbut W. Adenoma sebaceum(Pringle); possible epiloia. *Arch Derm* 1966;89:795-7.
5. Lautenbacher R. Dysembryomes metatypique des reins:carcinose submiliaire aigue du poumon avec emphyseme generalise et double pneumothorax. *Ann Med* 1918;5:435-50.
6. Dwyer JM, Hickie JB, Garvan J. Pulmonary tuberous sclerosis: report of three patients and a review of the literature. *Quarterly Journal of Medicine* 1971;40:115-25.
7. Cornog JL, Enterline HT. Lymphangiomyoma, a benign lesion of chyliferous lymphatics synonymous with lymphangiopericytoma. *Cancer* 1966;19:1909-30.
8. Valensi QJ. Pulmonary lymphangiomyoma, a probable forme frust of tuberous sclerosis: a case report and survey of the literature. *Am Rev Respir Dis* 1973;108:1411-5.
9. Capron F, Ameille J, Leclerc P, Mornet P, Barbagellata M, Reynes M, et al. Pulmonary lymphangiomyomatosis and Bourneville's tuberous sclerosis with pulmonary involvement: the same disease? *Cancer* 1983;52:851-5.
10. Corrin B, Liebow AA, Friedman PJ. Pulmonary lymphangiomyomatosis. *Am J Pathol* 1975;79: 348-367.
11. Sherrier RH, Chiles C, Roggli V. Pulmonary lymphangiomyomatosis: CT findings. *Am J Roentgenol* 1989;153:937-40.
12. Rappaport DC, Weisbrod GL, Herman SJ, Chamberlain DW. Pulmonary lymphangiomyomatosis: high-resolution CT findings in 4 cases. *Am J Roentgenol* 1989;152:961-4.
13. Brentani MM, Carvalho CR, Saldiva PH, Pacheco MM, Oshima CT. Steroid receptors in pulmonary lymphangiomyomatosis. *Chest* 1984; 85:96-9.
14. Bonetti F, Chiodera PL, Pea M, Martignoni G, Bosi F, Zamboni G, et al. Transbronchial biopsy in lymphangiomyomatosis of the lung: HMB-45 for diagnosis. *Am J Surg Pathol* 1993;17:1092-102.
15. Guinee DG Jr, Feuerstein I, Koss MN, Travis WD. Pulmonary lymphangiomyomatosis: diagnosis based on results of transbronchial biopsy and immunohistochemical studies and correlation with high-resolution computed tomography findings. *Arch Pathol Lab Med* 1994;118:846-9.