

A 항원 양성 원발성 비소세포폐암 조직에서의 A 항원 소실과 생존기간과의 관계[†]

원광대학교 의과대학 내과학교실

양세훈, 정은택

= Abstract =

The Relationship Between Loss of Blood Group Antigen A in Cancer Tissue and Survival Time in the Antigen A Positive Non-Small Cell Lung Cancer

Sei Hoon Yang, M.D., Eun Talk Jeong, M.D.

Department of Internal Medicine, Wonkwang University College of Medicine, Iksan, Korea

Background : The most important prognostic factor in non-small cell lung cancer is the TNM stage. Even after complete resection in early non-small cell lung cancer, the five-year survival rate is still low. However, new prognostic factors, including molecular biologic factors, have recently been found to guide the treatment of patients with non-small cell lung cancer. We evaluated the prognostic value of the loss of blood-group antigen A in tumor tissue, which has been implicated as an important prognostic factor for overall survival and the timing of the disease progression.

Methods : The loss of blood-group antigen A was assessed immunohistochemically in paraffin-embedded tumor samples from 26 patients with blood types A or AB, who had undergone curative surgery. Monoclonal antibody was used to detect the blood group antigen A expression.

Results : Fifteen patients (58%) expressed antigen A in their tumor tissue, whereas 11 patients (42%) did not show antigen A. The median survival time of the blood A antigen positive group was 11 months, while the median survival time of the blood A antigen negative group was 18 months. The difference in survival between

[†]본 논문은 원광대학교 1999년도 교내연구비의 지원으로 이루어졌음.

Address for correspondence :

Seihoon Yang, M.D.

Department of Internal Medicine, Wonkwang University Hospital

344-2 Sinyong-dong, Iksan, Jeonbuk, 570-711, Korea.

Phone : 0653-850-1078 Fax : 0653-855-2025 E-mail : yshpul@wonrms.wonkwang.ac.kr

the two groups was not statistically significant.

Conclusion : The loss of blood-group antigen A in tumor tissue was not found to be a significant prognostic factor in patients with non-small cell lung cancer. This study needs to be extended for further evaluation. (Tuberculosis and Respiratory Diseases 2000, 48 : 339-346)

Key words : Non-small cell lung cancer, Survival time, Blood group antigen A

서 론

원발성 폐암은 최근 여러 가지 치료법의 개발에도 불구하고 아직까지 예후가 좋지 않은 종양에 포함된다. 지금까지 폐암의 치료계획과 예후 판단에는 병리조직학적 소견, TNM의 해부학적 병기, performance status scale(PS scale)의 생리학적 병기가 주로 채택되어 왔다. 폐암의 병인과 근본적 치료의 발전은 만족스럽지 않으나, 그 동안의 축적된 임상 경험의 분석에 힘입어 임상과정 및 예후가 비교적 정리되었으며, 분자생물학의 발전에 의하여 암 관련 유전자 등 종양의 생물학적 특성의 많은 규명이 있어 왔다.

더욱 나아가 혈액형 항원의 소실이 전구 암이나 암에서 발견되고 예후와 관계된다는 보고들이 있어 왔다. 조직에서 혈액형 항원의 발현은 말초 혈액의 혈액형에 따라 결정된다. 특히 혈액형 A 항원의 발현은 적혈구외에 비뇨기, 위장, 폐, 구강점막 등의 상피세포에도 존재한다. 조직이 손상된 후 치유과정 중 손상 인접부위의 상피세포는 혈액형 A 항원이 소실되고, 육아조직의 증식이 끝나고 조직이 완전히 치유되면 혈액형 A 항원이 다시 발현되며, 또 세포의 증식과 이 동시 혈액형 A 항원이 소실된다^{1,2}. 종양 조직에서의 혈액형 항원의 소실은 방광암³⁻⁷, 자궁경부암^{8,9}, 대장암¹⁰과 두경부 암¹¹일 경우 종양의 증식이 활발하다고 보고하고 있다. 방광암에서 혈액형 항원이 소실되면 주위로의 침범 및 원격전이를 잘하고, 재발도 빈번하여 중요한 예후인자로 알려져 있다. Lee 등¹²의 보고에 의하면 비소세포폐암으로 수술한 환자의 조직에서 혈액형 A 항원의 소실(39%, 43/71례)이 관찰되었고, 중간 생존기간은 A 항원이 소실될 경우에(발현

유지군 : 71개월, 소실군 : 15개월) 생존율이 불량하다고 보고하였다. 반면 Rice 등¹⁴과 Dresler 등¹⁵은 혈액형 A 항원의 소실은 비소세포폐암에서는 유의한 예후인자가 아니라고 보고하기도 하였다. 이에 저자들은 최근 근치적 절제술을 시행 받은 말초 혈액 A, AB형 비소세포폐암 환자에서 혈액형 A 항원의 소실 여부와 생존율과의 관계를 알아보려고 하였다.

대상 및 방법

1. 대 상

1996년부터 1998년까지 원광대학교 의과대학 부속병원에서 원발성 비소세포폐암으로 조직병리학적 진단 받은 후 근치 목적의 절제술을 받았던 환자 76명중, 수술로 인한 합병증으로 1개월 이내에 사망한 경우를 제외한 혈액형이 A형, 또는 AB형인 26명을 대상으로 하였다. 평균 연령은 63세였고, 남녀 비는 20 : 6이었고 조직병리학적 분류는 편평상피암 16례, 선암 6례, 대세포암 4례였다. 병기는 TNM 방법(1997년 개정)으로 I 병기 16례, II 병기 5례, IIIA 병기 5례였고, 조직의 분화도는 과분화도(well differentiated) 8례, 보통분화도(moderately differentiated) 11례, 미분화도(poorly differentiated) 7례였다(Table 1).

2. 방 법

paraffin에 보관된 조직을 4 μ m로 절편한 후, histoclear 용액으로 paraffin을 제거한 다음, 100%,

Table 1. Clinical characteristics of the patients

	(n=26)
Age (mean, range)	63(35-84)
Sex (male : female)	20 : 6
Histology	
Squamous	16
Adenocarcinoma	6
Large cell	4
TNM stage	
I	16
II	5
III A	5
Differentiation	
Well	8
Moderately	11
Poorly	7

95%, 75%, 50% ethanol에 연속적으로 처리하여 재수화시킨 후, 비특이적인 peroxidase 작용을 차단하기 위하여 3% H_2O_2 로 처리한 후 증류수에 담근 다음 PBS(phosphate buffer saline)으로 세척한 후, 비특이적 항체 결합을 막기 위하여 non-immune goat serum(5%, pH 7.6)으로 20분간 처리한 후 Blood group antigen A 일차 항체(DAKO, Co)를 40℃에서 반응시켰다. 이후의 반응은 면역조직 화학 염색법의 공통적인 것으로서, biotin이 결합된 2차항체를 작용시키고, avidin이 결합된 peroxidase reagent를 반응시키면 biotin과 avidin이 결합되어 blood group antigen A에 peroxidase가 부착된다. 여기에 3-amino-9-ethylcarbazole과 반응하여 갈색 반응을 일으키게 한 후 Hematoxylin 염색으로 대조 염색시킨 후 blood group antigen A의 발현을 확인하였다. blood group antigen A의 발현은 조직 slide 모두를 염색하여 광학현미경 200배하에서 전체 암세포 중 염색이 확인된 암세포의 비율이 5% 이상이면 양성 반응으로 하였다(Fig 1, 2, 3). Blood group antigen A 소실여부에 따른 생존율과 폐암의 조직병리학적 분류, TNM병기에 따른 생존율은 Kaplan-Meier법으로 구하였으며, 각 군간의 생존률은 Log-




Fig. 1. Negative reaction of tumor cells and positive control of RBCs and vascular endothelial cells to blood group A antigen stain (Hematoxylin counterstain, 200X)




Fig. 2. Weak positive reaction to blood group A antigen stain (Hematoxylin counterstain, 200X)

rank로 비교하였고 조직병리학적 분류, 세포분화도, TNM병기에 따른 발현률의 비교는 Chi-Square로 검정하였으며 $p < 0.05$ 일 때 통계학적 유의성을 인정하였다.

결 과

1. 병리 조직학적 분류 및 TNM 병기에 따른 생존율

전체 26례중 편평 상피세포암은 16례로 중간 생존기간은 12개월, 선암은 6례로 15개월, 대세포폐암은 4

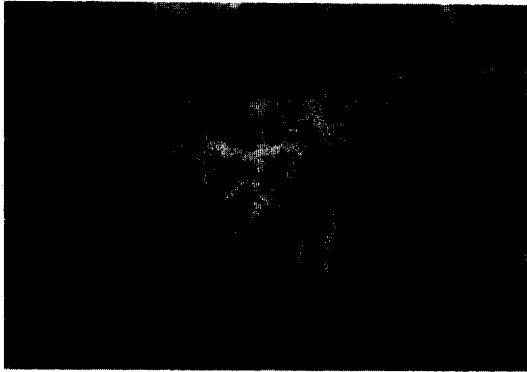

Fig. 3. Strong positive reaction to blood group A antigen stain (Hematoxylin counterstain, 200X)

Table 2. Survival time of patients according to the histology and TNM stage

	Median survival time (months)
Histology*	
Squamous	12
Adenocarcinoma	15
Large cell	15
TNM stage**	
I	17
II	13
III A	7

Kaplan-Meier, Log-rank,

* : $p > 0.05$, ** : $p < 0.05$

례로 15개월이었으나 각 군간의 유의한 생존율의 차이는 없었으며, TNM 병기에 따른 중간 생존기간은 관찰기간이 0.6년-3.6년인 관계로 I 병기가 16례 17개월, II 병기가 5례 13개월, III A가 5례 7개월로 나왔으나 각군간의 유의한 차이를 보였다(Table 2).

2. 폐암조직에서 혈액형 A 항원의 조직 병리학적 분류, 세포 분화도 및 TNM 병기에 따른 소실을

총 26례중 A 항원 발현은 58%(15/26례)에서 유

지되었으며, 42%(11/26례)에서는 A 항원의 소실이 관찰되었다. A 항원의 발현유지 및 소실은 I 병기에서 발현유지 8례, 소실 8례, II 병기 3례, 2례, III A 4례, 1례였고, 조직 병리학적 분류에 따른 편평상피암의 발현유지 9례, 소실 7례, 선암 4례, 2례, 대세포암은 2례, 2례였다. 또한 세포분화도에 따른 A 항원의 발현유지 및 소실은 과분화도(well differentiated)에서 발현 4례, 소실 4례, 보통 분화도(moderately differentiated) 6례, 5례, 미분화도(poorly differentiated) 5례, 2례였다(Table 3).

3. 폐암조직에서 혈액형 A 항원의 소실여부에 따른 생존율

혈액형 A 항원 소실 여부에 따른 중간 생존 기간은 발현 유지군이 11개월, 소실군은 18개월로 소실군이 유지군에 비해 생존기간이 연장되었으나 통계적 유의성에는 이르지 못하는 못하였다. 2년 생존율도 발현유지군은 36%, 소실군 64%로 소실군이 양호하였으나 역시 통계적으로 유의한 차이는 발견 할 수 없었다(Table 4).

고 찰

폐암은 남녀에 있어 암과 관련된 사망의 수위를 차지하고 있다. 폐암의 분류는 편평상피암, 선암, 소세포암, 그리고 대세포폐암으로 나뉘어지며, 이중 소세포암의 빠른 성장률과 조기 전이성이 다른 폐암과 대조되므로, 소세포암과 비소세포폐암으로 양분된다¹⁶. 지금까지 비소세포폐암에서는 치료계획 수립과 예후 판단에 있어 조직병리학적 소견, TNM의 해부학적 병기, performance scale(PS scale)의 생리학적 병기가 주로 채택되었고 그 외에도 암 관련 유전자의 발현 등과 관련된 분자생물학적 변화 등의 이용이 시도되고 있다¹⁶.

I, II 병기에서는 수술적 절제가 표준적 치료로 되어있으며, 완전 절제를 하였더라도 5년 생존율이 50%

Table 3. Prevalence of A antigen loss according to the histology, cellular differentiation and TNM stage

		No. of patient	
		+	-
Histology*			
Squamous	(n= 16)	9	7
Adenocarcinoma	(n= 6)	4	2
Large cell	(n= 4)	2	2
Differentiation*			
Well	(n= 8)	4	4
Moderately	(n= 11)	6	5
Poorly	(n= 7)	5	2
TNM stage*			
I	(n= 16)	8	8
II	(n= 5)	3	2
III A	(n= 5)	4	1
Total		15	11

Chi-Square, * : $p > 0.05$

Table 4. Survival according to blood group antigen A loss

	Antigen A (+)	Antigen A (-)
2-yr survival	36%	64%
Median survival time	11 months	18 months

Kaplan-Meier, Log-rank, $p > 0.05$

정도에서 머무르고 있다¹⁶. 저자들의 연구에서는 TNM 병기에 의한 생존율의 차이는 유의하였으나, 관찰기간이 짧은 탓으로 병리조직학적 분류에 의한 생존율의 차이는 발견할 수 없었다. 또한 동일 병기내에서도 생존율에 차이가 있는 것은 암 유전자와 같은 분자생물학적인 측면에서 예후를 설명하려는 많은 시도가 이루어지고 있다. 특히 조직에서 혈액형 항원의 발현 유지 및 소실과 예후와의 관계를 규명하기 위한 보고가 방광암 등³⁻¹¹에서 이루어지고 있다.

폐암 중앙조직에서 혈액형 A 항원의 소실여부가 예후인자로서의 의의성에 대한 외국보고가 일부 있어^{12,14-15}, 저자들은 수술한 폐암 환자의 조직에서 혈액형 A

항원의 소실에 따른 생존율을 알아보았다.

혈액형 항원인 A, B 및 O는 적혈구 외에 비뇨기, 위장, 폐, 구강점막 등의 상피세포에도 존재한다. 혈액형 항원을 증명하는 방법으로는 Davidsohn 등¹⁷은 특이 적혈구 밀착검사(Specific Red Cell Adherence Test, SRCA)를 이용하여 중앙조직에서 혈액형 항원의 발현을 확인하였으나, 그후로 Hirohashi 등¹⁸은 SRCA보다 개선된 민감한 면역조직화학염색법으로 혈액형 항원의 발현을 확인하였다.

조직이 손상받고 치유되는 동안 손상 인접 부위의 상피세포는 혈액형 A 항원이 소실되고, 육아조직의 증식이 끝나고 조직이 완전히 치유되면 혈액형 A 항

원이 다시 발현된다¹. 즉 세포의 증식과 이동시 혈액형 A 항원이 소실된다². 더욱 나아가 Dabelsteen 등^{19, 20}은 백반증의 전구암 병변에서 혈액형 A와 B 항원의 소실을 보고하였고, 구강의 전구성 병변과 악성 병변에서 ABH 혈액형 항원과 관련된 당질항원 즉 H, Le^x, Le^a 및 N-acetyllactosamine 이 정상 구강 점막에서 보이는 항원의 발현과 다르다고 보고하였다. 또한 Graziano 등²¹은 종양조직에서 혈액형 A 항원이 소실되는 것은 A transferase가 비활성화 된 후 A 항원의 전구물질인 H 항원의 fucosylation으로 H 항원이 축적되고, Le^x 발현 증가를 가져오게 되어, 정확한 기전은 밝혀지지 않았으나, Le^x 발현이 증가할수록 생존율은 저조하다고 보고하였다. 즉 종양과 관련된 당질 항원은 종양의 침습과 전이에 있어서 중요한 역할을 가지고 있을 가능성을 시사하였다.

조직에서의 혈액형 항원 소실은 방광암³⁻⁷, 자궁경부암^{8, 9}, 대장암¹⁰과 두경부암¹¹에서 종양의 증식과의 관련을 보인다. 방광암에서 혈액형 항원이 소실되면 상피세포의 악성화가 가속되어 침범 및 전이를 잘 하고, 재발도 빈번하여 중요한 불량 예후인자로 알려져 있고^{8, 9}, Lee 등¹²은 수술한 비소세포폐암 A항원 양성 71례의 조직에서 혈액형 A 항원이 39%(43/71례)에서 소실되었으며, 조직에서 A 항원이 소실될 경우에 중간 생존기간이 불량하고(발현유지군: 71개월, 소실군: 15개월), 말초혈액형 B, O형의 폐암환자에서는 혈액형 항원의 소실에 따른 생존율의 유의한 차이가 없어 A형의 소실만이 유의한 예후인자라고 보고하여, 혈액형이 A, AB인 환자인 경우에 종양조직에서 A형의 소실여부가 예후를 예측하는데 도움을 줄 수 있을 것으로 보고하였다¹³.

그러나 Rice 등¹⁴과 Dresler 등¹⁵은 136명의 수술 받은 비소세포폐암환자에서 5년 생존율을 비교하여 혈액형 A 항원의 소실과 발현유지에 따른 5년 생존율의 유의한 차이가 없어 비소세포암에서 혈액형 A 항원의 소실이 유의한 예후인자가 되지는 못한다고 보고한 바 있다. 또한 Gwin 등²²등 수술 받은 62명의 혈액형 A 폐암 환자의 I, II 병기에서는 혈액형 A

항원의 소실유무에 따른 무병 생존기간(disease free survival)의 차이는 없었고, III A 병기에서도 A항원의 발현군이 소실군에 비해 무병 생존기간이 짧았다고 보고하였다. 저자들의 연구에서는 비소세포폐암환자에서 혈액형 A항원의 발현유지군이 15례(58%, 15/26례), 소실군이 11례(42%, 11/26례)였으며, 소실여부에 따른 중간 생존기간은 소실군이 발현유지군보다 연장되었으나(18개월, 11개월) 유의한 차이를 보이지는 못했다. 이 결과는 한 등¹³이 보고한 A항원의 발현유지군의 평균 생존기간이 16개월, 소실군이 9.8개월로 A항원의 소실군에서 생존기간이 짧은 것과 비교할 때 소실군의 중간 생존기간이 발현군보다 길었던 점에서 차이가 있으며 이는 많은 증례와 오랜 기간의 추적관찰이 필요할 것으로 사료된다.

요 약

연구배경 :

혈액형 A 항원의 발현은 적혈구외에 비뇨기, 위장, 폐, 구강점막 등의 상피세포에도 존재한다. 조직 손상 치유 과정 중 인접 상피세포는 혈액형 A 항원이 소실되고, 상처가 치유되면 혈액형 A 항원은 다시 발현된다. 방광암등의 조직에서도 혈액형 A 항원이 소실될 경우가 발현유지 되는 경우보다 종양의 증식이 활발하다고 보고하였다. 또한 수술한 비소세포폐암의 조직에서 혈액형 A 항원이 소실될 경우 생존율은 불량하다고 보고하였다. 그러나, 이에 반하는 보고도 다수 있어 저자들은 근치적 절제술을 시행 받은 말초 혈액형이 A, AB형인 비소세포폐암에서 혈액형 A항원의 소실여부와 생존율과의 관계를 검색하였다.

대상 및 방법 :

원발성 비소세포폐암으로 진단 받은 후 근치 목적의 절제술을 받았던 환자 76명중 혈액형이 A형, 또는 AB형인 26명을 대상으로 paraffin에 보관된 조직을 면역조직화학염색법을 이용하여 혈액형 A항원의 소실유무를 확인한 후, 발현 및 소실에 따른 생존율은 Kaplan-Meier법, Log-rank로서 검색하였다.

결 과 :

대상군은 26례(A형 : 22례, AB형 : 4례)로 남 : 녀는 20 : 6이었고, 평균연령은 63세였으며, 조직학적으로 편평상피암 16례, 선암 6례, 대세포암 4례였고, TNM병기는 I 16례, II 5례, IIIA 5례였다. 중앙 조직에서 A항원 발현유지는 15례(58%), A 항원 소실은 11례(42%)였으며, A 항원 발현율과 병리조직형, 조직의 분화도와는 상관관계가 없었다.

A항원 발현유지군과 소실군간의 중간 생존기간은 11개월, 18개월이며, 2년 생존율은 36%, 64%로서 A 항원 소실군의 예후가 양호하였으나, 통계적으로 유의한 차이는 없었다.

결 론 :

원발성 비소세포폐암으로 절제수술을 받았던 혈액형이 A형, 또는 AB형인 환자중 조직에서의 A 항원 소실은 42%이었고, A항원 소실군이 발현유지군보다 생존율이 길었으나 예후인자로서의 유의성은 찾지 못했다.

참 고 문 헌

1. Dabelsteen E, Fejerskov O. Loss of epithelial blood group antigen-A during wound healing in oral mucous membrane. *Acta Pathol Microbiol Scand [A]* 1974;82:431-4.
2. Mackenzie IC, Dabelsteen E, Zimmerman K. The relationship between expression of epithelial B-like blood group antigen, cell movement and cell proliferation. *Acta Pathol Microbiol Scand [A]* 1977;85:49-56.
3. Kay HEM, Wallace DM. A and B antigens of tumors arising from urinary epithelium. *J Natl Cancer Inst* 1961;26:1349-65.
4. Fujioka T, Ohhori T, Lovrekovich L, deKernion JB. Investigation of blood group antigens and carcinoembryonic antigen in urinary bladder carcinoma. *Urol Int* 1986; 41:397-

402.

5. Juhl BR, Hartzen SH, Hainau B. A, B, H antigen expression in transitional cell carcinomas of the urinary bladder. *Cancer* 1986;57: 1768-75.
6. Summers JL, Coon JS, Ward RM, Falor WH, Miller AW III, Weinstein RS. Prognosis in carcinoma of the urinary bladder based upon tissue blood group ABH and Thomsen-Friedenreich antigen status and karyotype of the initial tumor. *Cancer Res* 1983;43:934-9.
7. Limas C, Lange P, Fraley EE, Vassella RL. A, B, H antigens in transitional cell tumors of the urinary bladder : correlation with the clinical course. *Cancer* 1979;44:2099-107.
8. Davidsohn I. Early immunologic diagnosis and prognosis of carcinoma. *Am J Clin Pathol* 1972;57:715-30.
9. Davidsohn I, Norris HJ, Stejskal R, Lill P. Metastatic squamous cell carcinoma of the cervix : the role of immunology in its pathogenesis. *Arch Pathol* 1973;95:132-4.
10. Schoentag R, Williams V, Kuhns S. The distribution of blood group substance H and CEA in colorectal carcinoma. *Cancer* 1984; 53:503-9.
11. Carey TE, Wolf GT, Hsu S, Poore J, Peterson K, McClatchey KD. Expression of A9 antigen and loss of blood antigens as determinants of survival in patients with head and neck squamous carcinoma. *Otolaryngol Head Neck Surg* 1987;96:221-30.
12. Lee JS, Ro JY, Sahin AA, Hong WK, Brown BW, Mountain CF, et al. Expression of blood group antigen A—a favorable prognostic factors in non-small cell lung cancer. *N Engl J Med* 1991;324:1084-9.

13. 한표성, 홍석철, 이종진, 조해정, 김애경, 김주옥, 등. 폐암 조직에서의 혈액 동종 항원 A의 표현. 대한 암학회지 1994;26:770-7.
14. Rice TW, Tubbs RR, Hoeltge GA, Kirby TJ, Meeker DP, Medendorp SV, et al. Expression of blood group antigen A by stage I non-small cell lung carcinomas. *Ann Thorac Surg* 1995;59:568-72.
15. Dresler CM, Ritter JH, Wick MR, Roper CL, Patterson GA, Cooper JD. Immunostains for blood group antigens lack prognostic significance in T1 lung carcinoma. *Ann Thorac Surg* 1995;59:1069-73.
16. Minna JD, Ginsberg RJ, Ihde DC. Chapter 30, Cancer of lung. In : DeVita VT, Hellman S, Rosenberg SA, editors. *Cancer* 5th ed : Philadelphia : Lippincott-Raven 1997 p.849-950.
17. Davidsohn I, Ni LY. Loss of isoantigens A, B, and H in carcinoma of the lung. *Am J Pathol* 1969;57:307-34.
18. Hirohashi S, Ino Y, Kodama T, Shimosatao Y. Distribution of blood group antigens A, B, H, and I(Ma) in mucus-producing adenocarcinoma of human lung. *J Natl Cancer Inst* 1984;72:1299-305.
19. Dabelsteen E, Roed-Petersen B, Pindbrog JJ. Loss of epithelial blood group antigens A and B in oral premalignant lesions. *Acta Pathol Microbiol Scand* 1975;83:292-300.
20. Dabelsteen E, Clausen H, Holmstrup P, Reibel J. Premalignant and malignant oral lesions are associated with changes in the glycosylation pattern of carbohydrates related to ABH blood group antigens. *Acta Pathol Microbiol Scand* 1988;96:813-9.
21. Graziano SL, Tatum AH, Gonchoroff NJ, Newman NB, Kohman LJ. Blood group antigen A and flow cytometric analysis in resected early-stage non-small cell lung cancer. *Clin Cancer Res* 1997;3:87-93.
22. Gwin JL, Klein-Szanto AJ, Zhang SY, Agarwal P, Rogatko A, Keller SM. Loss of blood group antigen A in non-small cell lung cancer. *Ann Surg Oncol* 1994;1:423-7.