

□ 원 저 □

## 폐암의 조직학적 형태에 따른 인슐린양 성장인자-1의 면역조직학적 염색의 비교

전북대학교 의과대학 내과학교실, 병리학교실\*

박지현, 강명재\*, 이흥범, 이용철, 이양근

= Abstract =

### Immunohistochemical Staining of Insulin-like Growth Factor-1 in Human Lung Cancer Cells

Ji-Hyun Park, Myoung-Jae Kang, Heung-Bum Lee, Yong-Chul Lee, Yang-Kuen Rhee

*Department of Internal Medicine, Chonbuk National University College of Medicine*

**Objective :** Lung cancer arises after a series of morphological changes, which take several years to progress from normal epithelium to invasive cancer. Multiple molecular changes and growth factor production have been documented in lung cancers, both small cell and non-small cell types. Insulin-like growth factors(IGFs) are important mitogenic and anabolic peptides, both in vivo and in vitro, and are thought to be significant autocrine-paracrine factors involved in normal and malignant cell proliferation. In this study, the degree of expression of IGF-1 on the immunohistochemical staining in human non-small cell lung cancer(NSCLC) cells and small cell lung cancer (SCLC) cells were investigated.

**Methods :** Immunohistochemical staining for IGF-1 was performed in 15 cases of small cell carcinoma, 15 cases of squamous cell carcinoma, 15 cases of adenocarcinoma, and 12 cases of bronchoalveolar carcinoma.

**Results :** The expression of IGF-1 on the immunohistochemical staining significantly increased in NSCLC cells than in SCLC cells.

**Conclusion :** These results suggest the expression of IGF-1 in human lung cancer cells. The immunohistochemical staining of IGF-1 in lung cancer cell lines may assist in the differentiation of NSCLC and SCLC.

---

Address for correspondence :

Yong Chul Lee, M.D.

Department of Internal Medicine, College of Medicine, Chonbuk National University

634-18 Keum-Am Dong Chonju, Chonbuk 561-712, Korea

Phone : 0652-250-1664 Fax : 0652-254-1609 E-mail : yclee@moak.chonbuk.ac.kr

(Tuberculosis and Respiratory Diseases 2000, 48 : 324-330)

Key words : Insulin-like growth factor-1 (IGF-1), Small cell lung cancer(SCLC), Non-small cell lung cancer (NSCLC), Immunohistochemical staining.

## 서 론

Insulin-like growth factors(IGFs)는 내분비, 자가 분비 및 측분비적 작용으로 다양한 정상 조직과 종양 세포의 성장을 조절하는 펩티드이다<sup>1-3</sup>. 폐, 유방 및 다른 충실성 종양에서 IGFs의 종양발생에 대한 역할은 종양세포들이 IGFs를 포함하고 있으며 이의 수용체를 갖고, 인슐린양 성장인자 결합단백질들(IGFBPs)을 분비하고 IGFs투여시 종양세포의 분열 유발 효과를 증명함으로써 뒷받침되고 있다<sup>4</sup>. 특히 폐 종양들은 이소성으로 다양한 호르몬과 펩티드들을 분비하여 이들을 이용하는데 이러한 물질들은 종양의 조기진단, 종양의 형태, 임상적 병기 예측 및 치료에 대한 반응을 보기 위해 이용되어질 수 있다<sup>5</sup>. 폐암환자의 혈청내 IGFBP 중 일부 아형의 증가는 비교적 일치된 결과를 보이는 반면<sup>6,7</sup> IGF-1은 실험실적으로 배양된 폐암세포에서는 증가된 생산을 보이나 혈청내 농도에 대해서는 감소, 증가 및 유의한 차이가 없다는 등의 상반된 결과를 보이고 있고<sup>8-9</sup> 또한 혈청 IGF-1의 농도는 악성종양 환자들에서 흔히 발생하는 영양결핍 및 그 외 다양한 임상적 상황에 의해 영향을 쉽게 받으므로 이의 해석에는 어려움이 있을 수 있다. 그리고 폐암의 조직학적 형태에 따른 임상적인 차이점을 고려할 때 이러한 IGFs가 폐암 세포의 분화 및 성장

에 영향을 줄 수 있다면 이들의 발현에도 차이가 있을 것으로 고려된다. 지금까지 보고들은 주로 혈청에서 이루어져 있고 폐암 세포에서 IGF-1의 발현도 비소 세포성 폐암과 소세포성 폐암 각각에서 이루어져 이들의 조직학적 형태에 따른 세포에서의 발현을 비교한 보고는 극히 드물어, 본 저자들은 기관지 내시경 및 개흉 생검을 실시하여 얻은 폐암 조직에 IGF-1 항체를 이용한 면역조직화학염색을 실시하여 이들의 발현 여부와 각각의 조직학적 형태에 따른 차이점을 보고자 하였다.

## 대상 및 방법

### 1. 대 상

전북대학교병원 호흡기내과에 폐종양으로 입원하여 조직학적 검사로 진단한 소세포암종 15예, 편평세포암종 15예, 선암종 15예 및 세기관지폐포암종 12예 등 총 57예를 대상으로 하였다(table 1).

### 2. 방 법

#### 1) 면역조직화학법

포르말린 고정 후 파라핀에 포매된 조직을 염색에 이

Table 1. Patients characteristics Characteristics of Patients

Type	No (M/F)	Age(SD)
small cell cancer	15 (11/4)	64.8(15)
non-small cell cancer	42(27/15)	61.5(14)
squamous cell cancer	15 (13/2)	59.9(11)
adenocarcinoma	15 (10/5)	62.4(13)
bronchoalveolar cell cancer	12 (4/8)	62.3(9)

용하였으며, IGF-1에 대한 면역염색을 시행하였다. 미국 National Hormone and Pituitary Program의 Hormone Distribution Program에서 제공되는 polyclonal IGF-1 항체를 면역조직화학 염색의 일차 항체로 사용하였으며, Microprobe Detection System을 이용하여 avidin-biotin-peroxidase complex (ABC)법으로 다음과 같이 염색하였다. 각각의 파라핀 포매 조직에서 4 $\mu$ m 두께의 조직박편을 만들어 xylene과 알콜을 거쳐 종류수로 함수시킨 후 aubomation buffer로 세척하였다. 1차 항체인 IGF-1은 1 : 300으로 희석하여 도포하고, 37 $^{\circ}$ C oven에서 30분간 부치시킨 후 automation buffer로 세척하고 2차 항체를 30분간 부치시킨 후 buffer로 세척하고 avidin-peroxidase를 도포하여 다시 37 $^{\circ}$ C oven에서 30분간 부치시켰다. Buffer로 세척하고 aminoethyl carbazole(AEC)로 발색시킨 후 hematoxylin으로 대조염색하고 crystal mount로 봉입하여 IGF-1의 생성과 분포를 파악하였다.

## 2) 염색결과의 판정

종양세포의 세포질이 갈색으로 염색된 것을 양성으로 판정하였으며 양성을 보인 세포는 염색정도에 따라 약양성, 중등도 양성 및 강양성의 세 가지로 분류하였고, 두 사람의 호흡기 해부병리 전문의의 판독이 일치하는 경우만을 연구 대상으로 하였다.

## 3. 분석 방법

자료의 처리는 SPSS 통계 프로그램을 사용하였고 통계적 유의성 검증을 위해 약양성은 1점, 중등도양성은 2점, 강양성은 3점으로 점수화하여 Levene's 등분산 검정과 t 검정을 실시하였으며 p값이 0.05이하인 경우 통계적 유의성을 두었다.

## 결 과

연구대상인 57예의 폐암종에 대하여 면역조직화학적

염색을 시행한 결과 전 예에서 IGF-1에대하여 양성 반응을 보였으며 염색정도는 약양성에서 강양성까지 다양한 발현을 보였다. 폐암의 조직학적 유형에따른 발현양상(Fig. 1)을 염색정도에 따라 분류하여 보면 소세포암종은 15예중 약양성 10예와 중등도 양성 5예이었다. 편평세포암종은 15예중 약양성 1예, 중등도 양성 12예 및 강양성 2예, 선암종은 15예중 약양성 1예, 중등도 양성 13예 및 강양성 1예이었고, 세기관지폐포암종은 12예중 약양성 3예와 중등도 양성 9예로써 비소세포암종은 약양성 5예, 중등도 양성 34예 및 강양성 3예이었다. 즉, 소세포암종에서는 약양성 66.7%, 중등도 양성 33% 그리고 비소세포성 폐암에서는 약양성 11.9%, 중등도 양성 81%, 강양성 7.1%를 보여 두 군간에 유의한 차이를 보였다(Fig. 2, table 2).

## 고 찰

종양세포의 발생은 정상 세포의 수적 증가, 이형세포의 출현, 화생(metaplasia), 그리고 변태(atypism) 등을 거쳐 최종적으로 암세포가 되어서 침윤성 암으로의 변환이 이루어지는데 이 과정중 분자 생물학적 변화, 다양한 종류의 성장 인자 및 수용체의 합성 등이 관찰되어진다<sup>9</sup>. 즉, 다양한 종양세포들은 여러 가지 호르몬이나 펩티드들을 생성, 분비하는 기능을 가지는데 이러한 호르몬 생산의 기전으로 Baylin등<sup>10</sup>은 “이상분화가설(dedifferentiation hypothesis)”을 제시하였다. 이에 따르면 종양세포 내에서 호르몬에 대한 암호를 포함한 일정한 유전자조합의 활성화가 일어나 호르몬이 분비되고 이러한 물질은 종양의 기원이 되는 세포발생 과정중의 미성숙세포들에서 정상적으로 분비되는 물질이라는 것이다. 또한 종양세포마다 각기 특이한 호르몬들을 분비하고 종양세포의 성장에 자가 분비 및 촉진비적인 역할을 하여 호르몬을 분비하는 세포에서 고농도를 유지하며 종양세포만의 선택적인 성장을 유도한다는 설이다. 폐암세포에서 분비되는 펩티드 호르몬으로는 소세포성 폐암에서는 gastrin-

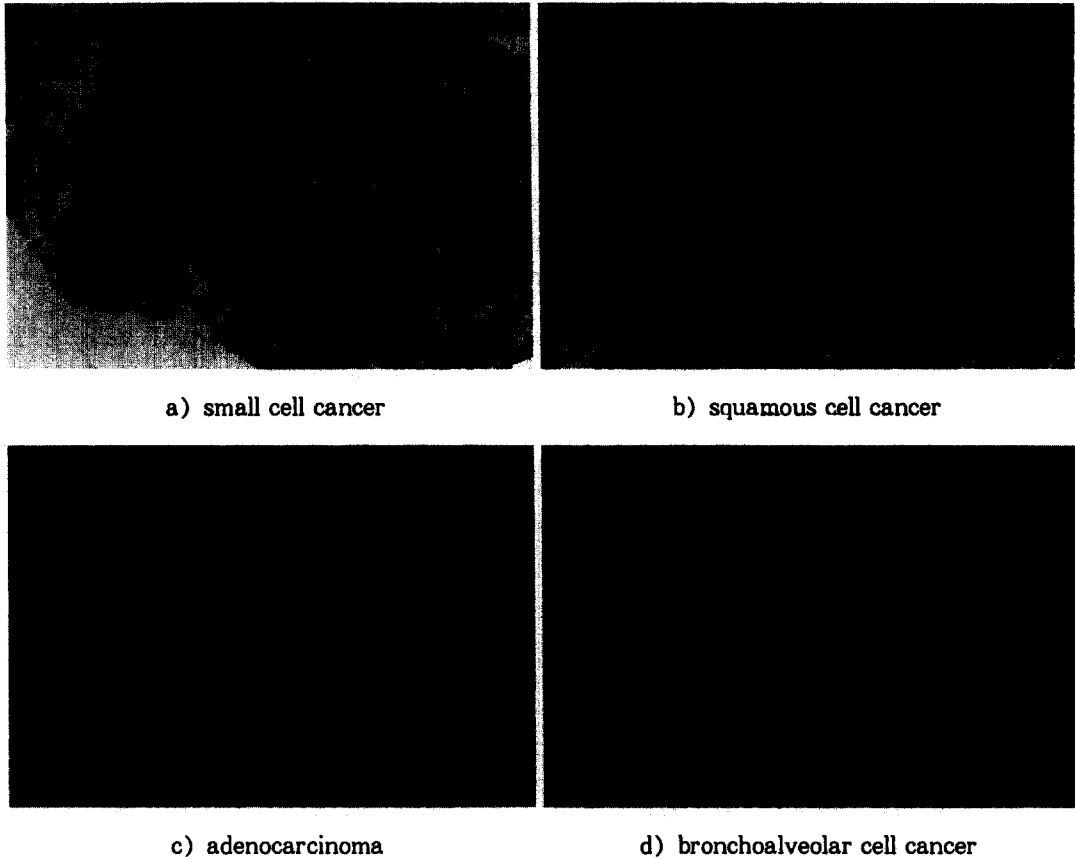


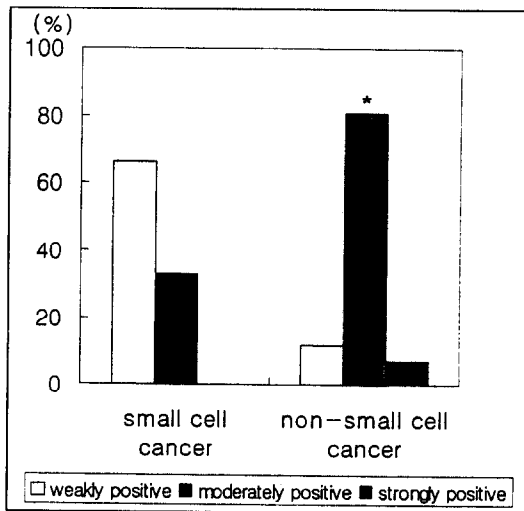
Fig. 1. Immunohistochemical staining for IGF-1 in small cell cancer and non-small cell cancer tissues.

releasing peptide의 유전자 생산물들이 증명되어 있고 그 외에 ACTH, AVP, calcitonin, atrial natriuretic factor (ANF) 등이 있으며 비소세포성 폐암에서는 parathormone (PTH)의 분비가 잘 알려져 있다. 이들 중 소세포성폐암의 특징적인 생산물 중 하나인 gastrin-releasing peptide는 종양세포에서 생성되어 특정한 수용체와 작용하여 세포의 복제를 유도하고 이의 항체나 길항제에 의한 작용의 억제가 세포의 복제를 억제하는 소위 '자가분비 성장인자'의 조건을 만족한다<sup>11</sup>. 또한 이러한 성장인자로 pro-opiomelanocortin (POMC) 유전자의 생산물인  $\beta$ -엔돌핀이 보고되어 있다<sup>12</sup>. 그 외에 현재 폐암세포의

자가분비 성장인자로 제시되고 있는 것이 IGFs이다. IGFs는 -I과 -II 두 종류가 밝혀져 있으며 IGF-1은 7,649 달톤의 분자량을 가진 70개의 아미노산으로 구성된 염기성 펩티드이며, IGF-II는 7,471 달톤의 분자량을 가진 67개의 아미노산으로 구성된 약산성 펩티드이다. IGF-I과 IGF-II의 구조는 매우 유사하며 인슐린과 구조적으로 50% 정도의 상동성을 보인다<sup>13,14</sup>. IGF-1은 somatomedin-C라고도 불리며 12번 염색체에 유전자가 위치한다<sup>15</sup>. 이들은 주로 간에서 생산되며, 그 이외에 태아조직, 중추신경계 세포, 섬유아세포 그리고 수의근 세포를 포함한 여러 장기와 조직에서 발견되고 있다. 또한 섬유육종, 골육

**Table 2.** Statistical analysis of immunohistochemical staining for IGF-1 in small cell cancer and non-small cell cancer.

type	N	Mean	Std. Deviation	Levene's test		t-test	
				F	sig.	t	sig.
small cell cancer	15	1.33	0.49	4.71	0.034	-4.327	0.000
non-small cell cancer	42	1.95	0.44				



**Fig. 2.** Grade of immunohistochemical staining for IGF-1 in small cell cancer and non-small cell cancer.

중, 유방암, 갑상선암을 포함한 여러 암과 여기서 유래된 세포에서 IGF-I과 IGF-II의 생산이 보고되어 있다. 따라서 IGF가 간에서 생산되어 내분비반응을 일으키며 순환하는 성장호르몬에 의존적인 성장 인자라는 제한적인 개념은 많은 연구에 의하여 바뀌고 있으며, IGF-I과 IGF-II의 생산은 많은 조직에서 이루어지고 다양한 조직에서 세포의 성장과 분화에 방아쇠 같은 역할을 하고 있다고 생각되어 진다<sup>16</sup>. 폐암 환자의 IGFs표현에 대해서는 아직 논란이 많고, Bhatavdekar등<sup>5</sup>은 혈청내 IGFs측정시 상대적으로 낮은 병기에서 진행된 병기보다 더 유의한 상승을 보인다고 보고하였다. 조직학적 형태를 분류하여 측정한

경우 소세포성 폐암에서는 혈청내에 증가되지 않았고, 비소세포성 폐암에서는 상승되었다는 보고<sup>17</sup> 및 감소되어 있다는 보고<sup>7</sup>등 이에 대한 논란이 많다. 혈청내 IGFs농도는 단백질-칼로리 영양실조증, 금식, 심한 인슐린 부족시, 간질환이나 갑상선 기능 저하증 등에 의하여 측정치가 영향을 받을 수 있는데<sup>18</sup> 특히 악성 종양환자들에서는 흔히 영양결핍을 동반하므로 혈청치의 정확한 분석에 어려움이 있을 수 있다. 또한 IGF 결합 단백질(IGF binding protein, IGFBP), IGF 수용체 및 그 외 여러 단백질들이 IGFs의 생물학적 활성에 관여하므로 혈청에서 측정된 IGF치가 반드시 IGF의 생물학적 활성도를 반영하지 않을 수 있다. 이러한 이유로 본 저자들은 직접 폐암세포에서 IGF의 발현을 보고자 면역조직화학적 염색을 실시하였고 그 결과 폐암세포에서 IGF-1의 발현을 볼 수 있었고 소세포성 폐암과 비소세포성 폐암의 IGF 발현에 대한 유의한 차이를 볼 수 있었다.

IGFs는 혈청의 종양 표지 인자로서의 역할도 제시되어 왔으나 이에 대해서는 IGFs의 자가분비나 측면비적인 작용을 고려할 때 혈청에서보다는 세포내에서의 발현을 보는 것이 보다 더 적절하리라 생각된다. 본 연구에서는 IGF-1에 대한 면역조직화학적 염색만을 실시하였으나 향후 세포의 형태에 따라 IGF-II와 IGFBP의 아형의 발현에 차이가 있는지 알아보는 것도 조직학적 특징을 구분하는데 도움을 줄 수 있으리라 기대된다. 본 연구에서는 소세포성 폐암이 비소세포성 폐암에 비하여 비교적 빠른 종양세포의 성장시간에도 불구하고 암세포의 성장인자로 고려하고 있는 IGFs가 세포내에서 보다 적은 발현을 보였지만, 이들

이 세포에 미치는 영향은 IGFs가 IGF수용체, IGFBP 및 IGFBP 단백질 분해 효소의 활성도 등의 복합적인 작용으로 생물학적 역할에 영향을 받을 수 있으므로 이들간의 작용 및 다른 성장인자들과 상호작용에 대한 고려 및 향후 이에 대한 연구가 필요하리라 생각된다.

## 요 약

### 연구배경 :

IGFs는 다양한 종양세포에서 세포분열 및 성장에 관여하는 것으로 알려진 펩티드로써 폐암 조직에서 IGF-1에 대한 항체를 이용하여 면역조직화학염색을 실시하여 폐암세포에서 이의 발현 및 조직학적 형태에 따라 발현의 정도를 비교해 보고자 하였다.

### 방 법 :

15명의 소세포성 폐암 환자와 42명의 비소세포성 폐암 환자를 대상으로 IGF-1에 대한 면역조직화학염색을 실시하였다.

### 결 과 :

모든 폐암 조직에서 IGF-1의 발현을 보였고 비소세포성 폐암조직은 소세포성 폐암조직보다 IGF-1에 대한 발현의 정도가 유의하게 증가되어 있었다.

### 결 론 :

폐암세포는 IGF-1의 발현을 보이며 이에 대한 면역조직화학염색은 폐암세포의 조직학적 형태를 감별하는데 도움을 줄 수 있다.

## 참 고 문 헌

1. Macaulay VM. Insulin-like growth factors and cancer. Br J Cancer 1992;65(3):311-20
2. El-Badry OM, Romanus JA, Helman LJ, Cooper MJ, Rechler MM, Israel MA. Autonomous growth of a human neuroblastoma cell line is mediated by insulin-like growth factor II. J Clin Invest 1989;84:829-39
3. Holly JMP, Wass JAH. Insulin-like growth factors ; autocrine, paracrine or endocrine? New perspectives of the somatomedin hypothesis in the light of recent development. J Endocrinol 1989;122:611-8
4. Hannah K, Yigal M, Yaacov D, Joseph L, Moshe ZP, Clara P. Serum Insulin-like growth factor-Binding protein-2 is increased and IGFBP-3 decreased in patients with prostate cancer. J Clin Endocrinol Metab 1993;77:229-33
5. Bhatavdekar JM, Patel DD, Chikhlikar PR, Mehta RH, Vora HH, Karelia NH, Ghosh N, Shah NG, Suthar TP, Neema JP, Balar DB. Levels of circulating peptide and steroid hormones in men with lung cancer. Neoplasma 1994;41:101-3
6. Gabriele J, Paul K, Hans JS, Barbara W, Ulrich K, Detlef B, Klaus H. Differential expression of insulin-like growth factor binding proteins in human non-small cell lung cancer cell lines. Eur J Cancer 1992;28:1899-904
7. Julie GR, Lemuel BK, Brinkman Ad, Stephanie AH, Jurg S, Norman MB. Insulin-like growth factor binding protein gene expression and protein production by human tumor cell lines. Int J Cancer 1992;51:818-21
8. Reeve JG, Payne JA, Bleehe NM : Production of immunoreactive insulin-like growth factor and IGF-I binding proteins by human lung tumors. Br J Cancer 1990;61:727-31
9. Brambilla E, Gazzeri S, Gouyer V, Brambilla C. Mechanisms of lung oncogenesis. Rev Prat 1993;43:807-14
10. Baylin SB, Mendelsohn G : Ectopic (inappropriate) hormone production by tumors.

- Endocr rev 1980;1(1):45-77
11. Moody TW, Venugopal R, Zia F, Patiemo S, Leba JJ, Mcdermed J. A GRP receptor antagonist which inhibits small cell lung cancer growth. Life science 1995;56:521-9
  12. Melzig MF, Nulander I, Vlaskovska M.  $\beta$ -endorphin stimulates proliferation of small cell lung carcinoma cells in vitro via non-opioid binding sites. Exp Cell Res 1995;219: 471-6
  13. Daughaday WH, Rotwein P : Insulin-like growth factors I and II. Peptide messenger ribonucleic acid and gene structures, serum and tissue concentration. Endocr Rev 1989; 10:68-91
  14. Rinderknecht E, Humbel RE : The amino acid sequence of human insulin-like growth factor I and its structural homology with proinsulin. J Biol Chem 1978;253:2769-76
  15. Tricoli JV, Rall LB, Scott J. Localization of insulin-like growth factor genes in human chromosomes 11 and 12. Nature 1984;310: 784-5
  16. Rotwein P. Structure, evolution, expression and regulation of insulin-like growth factors I and II. Growth Factors 1991;5:3-18
  17. Tisi E, Lissoni P, Mandelli D, Barni S, Tancini G : Blood levels of IGF-I in non-small cell lung cancer. relation to clinical data. Int J Biological Markers 1991;6:99-102
  18. Zapf J, Froesch ER. Pathophysiological and clinical aspects of insulin-like growth factors. Hormone Res 1986;24:160-5
-