

□ 이달의 X-선 □

흉막에 발생한 국소성 섬유성 종양 1예

가톨릭대학교 의과대학 흉부외과교실

김용환, 나석주, 곽문섭

= Abstract =

A Case of Localized Fibrous Tumor of the Pleura

Yong Hwan Kim, M.D., Suk Joo Rha, M.D., Moon Sub Kwack, M.D.

*Department of Thoracic & Cardiovascular Surgery, College of Medicine,
the Catholic University of Korea College of Medicine*

Localized fibrous tumor of the pleura is very rare. Most of them are benign, but some are malignant. This clause does not relate with the rest of the sentence. The single best predictor of clinical benignity is whether the tumor can be totally resected. We experienced a case of localized fibrous tumor of the pleura in a 57 year old man with right chest pain and cough. He was informed of a 8×5cm mass in his right lower lung field, which was benign 3 years ago. Preoperative chest x-ray showed an increased hazy density at right lower lung field, and CT scan showed a 12×8cm huge mass, which was located in right lower thorax. Left thoracotomy was done to excise a 12×8×5cm(1200gm) sized large mass delete. The patient was discharged without any complications postoperatively. (Tuberculosis and Respiratory Diseases 2000, 48 : 388-393)

Key words : Pleural neoplasm, Benign fibrous tumor(localized).

서 론

국소성 섬유성 종양은 매우 드물고 대부분은 양성종양

이며 조직학적으로 악성으로 결과가 나오더라도 임상 경과에 가장 중요한 요인은 수술중 종양의 완전절제 유무에 달려있다. 저자들은 우측 흉통과 기침을 주소

Address for correspondence :

Yong Hwan Kim, M.D.

Department of Thoracic & Cardiovascular Surgery, Uijongbu St. Mary's Hospital, The Catholic University of Korea, College of Medicine

65-1, Kumoh-Dong, Uijongbu-Si, Kyunggi-Do, 480-130, Korea

Phone : 0351-820-3072 Fax : 0351-847-0301 E-mail : kyh7890@cmc.cuk.ac.kr

로 내원한 57세 남자환자에서 우측 폐하부에 12×8cm 가량의 종괴를 단순 흉부 X-선 촬영과 흉부 CT 촬영등으로 진단후 좌측 개흉술로 치료한 국소성 섬유성 종양을 경험하였기에 문헌고찰과 함께 보고하는 바이다.

증 례

환 자 : 57세, 남자

주 소 : 우측 흉부 통증과 기침

현병력 : 내원 3년전에 우측 폐야에 종괴가 있었으며 경피적 침 흡입세포학 검사상 양성종양으로 나와 수술하지 않고 경과 관찰만하였고, 내원 수개월 전부터 상기 증상이 나와 본원 외래 내원통해 입원하였다.

과거력 : 특이사항 없음.

이학적 소견 : 우측 폐하부에 감소된 호흡음이 관찰되었고 공봉지나 시상조감등의 소견을 보이지 않았다.

검사실 소견 : 수술전 검사상 저혈당이나 다른 이상소

견이 없었고 심전도 및 폐기능 검사상 특이소견 없었다.

흉부 X-선 검사 및 전산화 단층촬영 소견 : 3년전에는 8×5cm 정도의 종괴가 우측 폐하부에서 관찰되었고 금번에 내원 당시에는 12×8cm 정도였고 혈관이 풍부하고 주위조직과 경계가 뚜렷하였으며 종격동, 임파절의 전이 소견은 보이지 않았다(Fig. 1, 2).

굴주사검사 및 간주사검사 : 전이 소견은 없었다.

수술 및 병리학적 소견 : 기관삽관후 전신마취하에서 제 6늑간을 통해서 후측방 절개술을 시행하였다. 종괴는 우측하엽과 중엽의 아래에 위치하였고, 횡격막과 우측 중엽에 유착이 있었고 이 부위에 영양 혈관들이 발달되어 있었다. 유착을 조심스럽게 박리하고 우측 중엽과의 유착부위는 폐부분절제술로 분리하였다. 종괴는 육안적으로 피낭에 싸여 있었고 회백색의 난원형이었으며 크기는 12×8×5cm이었다. 무게는 1200gm이었고 낭성변화나 괴사된 병변은 없었다(Fig. 3). 광학현미경 조직소견상 섬유성 벽에 의해

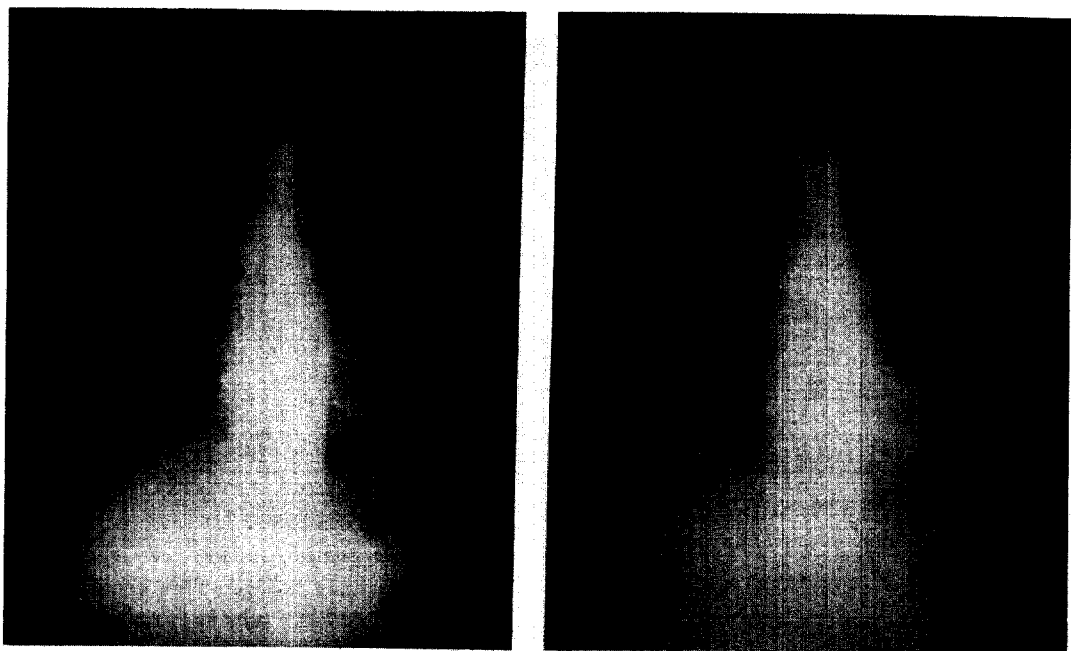


Fig. 1. Preoperative Chest X-ray at 3 yrs(A) and 1 wk(B) before operation.

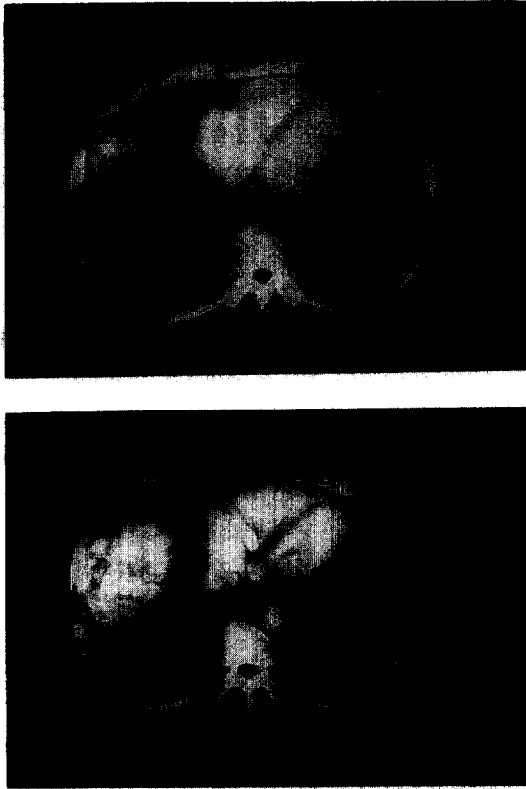


Fig. 2. Preoperative Chest CT scan at 3 yrs(A) and 1 wk(B) before operation.

주위조직과 경계가 잘 지워지며 대부분이 교원질 섬유로 구성되었으며 세포의 다형태성은 발견되지 않아 국소성 섬유성 종양으로 진단내렸다(Fig. 4). 면역조직화학염색소견상 Vimentin은 양성반응을 보였고, Cytokeratin은 음성 반응을 보였다(Fig. 5).

고 찰

국소성 섬유성 종양은 조직학적으로 미만성과 국소성으로 분류되며, 미만성의 경우 쉽게 진단되지만 국소성의 경우는 오진을 내리는 경우가 흔히 있다. 또한 국소성의 경우 고립성 섬유종피종(localized fibrous mesothelioma), localized benign mesothelioma,

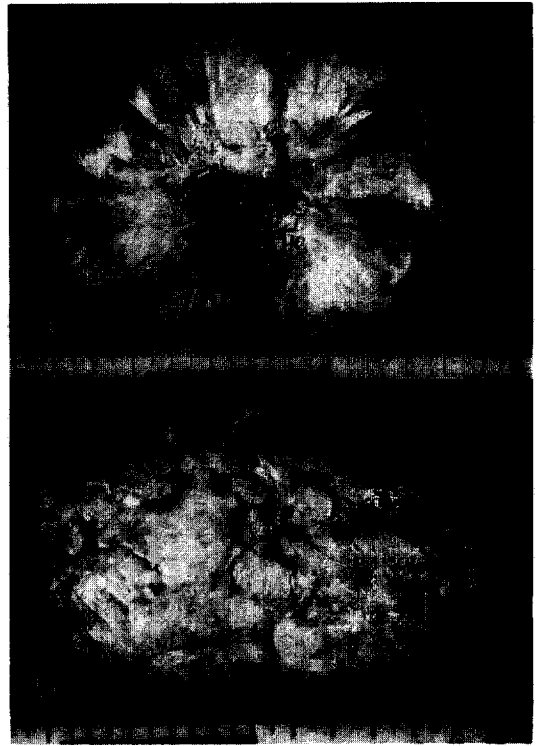


Fig. 3. Gross findings A. The ovoid mass($12 \times 8 \times 5$ cm, 1200g) is well encapsulated and shows multinodular appearance. B. The cut surface of tumor reveals pale gray solid surface.




Fig. 4. Microscopic findings of mass showing abundant collagen fibre deposition and fibroblast-like cells(H-E stain, $\times 400$)




Fig. 5. Immunohistochemical stains show positive reaction for vimentin(A) and negative for cytokeratin(B)($\times 400$)

submesothelioma, localized fibrous tumor of pleura, pleural fibroma, subserosal fibroma 등으로 기술되어 왔으며 종양의 발생부위 때문에 중피종(mesothelioma)과 혼동되어 쓰여왔다¹.

국소성 섬유성 종양의 유병율은 10만명당 2.8명이고, 남녀비에는 별 차이가 없으며 60세에서 70세 사이에 호발한다. 약 50% 정도는 무증상이어서 대부분 단순 흉부 X-선촬영상 우연히 발견되는 경우가 많다². 증상이 있는 경우 흉통, 호흡곤란, 기침, 골관절증, 곤봉지등의 증상이 나타나는데 종괴의 크기와 증상과는 무관한 것으로 되어 있다. 일부에서 저혈당증이 동반될 수 있는데 남자에 비하여 여자에서 많고 대개 10cm 이상의 종양에서 동반되며 양성에서 3-4%, 악성에서 11%

발생빈도를 보이는데 본 증례에서는 저혈당이 없었다. 이러한 저혈당은 종양세포에서 glucose의 소비가 증가해서 야기되는 것으로 설명하고 있다. 또한 늑막삼출은 양성과 악성 모두 가능하지만 악성의 경우 약 1/3에서 동반되고, 양성의 경우 약 10% 정도에서 나타나고 예후에는 크게 영향을 미치지 않는 것으로 되어 있다³. 석면노출과 악성 중피종과의 관련이 있는 것으로 보고하고 있는데 석면노출이후 발병까지의 잠복기는 20-40년이고 노출량과 관계가 있다고 하며 간접노출에 의하여 발병할 수도 있다고 하였다⁴. 그러나 석면과 국소성 섬유성종양과는 무관한 것으로 되어 있다⁴.

국소성 섬유성종양은 육안적으로 단단하고 피막으로 덮혀있으며 외부 표면은 혈관이 발달된 것을 볼 수 있고 70%는 장측 흉막(visceral pleura)에서 기시하며 30%는 벽측 흉막(pleural pelura)에서 기원하는 것으로 되어 있다⁵. 악성종양은 종괴의 크기가 10cm 이상인 경우, 괴사나 출혈등의 소견이 보이는 경우, 벽측늑막이나 종격동 혹은 엽간열에 발생하거나, 폐로 침윤된 경우이며, 조직학적으로 악성종양의 감별은 높은 세포밀도, 핵의 다형성, 유사분열의 수(고배율 10시야당 4개 이상)라 할 수 있다⁵. 그러나 조직학적으로 악성이라 하더라도 언제나 예후가 나쁜 것은 아니고 종양이 완전 절제가 가능하다면 임상경과는 양성과정을 거칠 수도 있으며², 국소성 섬유성 종양의 약 13-23%에서 악성경과를 밟는 것으로 되어 있다^{3,6}.

술전 진단은 단순흉부촬영, 컴퓨터 단층촬영, 핵자기공명촬영,과 혈관조영술이 도움이 되는데 흉부 X-선 소견상 원형이고 90%이상에서 주위조직에 침윤없이 경계가 잘지워지는 균질한 소견을 나타내며 폐 말단부나 엽간열과 연관되어 나타난다. 종괴의 크기가 매우 커서 전폐야에 걸쳐 나타나는 경우 심장이나 종격동을 반대편으로 전위시킬 수 있는 것으로 되어 있다⁶. 컴퓨터 단층촬영상으로는 경계가 잘 지워지고 늑막에 연해서 발생하며, 조영증강된 종양형태를 나타내며 근처 폐를

압박하여 무기폐소견을 나타내기도한다⁷. 또한 호흡이나 환자의 자세 변화에 따라 종괴가 움직일 때 국소성 섬유성종양을 생각할 수 있다. 핵자기 공명촬영은 엽간열로의 종양 침범, 횡격막으로의 종양침범, 골조직으로의 전이등을 밝히는데 컴퓨터 단층촬영보다 좋은 것으로 보고하고 있고⁸, 또한 종양경부(tumor stalk)의 존재여부를 밝히는데 컴퓨터 단층촬영보다 탁월하다고 보고하고 있다⁹. 종양경부가 존재하고 흉벽이나 횡격막등을 침범하지 않았다면 양성종양을 암시하는 것이므로 핵자기공명촬영은 술전에 양성, 악성여부를 좀더 파악하기 쉽다고 할 수 있다. 또한 T1 weighted & T2 weighted image상 저신호 강도(low signal intensity)는 섬유성 조직의 성질을 나타내는 것이고, T2 weighted image에서 고신호 강도(low signal intensity)는 무혈성 괴사 혹은 국소성 혈관주위 부종을 나타내는 것이다. 혈관조영술은 폐격리증(pulmonary sequestration) 또는 횡격막 낭종(diaphragm cyst)과의 감별진단에 도움이 된다⁸.

전자현미경소견으로는 양성과 악성을 구별지을 수 없고 특징적인 조직학적 소견이 없으므로 면역조직화 검사로 다른 종양과 감별진단하는데 이용하고 있다. 면역조직화검사상 vimentin은 간엽세포 표지자로 쓰여지고 있으며 cytokeratin은 중피세포의 표지자로 알려져 있으나 면역조직화검사상으로는 종양의 발생기원을 예측하기는 어려운 것으로 보고되고 있다. 또한 1994년에 Rijn등은¹⁰ CD34 monoclonal antibody를 이용하여 14명의 국소성 섬유성 종양중 11명에서 양성으로 반응하여 양성표지자로 CD34를 발표하였고, 음성표지자로 muscle-type actin, desmin, keratin, protein S-100를 보고하였다. 또한 England등은³ 1989년도에 국소성 섬유성종양환자에서 CEA(carcinoembryonic antigen), EMA(epithelial membrane antigen)등이 면역조직화검사상 음성으로 나왔다고 발표하였으며, 1997년에 Chilosid등은¹¹ anti bcl-2 antibody를 이용한 면역조직화검사상 국소성 섬유성종양

은 강하게 염색이 되었지만 악성흉막종에서는 염색이 안되어 두종양을 구분하는데 도움이 된다고 하였다.

종양절제와 재발과의 시간차이는 매우 길기 때문에 오랜기간동안 추적검사가 요구되고 치료는 양성, 악성모두 완전절제하는 것이 치료원칙이며 재발가능성에 대해서는 정기적인 외래추적관찰이 필요하고 작은 크기의 양성종양은 비디오 흉강경을 이용한 절제도 가능하다¹².

요 약

저자들은 우측 흉통과 기침을 주소로 내원한 57세 남자환자에서 우측 폐하부에 12×8cm 가량의 종괴를 단순 흉부 X-선 촬영과 흉부 CT 촬영등으로 진단후 좌측 개흉술로 치료한 국소성 섬유성 종양을 경험하였기에 문헌고찰과 함께 보고하는 바이다.

참 고 문 헌

1. 이종호, 심성보, 박건, 과문섭, 김세화. 흉막에 발생한 고립성 섬유종의 외과적 치험. 대한흉부외과학회지 1996;29:798-801.
2. Wagner JC, Sleggs CA, Marchand P. Diffuse pleural mesothelioma & asbestos exposure in the North western cape province. Br J Ind Med 1960;17:260-5.
3. England DM, Hochholzer L, McCarthy MJ. Localized benign and malignant fibrous tumors of the pleura: A clinicopathologic review of 223 cases. Am J Surg Pathol 1989;13:6640-58.
4. 이성근, 김도민, 장경순, 박세종, 권재성, 김용수, 강줄렬, 김명선. 흉막의 양성 섬유성 종괴중 1례. 결핵 및 호흡기질환 1999;46:432-437.
5. Briselli M, Mark EJ, Dickerson GR. Solitary fibrous tumors of the pleura: Eight new cases

- and review of 360 cases in the literature.* Cancer 1981;47:2678-89.
6. Saifudin A, Da Costa P, Chalmers AG, Carey BM, Robertson RJ. *Primary malignant localized fibrous tumors of the pleura. Clinical, radiological and pathological features.* Clinical Radiology (England) 1992;45:13-7.
 7. Lee KS, Im J, Choe KO, Kim CJ, Lee BH. *CT findings in benign fibrous mesothelioma of the pleura.* Am J Roentgenology 1992;158:983-6.
 8. Knuutila A, Hamle M, Kivisaari L, Kivisaari A, Salo J, Mattson K. The clinical importance of magnetic resonance imaging versus computed tomography in malignant pleural mesothelioma. Lung Cancer 1998;22(3):215-25.
 9. Padovani B, Mouroux J, Raffaelli C, Huys C, Charalet S, Michiels JF, et al. Benign fibrous mesothelioma of the pleura: MR study and pathologic correlation. Eur Radiol 1996;6:425-428.
 10. van de Rijn M, Lombard CM, Rouse RV. Expression of CD34 by solitary fibrous tumors of the pleura, mediastinum and lung. Am J Surg Pathol 1994;18(8):814-20.
 11. Chilosi M, Facchetti F, Dei Tos AP, Lestani M, Morassi ML, Martignoni G, et al. bcl-2 expression in pleural and extrapleural solitary fibrous tumors. J of Pathol 1997;181(4):362-7.
 12. 박정준, 김관민, 김진국, 심영목. 흉막에 발생한 국소성 섬유종양, 대한흉부외과학회지 1997;30: 353-6.
-