

□ 원 저 □

스테로이드 치료를 받지 않은 유육종증 환자의 임상경과

한일병원 내과*, 성균관대학교 의과대학 내과학교실,
삼성서울병원 호흡기내과, 영상의학과**

고영민*, 정경재**, 박상준, 강경우, 서지영, 정만표,
김호중, 권오정, 이종현

= Abstract =

Clinical Course of Untreated Sarcoidosis

Young Min Koh, M.D.*, Kyeong Jae Chung, M.D.***, Sang Joon Park, M.D.,
Kyeong Woo Kang, M.D., Gee Young Suh, M.D., Man Pyo Chung, M.D.,
Hojoong Kim, M.D., O Jung Kwon, M.D., Chong H. Rhee, M.D.

Department of Internal Medicine, Hanil General Hospital,
Division of Pulmonology, Department of Medicine, Department of Radiology**,
Sungkyunkwan University School of Medicine, Samsung Medical Center, Seoul Korea*

Background : Sarcoidosis, uncommon in Korea, has variable clinical course, ranging from benign self-limited recovery to life-long disability regardless of corticosteroid therapy. The purpose of this study is to observe the clinical course of untreated sarcoidosis.

Methods : Twenty four patients who were confirmed as sarcoidosis by tissue diagnosis were included. For average 12month follow-up periods, subjective symptoms, radiologic findings, and parameters of pulmonary function test (FVC, FEV₁, DLco) were evaluated every 3months compared between corticosteroid treated (n=5) and non-treated (n=19) patients. 'Deterioration' was defined if patients met more than one of followings (1) decrement in any parameters of pulmonary function test (2) worsening in the degree of dyspnea (3) increase in radiologic extents, and (4) newly developed extrapulmonary sarcoidosis. 'Stable' was defined as no significant interval changes in every parameters. 'Improvement' was defined as decrement of extension of the

Address for correspondence :

Chong H. Rhee, M.D.

Division of Pulmonology, Department of Medicine, Samsung Medical Center

50, Ilwon-dong, Kangnam-ku, Seoul, 135-710, Korea

Phone : 82-2-3410-3429 Fax : 82-2-3410-3849

radiologic lesions without deterioration.

Results : Among 19 untreated sarcoidosis patient, one deteriorated, 14 improved (13 of them showed complete resolution in radiology), and 4 were remained stable. On the other hand, five corticosteroid treated patients, uveitis was developed in one, 2 improved, and 2 remained stable.

Conclusion : These findings suggest that patient with sarcoidosis, especially those without serious extrapulmonary disease, has stable clinical course and would not need corticosteroid therapy. (Tuberculosis and Respiratory Diseases 1999, 47 : 807-816)

Key words : Sarcoidosis, Clinical course, Corticosteroid therapy.

서 론

유육종증은 만성 육아종성 병변이 전신을 침범하는 질환으로서 임상적 특징과 병리학적 소견은 비교적 널리 알려져 있지만, 원인에 대해서는 아직까지 분명하게 밝혀져 있지 않다¹. 유병률이 지역과 민족에 따라 다르며, 일부 가족중에 호발하는 경우도 있어² 유전적인 원인이 작용할 것이라는 추측도 있지만, 조직소견에서 육아종의 형성과 기관지폐포세척액에서 조력 T림프구 증가 등으로 미루어 면역학적 기전이 주요 병인으로 작용할 것으로 추정되고 있다¹.

1952년 Siltzbach는 유육종증 환자들에서 스테로이드치료를 한 후 얻은 림프절 및 폐조직에서 육아종이 소실되는 것을 관찰하고, 이러한 조직소견의 변화는 임상증상의 호전과도 관련되어 있음을 보고하였다^{6,7}. 이후 유육종증에 대해 여러 면역억제제 치료가 시도되었으나 현재까지 스테로이드가 가장 효과적인 약물로 알려져 있다^{8,9}.

유육종증의 자연경과는 매우 다양하여 악화와 호전을 반복하는데 약 2/3의 환자에서는 치료없이 저절로 호전되나, 1/3의 환자에서는 지속적으로 악화되어 그중 10~20%에서는 영구적인 손상이 남게 된다⁵. 따라서 유육종증으로 진단받은 환자의 1/3~1/2정도가 초기에 스테로이드 치료를 받게 되는데 스테로이드 치료로 병변이 효과적으로 소실되지만 이들 중 16~74%의 환자가 스테로이드를 중지하거나 줄이는 중에 다시 재발하므로⁵ 스테로이드를 투여할 때 생기는 약물의 부작용들을 고려할 때, 스테로이드 치료의 장기

적인 효과에 대한 의문과 치료시작 시기에 대한 논란은 계속되고 있다.

미국 흉부 학회(American Thoracic Society)에서는 스테로이드의 부작용을 최소화하는 관점에서 유육종증의 치료지침에 대해 언급하였는데 유육종증 환자 중 치료가 꼭 필요한 경우는 최근 3개월 이내에 폐기능의 급격한 감소와 임상증상의 급격한 악화가 있거나, 심장, 중추신경계, 눈과 같이 심각한 폐외 유육종증의 침범이 있을 경우로 제한하였다¹⁰. 이런 지침에 따라 유육종증 환자들의 임상경과를 전향적으로 연구한 결과에 의하면 스테로이드 치료 없이도 약 61%의 환자에서 병변이 안정 상태였고, 31%에서는 호전을 보였으며 8%에서만 악화되는 것으로 보고하였다¹¹.

우리나라에서 유육종증은 흔하지 않은 질환으로 그동안 유육종증의 실태보고와 활성도 등에 대한 연구는 있었으나^{3,4}, 치료 후 임상경과나 치료없이 관찰한 경과에 대한 보고는 없었다. 이에 저자들은 삼성서울병원에서 조직검사로 확진된 유육종증 환자들 중 스테로이드 치료를 받지 않은 환자를 대상으로 임상증상과 방사선학적 소견 및 폐기능검사를 추적 관찰하여 이들의 임상경과에 대해 알아보고자 본 연구를 시행하였다.

대상 및 방법

1. 대 상

1995년 1월부터 1998년 12월까지 삼성서울병원에서 경기관지 폐생검(transbronchial lung biopsy)이

나 종격동내시경하 림프절생검(mediastinoscopic lymph node biopsy) 또는 피부생검(skin biopsy)으로 유육종증이라고 확진된 환자 30명 중, 정기적인 외래 추적검사가 가능했던 환자 24명에서 진단당시 스테로이드 치료의 적응이 되지 않아 치료를 받지 않았던 19명의 환자를 대상으로 이들의 임상경과를 후향적으로 조사하였다.

2. 연구방법

A. 진단당시 임상소견 및 활성도 검사

1) 임상소견 기록

진단 당시 환자들의 나이, 성별, 흡연여부 및 임상증상을 기록하였다. 임상증상 중 호흡곤란은 미국 흉부학회에서 제시하는 등급으로 분류하였고^{12,13}. 모든 환자에서 안과검진을 시행하여 눈의 침범여부를 확인하였다.

2) 단순 흉부 X-선 및 고해상 흉부단층촬영

단순 흉부 X-선 사진으로 유육종증의 병기를 판정하였는데 병기 0은 정상 흉부 X-선 소견을, 병기 1은 폐실질의 병변없이 종격동 림프절만 커져 있는 경우로 정의하였고, 병기 2는 종격동 림프절과 폐실질의 병변이 같이 있는 경우, 병기 3은 폐실질에만 병변이 있는 경우, 그리고 병기 4는 폐실질의 병변이 진행하여 별집모양의 폐섬유화 소견을 보이는 경우로 정의하였다. 그리고 폐실질의 침범여부를 확인하기 위해서 고해상 흉부전산화단층촬영을 진단 당시에 시행하여 단순 흉부 X-선 사진과 비교하였다.

3) 폐기능 검사

폐기능 검사는 Sensormedics사의 Pulmonary function laboratory 2200으로 노력성폐활량(forced vital capacity, FVC), 1초간 노력성호기량(forced expiratory volume, FEV₁) 일산화탄소 폐확산능(diffusion capacity of CO, DLco)값을 측정하였다.

결과치는 미국 흉부학회에서 제시하는 방법대로 3회 시행 후 가장 높은 값으로 정하였고 예측 백분율값의 계산은 Morris의 방법으로 구하였다¹⁴.

4) 기관지폐포세척술

기관지폐포세척술은 고해상 흉부전산화단층촬영에서 폐실질에 병변이 있는 환자들은 병변부위에서 시행하였고, 폐실질에 병변이 없는 환자들은 우중엽 또는 좌상엽에서 시행하였다. 기관지폐포세척술은 기관지내시경을 해당 폐엽의 폐분절엽까지 완전히 밀어 넣은 후 약 30℃의 생리식염수 150-180ml를 주입하고 60mmHg 이하의 낮은 흡입압력으로 흡입하여 폐포세척액을 얻었다. 이 세척액은 즉시 원심분리 후 남은 세포층을 Hanks' balanced salt solution으로 2회 세척하여 부유물을 제거하고 다시 원심분리를 한 다음 세포층을 유리 슬라이드에 얇게 펴서 2분간 말린 다음 Diff-Quik stain set으로 염색하여 총세포수와 세포분획(differential count)을 구하였고 flow cytometry로 T림프구의 CD4/CD8 비율을 구하였다.

5) 혈청 검사

기타 혈청검사로서는 안지오텐신전환효소와 칼슘을 검사하였다.

B. 유육종증의 확진 방법

모든 환자에서 조직검사를 시행하여 확진을 하였다. 피부병변이 주로 있을 경우는 피부조직검사를 우선적으로 하였고 단순 흉부 X-선 사진상 폐병변이 있는 경우에는 폐병변 부위에서 경기관지 폐생검을 시행하였다. 폐실질병변이 관찰되지 않는 경우에도 우하엽에서 경기관지 폐생검을 시행하였고 경기관지 폐생검으로 확진이 되지 않은 경우에는 종격동 림프절의 확대가 있는 곳에서 종격동 내시경하 조직검사를 시행하였다.

C. 스테로이드 치료의 적응

조직검사를 통해 유육종증으로 확진된 후 스테로이드

투여의 결정은 1) 심장, 중추신경계, 눈 등에 폐외 유육종증의 침범이 있는 경우이거나, 2) 호흡곤란 정도가 미국흉부학회등급 3이상으로 심하거나, 3) FVC, FEV₁, DLco중 하나라도 정상예측치의 70% 이하로 감소된 경우 등 3가지 중 하나이상의 항목에 해당하는 환자만으로 제한 하였다.

D. 추적관찰의 방법 및 판정

환자들을 진단 후 3개월마다 정기적으로 외래를 방문하게 하여 호흡곤란 정도의 악화 여부를 문진하였고 단순 흉부 X-선 사진 및 폐기능검사를 시행하였다.

호흡곤란의 등급에서 한 단계 이상 변화가 있거나, FVC, FEV₁, DLco의 각 값이 10% 이상 변화가 있을 때 의미있는 변화로 정의하였다. 단순 흉부 X-선 사진상의 병기 및 병변의 호전, 악화의 판정은 한 사람의 방사선과 의사가 하였고, 좌-우 기관지주위 림프절의 확대와 좌-우 폐문 림프절의 확대를 각각 가로 세로수치(cm)로 나타내었다. 3개월마다 추적한 단순 흉부 X-선 사진을 진단 당시와 비교하여 호전되기 시작하는 시점과 정상화되는 시점 또는 악화되는 시점을 기록하였다.

최종 환자의 상태는 다음과 같은 방법으로 평가하였다. 진단 당시보다 호흡곤란의 단계가 의미있게 나빠졌거나, FVC, FEV₁, DLco중 한 가지 이상의 값이 의미있게 감소하였거나, 새로운 폐외 병변이 생긴 경우이거나, 단순 흉부 X-선 사진에서 진단 당시보다 종격동 및 폐실질의 병변이 확대되어 보이는 경우 등 4가지항목 중 한가지라도 있으면 '악화'라고 정의하였다. '안정'은 각 평가 항목들이 진단 당시에 비해 의미있는 변화가 없을 경우로 정의하였고, '호전'은 악화의 소견이 없으면서 단순 흉부 X-선 사진에서 병변의 범위가 축소되는 경우로 정의하였다. '호전'으로 판정된 환자 중 추적기간 중에 단순 흉부 X-선상 병변이 완전히 소실된 경우를 '정상'으로 판정하였다.

결 과

1. 진단당시 임상소견 및 활성도 검사결과

A. 임상상

19명 환자의 연령의 중앙값(median age)은 33세(26-57세)였고 남자 8명, 여자 11명이었다. 이중 과거 흡연력이 있던 2명(남자 1명, 여자 1명)과 진단당시 20갑년의 흡연을 하고 있었던 1명의 남자를 제외한 16명은 비흡연자였다.

19명중 9명은 다른 질환으로 시행한 정기검사 및 건강검진에서 우연히 단순흉부 X-선 사진상 이상소견이 발견되었던 무증상의 환자였다. 증상이 있어 발견된 10명에서는 기침, 가래, 호흡곤란, 흉부통증 등 호흡기증상을 호소한 경우가 6예 있었는데, 호흡곤란의 정도는 모두 2등급 이하였다. 그 외 피부이상(홍반성 결절과 피부홍반)이 있었던 경우가 2예, 관절통을 호소한 경우가 3예였고 발열을 호소한 경우가 1예였다. 관절통이 있었던 3예중 1예에서 피부홍반이 동반되었고, 1예는 발열이 동반되었다(Table 1). 관절통은 모두 슬관절에서 나타났고, 입원기간 중 소염진통제 및 해열제로 해결되었으나 이것이 유육종증으로 인한 것인지에 대해서는 검사가 없었다.

침범장기별로 분류하면 19명중 폐만 침범한 경우가 17명이었고 폐와 피부를 동시에 침범한 경우가 2명이었다(Table 2).

B. 단순 흉부 X-선 사진의 병기와 고해상 흉부단층촬영소견의 비교

단순 흉부 X-선 사진상 0병기는 없었고 1병기는 14명, 2병기가 4명, 3병기는 1명이었으며 4병기는 없었다(Table 2). 그러나 고해상 흉부전산화단층촬영에서 단순 흉부 X-선 소견상 1병기로 분류된 14명중 6명에서 폐결절이 의심되었고, 3병기라고 생각되었던 1명의 환자에서는 폐실질 침범이 분명하지 않았다.

진단 당시 환자들의 좌-우측 기관지주위 및 폐문

Table 1. Clinical characteristics of patients with sarcoidosis

	Non-steroid group(n=19)	Steroid group (n=5)
Age, (years)	33(26-57)	40(37-68)
Sex, (M:F)	8:11	0:5
Smoking		
non-smoker	16	5
ex-smoker	2	0
current smoker	1	0
Symptom, number		
Asymptomatic	9	0
Symptomatic	10	5
respiratory symptom	6	3
Cough	(4)	(2)
Sputum	(2)	
Chest discomfort	(1)	(1)
Dyspnea	(1)	(1)
fever	1	1
arthralgia	3	0
skin lesion	2	2
eye symptom	0	5

림프절의 확대정도는 우측기관지 림프절이 15명에서 $(1.5 \pm 0.7) \times (3.7 \pm 1.4)$ cm이었고, 좌측기관지 림프절은 4명의 환자에서만 확대되었는데 $(2.6 \pm 1.6) \times (5.6 \pm 1.5)$ cm이었다. 우측폐문림프절은 18명에서 $(2.9 \pm 0.9) \times (5.4 \pm 1.9)$ cm으로 확대되어 있었고, 좌측폐문림프절도 18명에서 $(2.4 \pm 0.7) \times (5.8 \pm 1.4)$ cm으로 확대되어 있었다.

C. 기타 질환활성도 지표 검사

진단 당시 폐기능검사서 FVC는 예측치의 $92.5 \pm 9.9\%$ 였고, FEV₁은 $95.3 \pm 11.0\%$ 였으며, DLco는 $100.0 \pm 14.0\%$ 로 폐기능 저하의 소견이 있는 환자는 없었다. 기관지폐포세척액 검사에서 전체 세포수는 $(2.8 \pm 2.5) \times 10^5/\text{mm}^3$ 이었고 세포분획은 림프구($35.7 \pm 20.7\%$), 폐포대식세포($28.7 \pm 23.9\%$), 중성구($4.6 \pm 3.9\%$), 호산구($0.6 \pm 0.4\%$)의 순이었다. 림프구 중 CD4/CD8의 비는 7.2 ± 4.6 으로 증가되어

Table 2. Radiologic stage and organ involvement of patients with sarcoidosis

	Non-steroid group (n=19)	Steroid group (n=5)
Stage, number(%)		
0	0	0
1	14(73.7)	2(40)
2	4(21.0)	2(40)
3	1(5.3)	1(20)
4	0	0
Organ involvement, number		
Lung alone	17	0
Lung+Eye	0	3
Lung+Skin	2	0
Lung+Eye+Skin	0	2
Others		

있었다. 혈청 칼슘은 $9.0 \pm 0.4\text{mg/dl}$ 로 정상범위였으며, 혈청 안지오텐신전환효소는 71.9 ± 29.0 IU/L (정상치: 8~52 IU/L)로 증가되어 있었다(Table 3).

2. 확진 방법

19명 환자들 중 피부병변이 있었던 2명에서 1명은 홍반성 결절에 대한 피부조직검사로 유육종증을 진단할 수 있었고 나머지 1명은 홍반만 있고 병변이 미미하여 경기관지폐생검으로 진단하였다. 9명은 경기관지폐생검으로 진단하였으며 9명은 종격동내시경하 림프절조직검사를 통하여 확진하였다.

3. 경과 판정

환자들의 추적관찰기간은 평균 12(3-36)개월이었다. 3개월마다 추적 관찰한 결과, 임상증상에서 의미있는 변화가 있었던 환자는 없었고 폐기능검사에서도 의미있는 변화가 있었던 환자는 없었다. 따라서 유육종증의 임상경과의 판정은 단순 흉부 X-선 소견의 변화와

Table 3. The results of activity test of patients with sarcoidosis

	Non-steroid group (n=19)	Steroid group (n=5)
PFT		
FVC, % of predicted	92.5 ± 9.9	91.0 ± 17.6
FEV ₁ , % of predicted	95.3 ± 11.0	92.7 ± 18.1
DLco, % of predicted	100.0 ± 14.0	95.3 ± 16.3
BAL		
Total cell count, X 10 ⁵ /mm ³	2.8 ± 2.5	2.0 ± 1.1
% of differential count		
macrophage	28.8 ± 23.9	44.1 ± 9.9
lymphocyte	35.8 ± 20.7	32.9 ± 10.7
neutrophil	3.6 ± 3.9	2.3 ± 0.6
eosinophil	0.7 ± 0.4	
CD4/CD8	7.17 ± 4.5	10.0 ± 8.5
ACE, IU/L	71.9 ± 29.0	75.6 ± 24.9
Serum-Ca, mg/dL	9.0 ± 0.4	9.3 ± 0.4

Table 4. Overall outcome of patients with sarcoidosis

	Non-steroid group (n=19)	Steroid group (n=5)
Duration of follow up, months	12(3-36)	12(3-48)
Overall outcome, number(%)		
Deteriorated	1(5.2%)	1(20%)
Stable	4(21%)	2(40%)
Improved	14(73.7%)	2(40%)
Clear	13/14	1/2

폐의 유육종증의 발현에 의해 결정되었는데, 19명 환자중 14명은 단순 흉부 X-선사진상 병변이 축소되어 '호전'으로 판정되었고, 이중 13명은 추적기간중 단순 흉부 X-선사진에서 병변이 완전히 소실되어 '정상'으로 판정되었다. 그리고 4명은 '안정'상태였으며, 1명에서만 '악화'로 판정되었다(Table 4). 악화된 1명의 환자는 진단 당시 단순 흉부 X-선상 이상소견(3병기) 외에는 무증상의 환자였으나 추적관찰기간중에 임상증상의 변화나 폐기능의 변화는 없이 15개월째에 우폐문립프절의 확대소견이 있었고, 18개월째에 눈의

침범이 발견되어 스테로이드 치료를 시작하였다. 호전된 14명의 환자들은 평균 5.0 ± 4.8개월이 경과하여 호전소견을 보이기 시작하였으며 이들중 13명은 16.1 ± 10.0개월에 단순 흉부 X-선 사진에서 병변이 소실되었다(Fig 1).

한편 진단당시부터 스테로이드 치료를 시작하였던 5명의 환자들은 모두 눈의 침범 때문에 스테로이드 치료의 적응이 되었다. 이들의 추적 관찰기간은 평균 12(3-48)개월이었고, 5명 환자 중 2명은 단순 흉부 X-선사진상 병변이 축소되어 '호전'으로 판정되었고,

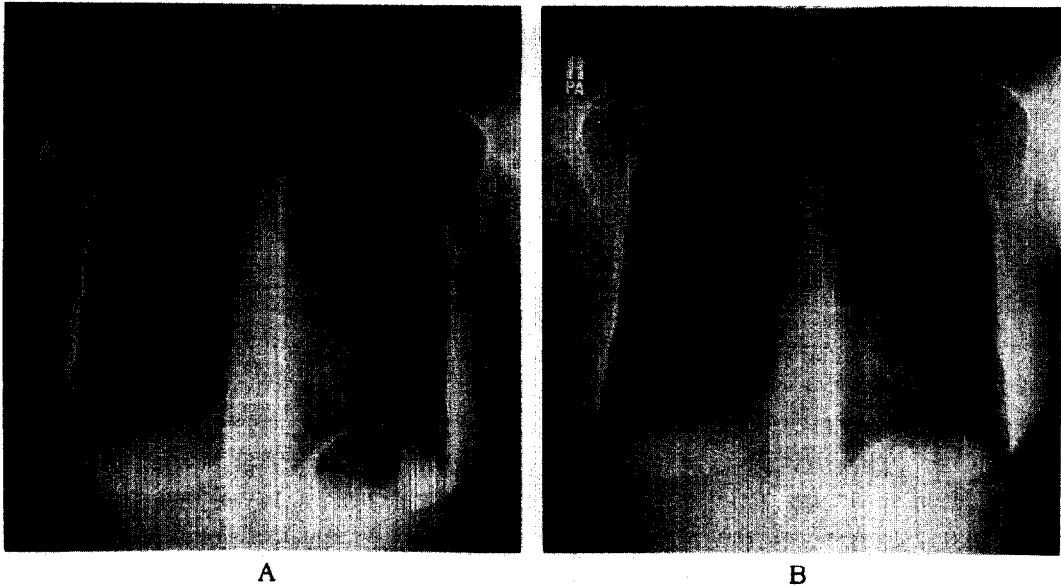


Fig. 1. A : Posteroanterior radiograph of the chest shows bilateral hilar enlargement and paratracheal lymphadenopathies at September, 1995.

B : Posteroanterior radiograph of the chest shows normal at May, 1996 without corticosteroid therapy.

이 중 1명은 3개월째에 단순 흉부 X-선사진상 병변이 완전히 소실되어 “정상”으로 판정되었다. 2명의 환자는 단순 흉부 X-선사진상 변화가 없어 ‘안정’상태였으며, 1명의 환자는 스테로이드 치료 후 단순 흉부 X-선사진상 호전을 보이다가 추적 관찰기간 15개월째에 단순 흉부 X-선사진상 병변이 확대되고 DLco가 진단당시보다 17% 감소하여 ‘악화’로 판정되었다.

고 찰

스테로이드 치료를 받지않은 유육종증 환자의 임상경과에 대한 저자들의 연구에서 비치료군 19명중 14명이 치료없이도 호전을 보였고 4명에서는 병변의 진행없이 ‘안정’상태였으며 단 1명에서만 악화되었다. 이러한 소견은 치료군의 숫자가 적기는 하나 치료의 적용이 되었던 5명의 환자들의 경과와 비교해 볼 때, 외

국의 연구결과와 마찬가지로 우리나라의 유육종증 환자들도 상당 수의 환자에서 치료없이 자연소실 및 호전의 경과를 보이는 의미있는 결과라고 생각된다. 따라서 스테로이드의 부작용 등을 고려할 때 유육종증에서의 스테로이드 치료는 보다 엄격한 치료적용을 적용해야 할 것이다.

유육종증에서 스테로이드치료의 유용성에 관한 연구로는 Siltzbach의 연구^{6,7} 이 후, Young등이 유육종증 환자를 스테로이드 치료군과 비치료군으로 나누어 2년간 전향적으로 추적관찰한 결과 스테로이드를 사용한 군에서 초기에는 폐기능의 호전을 보였으나, 2년 후에는 두 군 사이에 폐기능검사나 동맥혈가스분석소견 등에서 차이가 없음을 보고하였다¹⁴. 이런 결과는 이후 여러 연구에도 동일하게 나타나는데¹⁵⁻¹⁸ 스테로이드를 사용하고 초기 2-3개월에는 폐기능의 개선과 임상증상의 호전이 있었으나, 스테로이드를 중지하고 나면 다시 악화되었고 18개월 이상 추적관찰해 보

면 스테로이드 사용군과 비사용군간에 차이가 없음이 보고되어 스테로이드의 장기적인 잇점에 대한 의문이 제기 되었다. 그리고 스테로이드 치료없이 추적관찰만 한 경우에도 2/3의 환자에서는 저절로 병변이 소실되고, 스테로이드 치료를 하였던 환자 중 10~20%에서는 폐섬유화 및 비가역적인 병변이 진행되는 것을 막지 못한다는 보고¹⁴가 있어 현재까지도 유육종증 환자의 스테로이드 치료여부 및 그 치료시기와 장기적인 효과에 대한 논란이 많다.

1993년 Sharma는 미국흉부학회 잡지를 통해서 유육종증 환자중 스테로이드 치료가 필요한 적응을 1) 단순 흉부 X-선 소견상 분류인 병기 0, 1, 2, 3군에서는 호흡곤란, 기침, 가래등의 임상증상이 심한 경우이거나, 폐기능의 의미있는 저하가 있는 경우 2) 병기 4와 같이 폐섬유화가 있는 경우 3) 어떤 병기에서든지 눈, 심장, 중추신경계 등에 심각한 폐의 유육종증의 침범이 있을 경우 등으로 제시하였다²⁰. 저자들은 이 치료지침을 이용하여 스테로이드 치료적응을 결정하였는데 비치료군 19명중 4병기는 없었고 진단 당시 호흡곤란정도가 경미하고 폐기능의 감소나 눈, 중심신경계, 심장과 같이 심각한 폐의 유육종증의 침범은 없는 환자들이었다. 그리고 치료군 5명의 환자들도 눈의 유육종 침범 외에는 폐기능의 감소나 심한 임상증상은 없었다. 이것은 비록 단일 병원의 환자들의 분포이지만 우리나라의 유육종증 환자들도 외국에서 환자들과 유사하게 무증상 또는 경한 임상 증상 및 정상 폐기능을 가진 환자들이 많음을 추정할 수 있다.

스테로이드 치료를 중지하거나 용량을 줄이는 경우 16~74%에서 재발⁵하기는 하지만 유육종증에서 초기 스테로이드의 효과는 분명하므로 치료시기를 결정하기 위해 질환의 활성여부를 나타내는 여러가지 검사 및 생리학적 지표들이 모색 되었다³. 혈청 안지오텐신 전환효소, Gallium-67 scan, 기관지폐포세척액분석, 고해상 흉부전산화단층촬영 등 다양한 방법들이 이용되었으나, 아직까지 어느 한가지 검사만으로는 유육종증의 활성정도를 충분히 알 수 없는 것으로 알려져 있

다. 한 환자에서 여러 검사들을 모두 시행하더라도 각 검사마다 다른 결과를 보이는 경우가 있기 때문에 병원의 여건에 따라 몇가지 종류의 검사를 조합하는 것이 적절하다고 알려져 있다²⁰. 1997년 미국 흉부학회의 Postgraduate 연수과정 중에 Costabel은 1994년 Hunninghake의 연구¹¹를 인용하면서 유육종증의 활성정도를 평가하기 위해서는 혈청학적 검사 보다는 환자의 1) 임상증상의 변화 2) 폐기능검사 3) 단순 흉부 X-선소견의 변화 4) 새로운 폐의 유육종증의 발현 등의 유무를 종합해서 평가하는 것이 더욱 신뢰성이 있다고 보고하였다.

단순 흉부 X-선 소견상의 병기분류를 고해상 흉부 전산화단층촬영 소견과의 비교에서는 단순 흉부 X-선 소견상 1병기의 14명의 환자 중 6명(42.8%)의 환자에서는 고해상 흉부전산화단층촬영 소견과 일치하지 않았고, 3병기로 판정되었던 1명의 환자에서는 오히려 폐실질의 병변은 없는 것으로 평가 되었다. 이런 결과는 단순 흉부 X-선 소견상의 병기결정으로 유육종증의 폐장 침범여부를 정확히 알 수는 없을 것으로 생각되었다. 그러나 환자들의 추적관찰에서 단순 흉부 X-선으로 질환범위의 변화를 비교적 정확히 알 수 있었고 비용 및 방사선평로에 따른 위해성을 고려할 때 단순 흉부 X-선 사진으로만 추적관찰을 하는 것이 타당할 것으로 생각되었다.

본 연구에서 치료없이 호전이 되는 환자들은 평균 5개월 정도에 단순 흉부 X-선 사진상 병변이 작아지는 변화를 나타내었는데 이것은 타 연구자들의 연구결과와 유사한 소견이었다²⁰. 그러나 저자들의 경우에는 추적관찰의 기간이 평균 12개월로 비교적 짧았고 19명의 환자들 중 1병기의 환자가 많았으며 폐기능의 감소가 없고 임상증상이 없는 환자가 대부분이어서 단순히 비교하기는 어렵고, 스테로이드 치료를 받은 환자들의 수가 적어서 치료 유무에 따른 경과를 직접 비교할 수 없었다는 점 등이 제한점으로 여겨진다.

유육종증의 치료여부에 따른 임상경과에 대한 연구는 앞으로 더욱 장기간의 추적관찰과 많은 수의 환자들을 대상으로 이루어져야 할 것으로 사료되었다.

요 약

배경 및 목적:

유육종증은 우리나라에서는 흔하지 않은 질환으로 다양한 임상경과를 나타낸다. 이에 저자들은 유육종증으로 진단 후 스테로이드 치료를 하지 않은 환자들을 추적관찰하여 유육종증의 임상경과를 보고자 하였다.

방 법:

1995년 1월부터 1998년 12월까지 삼성서울병원에서 조직학적 검사로 확진된 유육종증 환자들 중 스테로이드 치료를 하지 않은 환자들을 대상으로 하였다. 진단 후 3개월마다 호흡곤란의 악화 유무, FVC, FEV₁, DLco 등의 폐기능검사, 단순 흉부 X-선 소견 변화 및 폐의 유육종증의 발현 유무를 평가하여 악화, 안정, 호전군으로 분류하였고 단순 흉부 X-선상 전상 병변이 완전히 소실된 경우를 '정상'상태로 판정하였다.

결 과:

전체 유육종증환자 24명중 19명이 치료없이 추적관찰만 하였으며 연령의 중앙값은 33세 였다. 평균 추적관찰기간은 12개월이었고 이중 14명이 호전을 보였고, 4명은 안정상태 였으며, 1명에서만 악화를 보 였다. 호전된 14명중 13명은 추적기간중 단순 흉부 X-선 소견상 병변이 소실되어 정상상태로 평가되었다.

결 론:

우리나라의 유육종증환자의 임상양상은 서구의 환자와 유사한 양상이었고, 임상중상이 경미하고 폐를 비롯한 심각한 폐외 장기침범이 없는 경우에는 스테로이드 치료의 유용성이 낮을 것으로 사료되었다.

참 고 문 헌

1. 송정섭. 유육종증. 결핵 및 호흡기질환 1997;44 (suppl 1):3-9
2. 엄완식, 임채만, 김우성, 김동순, 김원동. 가족형 폐유육종증. 결핵 및 호흡기질환 1994;41:644-

50

3. 김동순, 백상훈, 심태선, 임채만, 이상도, 고윤석 외 2명. 유육종증의 활동성 지표로서의 ICAM-1. 결핵 및 호흡기질환 1998;45:116-27
4. 대한결핵 및 호흡기학회 학술위원회: 유육종증 전국 실태 조사; 결핵 및 호흡기 질환 1992;39: 453
5. Hunninghake GW, Costabel U, Ando M, Baughman R, Cordier JF, et al. Statement on sarcoidosis. Am J Respir Crit Care Med 1999;160: 736-755
6. Siltzbach LE, Posner A, Medine MM. Cortisone therapy in sarcoidosis. JAMA 1951;147:927-9
7. Siltzbach LE. Effect of cortisone on sarcoidosis: a study of 13 patients. Am J Med 1952;12: 139-60
8. Martinet Y, Pinkston C, Saltini J, Spurzem J, Muller-quernheim J, Crystal RG. Evaluation of the in vitro and in vivo effects of cyclosporine on the lung T-lymphocyte alveolitis of active pulmonary sarcoidosis. Am Rev Respir Dis 1988;138: 1242-8
9. Wyser CP, Schalkwyk EM van, Alheit B, Bardin PG, Joubert JR. Treatment of progressive pulmonary sarcoidosis with cyclosporin A: a randomized controlled trial. Am Rev Respir Crit Care Med 1997;156:1371-6
10. Hunninghake GW. Goal of the treatment for sarcoidosis. Am J Respir Crit Care Med 1997;156: 1369-70
11. Hunninghake GW, Gilbert S, Pueringer R, Dayton C, Floerchinger C, Helmers R, et al. Outcome of the treatment for sarcoidosis. Am J Respir Crit Care Med 1994;149:893-8
12. American Medical Association. Guide to the evaluation of permanent impairment. AMA.1989
13. Renzetti AD Jr, Bleeker ER, Epler GR, Jones

- RN, Kanner RE, Repsher LH. Evaluation of impairment disability secondary to respiratory disorders. *Am Rev Respir Dis* 1986;13:1205-9
14. American Thoracic Society Statement. Snowbird workshop on standardization of spirometry. *Am Rev Respir Dis* 1979;119:831-8
15. Young RL, Harkleroad LE, London RE, Weg JG. Pulmonary sarcoidosis : a prospective evaluation of glucocorticoid therapy. *Am Intern Med* 1970; 73:207-12
16. Yamamoto M, Saito N, Tachiabana T, Hiraga Y, Horikawa M, Osada H, et al. Effects of 18-month corticosteroid therapy on stage I and stage II sarcoidosis patients(a control trial). In : Chretien J, Marsac J, Sltiel JC, eds. *Sarcoidosis and other granulomatous disorders*. Paris : Pergamon Press.1983:470-4
17. Zaki MH, Lyons HA, Leiolp L, Huang CT. Corticosteroid therapy in sarcoidosis. A five-year, controlled follow-up study. *N Y state J Med* 1987; 87:496-9
18. Gibson GJ, Prescott RJ, Muers MF, Middleton WG, Mitchell DN, Connolly CK, et al. British Thoracic Society Sarcoidosis study : effects of long term corticosteroid treatment. *Thorax* 1996;51: 238-47
19. Thomas PD, Hunninghake GW. State of art : current concepts of the pathogenesis of sarcoidosis. *Am Rev Respir Dis* 1987;135:747-60
20. Sharma OP. Pulmonary sarcoidosis and corticosteroids. *Am Rev Respir Dis* 1993;147:1598-1600
21. Hillerdal G, Nou E, Osterman K, Schmekel B. Sarcoidosis : Epidemiology and Prognosis, a 15-year European study. *Am Rev Respir Dis* 1984; 130:29-32
-