

□ 증 례 □

면역적격성인에서 발생한 *Mycobacterium celatum* 폐 감염증 1예

서울대학교 의과대학 내과학교실 및 폐 연구소, 미생물학교실 및 암 연구센터*

김덕겸, 김법준*, 국윤호*, 이춘택, 유철규, 김영환, 한성구, 실영수

= Abstract =

Pulmonary Infection with *Mycobacterium Celatum* in Immunocompetent Host
: The First Case Report in Korea

Deog Kyeom Kim, M.D., Bum Joon Kim, M.D.*, Yoon Ho Kook, M.D.*,
Chun Taek Lee, M.D., Churl Gyoo Yoo, M.D., Young Whan Kim, M.D.,
Sung Koo Han, M.D., Young-Soo Shim, M.D.

Department of Internal Medicine and Lung Institute and Department of Microbiology and
Cancer Research Institute *, College of Medicine, Seoul National University

Mycobacterium celatum is a recently described nontuberculous mycobacterium. Even though pulmonary or lymphatic infection cases were reported previously in human, the clinical significance of the infection with *M. celatum* is not yet understood completely. Most infections with this species occurred in the patients with suppressed cell-mediated immunity such as AIDS, and there are only a few cases of pulmonary infection with *M. celatum* in immunocompetent adults or infants in the world. In Korea, mycobacterial pulmonary infection is a major problem of respiratory disease but, there has been no pulmonary infection with *M. celatum* reported. We report, to our knowledge, the first Korean case of pulmonary infection with *M. celatum*, which was identified by *rpoB* genomic sequencing. (Tuberculosis and Respiratory Diseases 1999, 47 : 697-703)

Key words : *Mycobacterium celatum*, Nontuberculous mycobacterium, Immunocompetence, Lung infection.

Address for correspondence :

Young-Soo Shim, M.D.

Department of Internal Medicine, Seoul National University College of Medicine.

28 Yongon-Dong, Chongno-Gu, Seoul, 110-744, Korea.

Phone : 02-760-3350 Fax : 02-762-9662 E-mail : ysshim@medicine.snu.ac.kr

서 론

1980년대 이후 인간 면역결핍 바이러스(human immunodeficiency virus, HIV) 감염이 증가함에 따라, 비결핵성 마이코박테리아(non-tuberculous mycobacterium, NTM)에 의한 감염 및 유병율이 AIDS환자를 중심으로 상대적으로 증가하는 것으로 보고되고 있다¹.

우리나라에서도 흉부 방사선 검사 상 활동성 폐결핵 유병율이 1995년도에 1.03%까지 감소되는 반면, 비결핵성 마이코박테리아에 감염증은 1990년대 이후에 급격히 증가하는 경향을 보이고 있다^{2,3}. 비결핵성 마이코박테리아 감염증의 연도별 발생 현황을 살펴볼 때, 1990년 이후에 국내에 보고된 예가 1994년까지 보고된 전체 비결핵성 마이코박테리아 감염증의 84.2%에 이르는 것으로 알려져 있어 이에 대한 관심이 커지고 있다³. 우리나라에서 보고된 비결핵 마이코박테리아 감염증의 주요 원인으로는 *M. avium-intracellulare*가 가장 많은 것으로 알려져 있으나, 이에 비하면 다른 균주로 인한 감염증에 대한 보고는 드문 편이다⁴.

*Mycobacterium celatum*은 1993년에 처음 기술된 종(species)으로, 지연 발육형의 비광발생균이며, 생화학적 특성으로는 *Mycobacterium avium* complex (MAC)와 유사하고, Mycolic acid 양상은 *Mycobacterium xenopi*와 유사한 것으로 알려져 있다⁵.

임상적으로 국소적 또는 전신적인 질병을 일으키는 *M. celatum* 감염 예가 외국에서 보고되고 있으나, 지금까지 보고된 대부분의 경우는 AIDS 환자와 같이 세포 매개성 면역에 장애가 있는 성인이나 면역 적격성 소아에서 분리된 예들이었으며^{6,7}, 면역 적격성 환자에서 발생한 *M. celatum* 감염 증례는 전 세계적으로 매우 드문 것으로 알려져 있다⁸. 국내에서는 아직까지 *Mycobacterium celatum*이 폐 실질에 병변을 일으킨 보고가 없으며, 면역 결핍이 증명되지 않은 성인에서 발생한 폐 병변의 원인균종으로 *M.*

*celatum*이 분리된 경우는 첫 증례이므로 이를 보고하는 바이다.

증 례

환 자 : 고○애(40세, 여자)

주 소 : 내원 1주전부터 시작된 객혈

현 병력 : 40세 여자 환자로 내원 1주 전부터 시작된 객혈을 주소로 병원을 방문하였다, 1985년 전신 쇠약 감 및 피로감을 주소로 인근 병원 방문하여 검사한 결과 단순 흉부 촬영에서 결핵이 의심되어 약 1년 여에 걸쳐서 항결핵 화학요법 치료 받았다. 당시 가래 도말 검사에서 결핵균은 관찰되지 않았다. 결핵 치료 종결 후에 특별한 치료 없이 지내던 중, 1997년 6월 초에 종이 컵으로 반 컵 정도의 객혈이 다시 발생하였으며, 객혈과 함께 오한을 동반한 발열이 발생하여 서울대학교병원을 방문하였다. 입원 당시에는 경미한 호흡곤란, 기침 등의 증상을 함께 호소하였다.

과거력 : 백일해, 당뇨, 고혈압 및 간염 병력 없음.

가족력 : 남편이 과거에 결핵으로 치료 받았던 병력 있음.

사회력 : 1980년대 약 1년간 옷 가게에서 일함. 흡연은 하지 않음.

이학적 소견 : 내원 당시 혈압은 100/65mmHg, 맥박수 123/min, 호흡수 24/min, 체온 36℃ 였다. 의식은 명료하였고, 결막은 약간 창백하였으나 황달 소견은 보이지 않았다. 흉부 청진 상, 우측 상부 폐야에 수포음이 청진되었으며, 좌측에 비하여 우측 폐야에서 호흡음이 감소되었다. 촉진되는 림프절은 없었다.

검사실 소견 : 백혈구 8100/mm³, 혈색소 7.5g/dl, 혈소판 351000/mm³, 적혈구침강속도 228mm/hr, CRP 11.4 mg/dl, ADA 42U/L였고, 콜레스테롤 138mg/dL, 총단백질 6.3g/dL, 알부민 3.0g/dL, 총 빌리루빈 0.4mg/dL, 알칼라인 포스파타제 68U/L, AST/ALT 23/18 U/L였다. Anti-HIV 항체, VDRL 및 간염 표지 검사 등은 모두 음성이었다. 흉부 방사선 소견에서 과거 사진과 비교하여 볼 때, 우




Fig. 1. There are persistent fibro-streaky lesion in RUL and increased multiple opacities in right lung (right ; 1997.6) compared with a previous film (left ; 1994.6)

측 상부에 공동성 병변 및 증가된 음영이 우측 폐 전반에 관찰되었다(Fig. 1). 입원중에 시행한 3회 이상의 객담 도말 검사에서 항산균은 관찰되지 않았으며, 적절한 객담을 이용한 세균 배양 검사에서 *Acinetobacter calcoaceticus bio. anitratus* 이 자랐다. 기관지 내시경 소견에서 기관지내 병변은 관찰되지 않았고, 우측 상부 기관지 세척액의 결핵균 도말 검사는 음성이었다.

입원 경과 : 입원 후 과거의 폐결핵으로 인한 기관지 확장증 및 이와 동반된 폐렴으로 판단하여, 객담 배양 검사에 따라 항생제 치료와 함께 거담제, 지혈제 등으로 치료하였다. 입원 치료 후, 객담 증세가 호전되었고 흉부 방사선 소견에서 우측 상폐야를 포함한 우측 폐 전반의 음영 증가가 감소하였다. 또한 3회 이상의 결핵균 도말 검사에서 음성을 보였고, 기관지 세척액의 결핵균 도말 검사도 음성이었다. 상기 결과에 따라서, 항결핵제 치료는 시행하지 않고 외래에서 추적 관찰하였다.

외래 경과 : 외래 추적 관찰 과정 중에 입원 당시 의뢰한 객담 결핵균 배양 검사에서 비결핵성 마이코박테리아(NTM)가 배양되어, 1997년 8월부터 isoniazid (INH), rifampicin(RFP), ethambutol(EMB)의 3제 병합 요법을 시행하였다. 1997년 9월 이후에는 pyrazinamide를 추가하여 4제 병합 요법으로 치료하였다. 치료 과정에 의뢰한 객담 결핵균 배양 검사에서 지속적으로 6회에 걸쳐서 양성 소견을 보였으며, 1997년 10월경에 보고된 약제 감수성 검사 결과에 의하면, isoniazid, rifampicin, streptomycin, cycloserin, ofloxacin 등에 내성을 나타내었다. 그러나, 추적 관찰 중에 촬영한 흉부 방사선 소견에서는 공동을 포함한 섬유화된 병변은 큰 변화가 없었으나, 우측 상폐야의 음영증가는 호전을 보여서, 4제 병합 요법을 9개월 동안 지속하였다(Fig. 2).

균종 확인은 추후에 이루어져, 김 등이¹⁴ 대한 결핵 협회 결핵연구원으로 보낸 환자의 객담에서 얻은 비결핵성 마이코박테리아로부터 *rpoB* 분절의 염기 서열

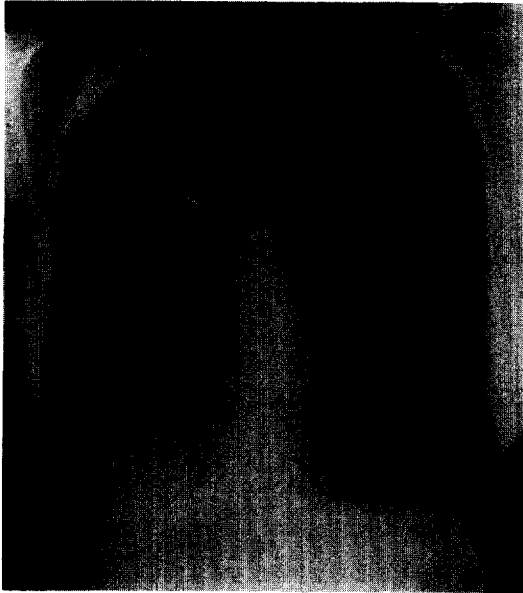


Fig. 2. After anti-tuberculosis therapy, Chest X-ray(1998. 6) shows definite improvement but there is persistent fibro-streaky lesion with cavity in RUL.

을 분석한 후에 (Fig. 3), 이를 토대로 마이코박테리아의 계통수 (phylogenetic tree)를 구성하여 균종간의 동질성을 비교한 결과, 2회에 걸쳐서 최근에 보고된 *M. celatum* type 1과 동일한 균주임이 밝혀졌다 (Fig. 4).

고 찰

1980년대 이후로 인간 면역결핍 바이러스 (human immunodeficiency virus, HIV) 감염이 증가함에 따라, 비결핵성 마이코박테리아 (nontuberculous mycobacterium, NTM)에 의한 감염 및 유병율이 AIDS환자를 중심으로 상대적으로 증가하는 것으로 보고되고 있다¹. 일반적으로 비결핵성 마이코박테리아 (NTM)은 각 균종의 색소 침착 정도, 성장속도, 집락 특성 및 병원성에 따른 분류가 널리 이용되어 왔다¹⁰. 그러나, 이러한 구분은 배양과정에서 시간이 많이 소

요되며, 이러한 특성만으로 비결핵성 마이코박테리아 균종간의 확인이 쉽지 않아서, 균종간의 병태 생리를 설명하거나 치료 방침을 결정하는 면에서 한계가 있었다. 그러나, 최근에는 다양한 생화학적 기법 및 16S rRNA gene fragment sequencing 등의 분자 유전학적 방법의 발달에 따라서, 이를 이용하여 기존의 균종 이외의 새로운 균종이나 아종 (subspecies)이 추가적으로 기술되어 왔으며, 이들의 임상적 의의에 대하여 밝혀지고 있다.

기존에 국내에서 보고된 비결핵성 마이코박테리아의 종류는 *M. avium-intracellulare* (MAC)가 가장 많았고, *M. fortuitum*, *M. chelonae*, *M. gordonae*, *M. terrae*, *M. scrofulaceum*, *M. kansasii* 등의 순이었다^{3,4}.

*Mycobacterium celatum*은 1993년에 Burtler 등이 새롭게 발견한 비결핵성 마이코박테리아으로, 지연 발육형의 비광발생균 (nonphotochromogen)의 일종이다⁵. Burtler 등은 hsp65 gene을 확장 (amplification) 시킴으로써, 기존에 알려진 마이코박테리아와는 다른 종류의 mycolic acid 형태, 16S rRNA 서열 및 RFLP (restriction fragment length polymorphism) 형태를 보임을 증명하였으며, 이를 통하여 MAC나 *M. xenopi* 등과 구별되는 새로운 종임을 발견하게 되었다⁵. 처음에는 RFLP 형태를 이용하여 2가지 균주형 (ATCC51130, ATCC51131 type strain)이 보고되었으나, 이후 영국에서 또 다른 형이 보고되어 3가지 균주형 (type)이 있는 것으로 알려져 있다⁶. 일반적인 생화학적 검사 및 군락 형태 비교만으로는 기존의 MAC 및 *M. xenopi*와 구별이 힘들어, 16S rRNA 염기서열분석 및 HPLC (high performance liquid chromatography) 방법을 이용한 Mycolic acid 분석 등의 방법이 필요하다⁷.

이 균종의 임상적 의의에 대하여 많이 알려진 바는 없으나, 지금까지 보고된 바에 따르면, 대부분의 경우에 후천성 면역 결핍증 (AIDS) 등의 면역 결핍 환자에서 폐결핵과 유사한 폐 실질 병변을 유발하는 것으로 알려져 있으며⁸⁻⁹, Hasse 등은 유아에서 임파선염

Nucleotide sequence of the clinical isolate (SNU-M301)						
	10	20	30	40	50	60
<i>M. tuberculosis</i>	CGACCACTTCGGCAACCGTGGGTACGGTCCGGCAGCTGATCCAAAACCAGATCCGGGTCG					
<i>M. celatum</i> 51130 TTCGTACCGTCGGCGAGCTGATCCAGAACCAGATCCGGGTCG					
SNU-M301 TTCGTACCGTCGGCGAGCTGATCCAGAACCAGATCCGGGTCG					
	70	80	90	100	110	
<i>M. tuberculosis</i>	GCATGTCGCGGATGGAGCGGGTGGTCCGGGAGCGGATGACCAACCAGGACGTGGAGGC					
<i>M. celatum</i> 51130	GTATGTGAGGATGGAGCGGGTGGTCCGGGAGCGGATGACCAACCAGGACGTGGAGGC					
SNU-M301	GTATGTGAGGATGGAGCGGGTGGTCCGGGAGCGGATGACCAACCAGGACGTGGAGGC					
	120	130	140	150	160	170
<i>M. tuberculosis</i>	GATCACACCGCAGACGTTGATCAACATCCGGCCGGTGGTCCCGCGATCAAGGAGTTCTT					
<i>M. celatum</i> 51130	GATCACGCGCAGACCGTGTATCAACATCCGTCCGGTCTGTGGCGGCCATCAAGGAGTTCTT					
SNU-M301	GATCACGCGCAGACCGTGTATCAACATCCGTCCGGTCTGTGGCGGCCATCAAGGAGTTCTT					
	180	190	200	210	220	230
<i>M. tuberculosis</i>	CGGCACCAGCCAGCTGAGCCAATTCTATGGACCAGAACAAACCCGCTGTCCGGGTTGACCCA					
<i>M. celatum</i> 51130	CGGCACCAGCCAGCTCTCGCAGTTCTATGGACCAGAACAAACCCATTGTCCGGGCTGACCCA					
SNU-M301	CGGCACCAGCCAGCTCTCGCAGTTCTATGGACCAGAACAAACCCATTGTCCGGGCTGACCCA					
	240	250	260	270	280	290
<i>M. tuberculosis</i>	CAAGCGCGACTGTCCGGCGTGGGGCCCGGGTCTGTACGTGAGCGTGCCGGGCTGG					
<i>M. celatum</i> 51130	CAAGCGTCGCCTGAACGCGCTCGGCCCGGGTGGTCTGTCCCGGGAGCGGGCCCGCCTGG					
SNU-M301	CAAGCGTCGCCTGAACGCGCTCGGCCCGGGTGGTCTGTCCCGGGAGCGGGCCCGCCTGG					
	300	310	320	330	340	
<i>M. tuberculosis</i>	AGGTCCGCGACGTGCACCCGTCGACTCCGGATGTGCCCGATCGA					
<i>M. celatum</i> 51130	AGGTCCGCGACGTGCACCCGAGCCACT					
SNU-M301	AGGTCCGCGACGTGCACCCGAGCCACT					
Amino acid sequence of clinical isolate (SNU-M301)						
	10	20	30	40	50	
<i>M. tuberculosis</i>	RTVGELIQNQ IRVGMSRMER VVRERMTTQD VEAITPQTLI NIRPVVAAIK					
<i>M. celatum</i> 51130					
SNU-M301					
	60	70	80	90	100	
<i>M. tuberculosis</i>	EFFGTSQLSQ FMDQNNPLSG LTHKRRLSAL GPGGLSRERA GLEVRDVHPSH					
<i>M. celatum</i> 51130 N					
SNU-M301 N					

Reference strain of *M. celatum* (ATCC 51130), Nucleotide sequence : GenBank Accession No. AF057459

Fig. 3. The alignment of partial gene sequences acquired by comparative sequence analysis of the *rpoB* gene shows that clinical isolate (SNU-M301) has identical nucleotide sequence to that of *M. celatum* 51130 which is reference strain of *M. celatum* from GenBank Accession

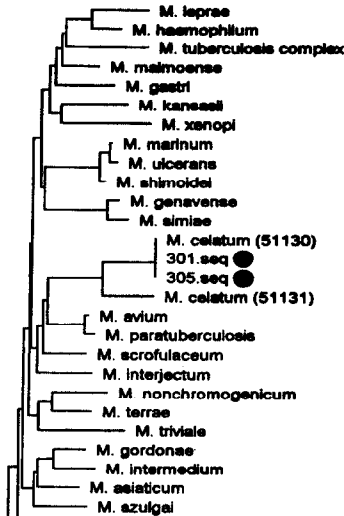


Fig. 4. A part of the phylogenetic tree for *M. celatum* and clinical isolates (SNU 301, SNU 305)

을 일으킨 예도 보고하였다¹¹. 최근에는 면역저항성 환자에서 발생한 폐 감염증이 보고되기도 하였다¹².

Piersimoni 등이 *M. celatum* 감염증 7예를 고찰한 바에 의하면, 모두가 HIV 감염 환자들로 발열, 체중 감소, 2주 이상의 객담을 동반한 기침 등의 임상 양상을 보이며, 흉부 방사선 소견 상 미만성 혹은 국소성 침윤 형태로 나타나는 것으로 보고하였고, 대부분의 환자에서 균종은 객담 검체에서 분리되었으며, 이외에도 혈액, 기관지 폐포세척액 및 대변 등에서 분리되기도 하였다⁸.

본 증례는 면역 결핍의 증거가 없는 성인으로, 발열을 동반한 객혈로 병원을 방문하였고, 방사선 소견에서 우측 상엽에 공동성 병변을 포함한 폐실질에 병변이 있었으며, 객담에서 균종이 분리되었다. 이러한 소견은 지금까지 외국에서 보고된, 면역 결핍 환자에서 나타나는 *M. celatum* 감염증 양상과는 다른 양상을 보인다고 할 수 있다. 공동성 병변 및 주위의 침윤성 폐병변의 원인이 국내에서 흔한 *M. tuberculosis*에 의한 폐 감염증 소견이면서 *M. celatum*이 집락화되

어 있다가 객담 검사에서 우연히 발견되었을 가능성을 배제할 수 없다. 그러나, 과거에 ‘폐결핵’이 의심되어 치료를 받은 병력이 있었으나, *M. tuberculosis* 감염이 증명된 적이 없었다는 점과, 활동성 마이코박테리아 감염증을 시사하는 공동성 병변이 특별히 치료하지 않은 상태에서도 만성적인 경과를 밟으면서 서서히 진행되는 형태로, 일반적인 비결핵 마이코박테리아 감염증과 유사한 임상 양상을 나타낸다는 점 및 흉부 방사선 상의 폐 병변과 함께, 3회 이상에 걸쳐서 반복적으로 동일한 균이 발견된 점 등을 고려할 때, 1990년 ATS(American Thoracic Society)에서 제시한 비결핵 마이코박테리아 감염증의 진단 지침을 만족하는 경우로서¹², *M. celatum*이 폐병변의 원인균이라 할 수 있는 예이다.

김 등은 Actinomycetes 과에 속하는 *C. diphtheriae*, *N. nova*와 38종의 마이코박테리아 *rpoB* 유전자 분절을 자동 염기서열 분석방법에 의해 밝힌 후, Mycobacterium 속 균종의 *rpoB* 분절의 계통수(phylogenetic tree)를 구성하여, 이를 마이코박테리아 임상 분리균의 동정에 이용할 수 있음을 확인하였으며¹⁴, 이 과정에서 본 증례의 균주가 밝혀졌다.

1995년에 보고된 국내의 비결핵성 마이코박테리아 감염증의 실태 조사에 따르면, 전체 대상의 절반 이상에서 만성 폐 감염증이 있었으며, 선형 질환으로 폐결핵이 있었던 경우가 많았으며(71.5%), 공동이 있는 방사선 소견을 나타내는 경우도 흔하였다(27.2%)³. 이와 같은 임상 양상은 본 증례와 유사한 소견을 보이는 것으로, 기존에 비결핵성 마이코박테리아 감염증으로 보고된 예들 중에서 일부는 *M. celatum*에 의한 감염증도 포함되어 있을 것으로 생각된다. 따라서, *M. celatum*에 의한 폐 감염증에 대한 국내 보고가 아직까지 없는 시점에서, *M. celatum* 감염증의 임상적 특성 및 의의를 알기 위해서는 최근 발달한 유전자 서열 분석을 이용하여 균주를 동정함으로써, 비결핵성 마이코박테리아 감염에서 각 균주에 따른 임상 양상 및 병태생리 등에 대한 더 깊은 이해가 가능할 것으로 생각된다.

참 고 문 헌

1. Horsburgh CR Jr., Selik RM. The epidemiology of disseminated nontuberculous mycobacterial infection in the AIDS. Am Rev Respir Dis 1989;189:4-7.
2. 보건복지부 대한결핵협회. 제7차 전국결핵실태조사 결과. 1995.
3. 대한결핵 및 호흡기학회 학술위원회. 비결핵항산균증 전국 실태조사. 결핵 및 호흡기 질환 1995;42:277-294.
4. 류우진, 안동일, 윤영자, 조정섭, 권동원, 김상재 등. 비결핵마이코박테리움증의 임상 경험. 결핵 및 호흡기 질환 1992;39:425-31.
5. Butler WR, O'Connor SP, Yakus MA et al. *Mycobacterium celatum* sp. nov. Int J Syst Bacteriol 1993;43:539-48.
6. Bull TJ, Shanson DC, Archard LC, Yates MD, Hamid ME, Minnikin DE. A new group (type 3) of *Mycobacterium celatum* isolated from AIDS patients in the London area. Int J Syst Bacteriol 1995;45:861-2.
7. Christine AZ, Gary DC, David Rimland, Henry M B. Pneumonia and bacteremia due to *M. celatum* masquerading as *M. xenopi* in patients with AIDS: An Underdiagnosed Problem?. Clin Inf Dis 1997;24:140-3.
8. Claudio Piersimoni, Enrico Tortoli, Fausto de Lalla, et al. Isolation of *Mycobacterium celatum* from patients infected with human immunodeficiency virus. Clin Inf Dis 1996;24:144-7.
9. Robert AB, Janet MB, Wendy Gross, et al. *Mycobacterium celatum* infection in a patient with AIDS. CID 1998;26:243-4.
10. Wolinsky E. Nontuberculous mycobacteria and associated diseases. Am Rev Respir Dis 1979;119:107-59.
11. Gerhard Haase, Heino Skopnik, Sabine Batge, Erik CB. Cervical lymphadenitis caused by *Mycobacterium celatum*. The Lancet 1994;344:1020-1.
12. Irene BG, Hans PH, Sabine RG, Gerhard EF. Fatal pulmonary infection with *Mycobacterium celatum* in an apparently immunocompetent patient. J Clin Micro 1998;36:587-8.
13. American Thoracic Society: Diagnostic standards and classification of tuberculosis. Am Rev Respir Dis 1990;142:725-35.
14. Kim BJ, Lee SH, Lyu MA, et al. Identification of Mycobacterial Species by Comparative Sequence Analysis of the RNA Polymerase Gene(*rpoB*). J Clin Micro 1999;37:1714-20.