

□ 이달의 X-선 □

중엽중후군과 폐렴을 유발한 기관지의 성장을 보이는 기관지 지방종 1예

한일병원 내과, 한일병원 흉부외과, 해부병리과*

박세종, 장경순, 김도민, 권재성, 이성근, 김명선, 강종렬, 김웅수, 이병두*

= Abstract =

A Case of Bronchial Lipoma with Extrabronchial Growth Causing Middle Lobe Syndrome and Pneumonia

Se Jong Park, M.D., Kyung Soon Jang, M.D., Do Min Kim, M.D., Jae Sung Kwon, M.D.,
Sung geun Lee, M.D., Myung Sun Kim, M.D. Eung Soo Kim, M.D.,
Jong Yeal Kang, M.D., Byung Doo Lee, M.D.*

Department of Internal medicine, Hanil Hospital, Seoul, Korea

Department of Chest Surgery and Pathology, Hanil Hospital, Seoul, Korea*

Benign pulmonary tumors are rare entities, and among them bronchial lipomas are the most uncommon.

Up to date, about 80 cases have been reported in the English literature. But, the bronchial lipoma with extrabronchial growth causing middle lobe syndrome and pneumonia is extremely rare.

Bronchial lipomas, mainly arising from normal fatty tissue of the proximal portion of the lobar or segmental bronchi, are histologically benign. But if diagnosis and treatments are delayed, they can produce extensive pulmonary parenchymal damage and irreversible bronchiectasis distally.

So whenever possible, the treatment of choice is resection by means of bronchoscopy via early diagnosis. But if endoscopic removal is not possible because the distal end of the tumor could not be visualized by fiberoptic bronchoscopy or if the nature of the tumor is unclear, surgery is necessary, with lobectomy or pneumonectomy being required in most cases due to the extensively damaged pulmonary parenchyma.

We present a case of bronchial lipoma with extrabronchial growth, with a review of the literature and report

Address for correspondence :

Myung Sun Kim, M.D.

Department of Internal medicine, Hanil Hospital.

388-1, Ssangmun-3-dong, Dobond-ku, Seoul, 132-033, Korea.

Phone : 82-2-901-3018 Fax : 82-2-901-3328 E-mail : ms0921@hitelnet.

of an unusual case. (Tuberculosis and Respiratory Diseases 1999, 47 : 549-556)

Key words : Bronchial lipoma, Extrabronchial growth, Lobectomy.

서 론

지방종은 연부조직의 가장 흔한 양성 종양이지만 기관지 지방종은 매우 드물어 모든 폐종양의 약 0.09%를 차지하며¹, 1854년 Rokitsanski가 처음 보고한^{5,6} 이래 영문헌상에 약 80례가 보고되었다². 국내에서는 유등에 의해서 4례가 보고⁷⁻¹⁰되었으며, 1997년 김 등⁹이 중엽증후군을 유발한 기관지 지방종을 보고한 바 있다. 그러나 기관지의 성장을 보이면서 중엽증후군과 폐렴을 유발한 예는 영문헌상에서는 찾아볼 수 없었고, 일본 문헌상에서 Saito 등¹¹에 의해 단 3례가 보고되었다.

이들은 기관지 점막하에 존재하는 정상 지방조직으로부터 기원하며⁵, 주로 주기관지나 엽상기관지 혹은 분절상기관지의 근위부에 발생하여 주기관지 폐쇄를 유발하고 비가역적인 폐손상이나 기관지확장증을 일으키기도 한다^{6,10}. 따라서 가장 좋은 치료는 가능하면 빨리 제거해 주는 것이다.

저자 등은 중엽증후군과 폐렴을 유발한 기관지의 성장을 보이는 기관지 지방종 1례를 경험하였기에 외국 의 문헌고찰과 함께 보고하는 바이다.

증 례

환 자 : 강○○, 61세 남자.

주 소 : 기침, 객담, 호흡곤란

현병력 : 상기 환자는 평소 건강하게 지내오다 5~6년전부터 해마다 겨울철이면 1주~1개월가량 지속되는 상기도 감염으로 가래(약간 노란편)를 동반한 기침, 오한 등이 있어왔으나 특별한 치료없이 지내다가, 내원 2주일전부터 상기 증상이 있어 약국에서 간헐적으로 약을 먹었으나 증상의 호전없이 내원 이틀전부터 상기 증상과 함께 발열이 심해져 내원하였으며 내원

당시 혈담이나 체중감소는 없었다.

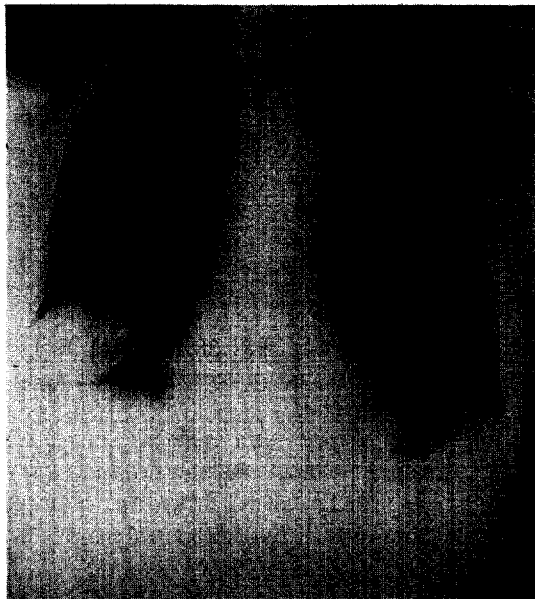
과거력 및 가족력 : 교회의 관리일을 하면서 흡연력은 없었고, 10년전과 5년전에 폐렴으로 입원치료를 받은 병력외에 특이소견은 없었다.

이학적 소견 : 활력징후는 체온 38.4 °C외에 특이소견이 없었고, 심음은 정상이었으나 우측 중, 하엽부위의 호흡음이 감소되어 있었고 우하엽부위에서 수포음이 청진되었다. 급성 병색을 보였으나 그외에 두경부, 복부, 사지 및 신경학적 이상소견은 없었다. 환자는 비만하지 않았고 피부지방종도 관찰되지 않았다.


검사 소견 : 말초혈액 검사상 백혈구 10,700/mm³(중성구 75.7%, 림프구 13.0%, 단핵구 9.94%, 호산구 1.01%), Hgb 11.8gm/dl, Hct 33.9%이었다. 생화학 검사상 총/직접빌리루빈이 각각 1.4/0.3mg%였으며, 적혈구 침강속도는 91mm/hr, CRP는 9.6으로 증가되어 있었고, 뇨검사 및 대변검사는 정상이었다. 객담의 항산균 도말검사, 세포학적 검사, 배양검사는 모두 음성이었다. 폐기능검사는 경미한 제한성 환기장애 소견을 보였다.

방사선 검사 소견 : 흉부 X-선 후전면 사진상 우중엽 부위의 경계가 분명한 증가된 균질성 음영과 우하엽 부위의 폐용적 감소 소견이 보였고(Fig. 1-④), 우측면 사진상 우중엽의 경계가 분명한 방추상의 증가된 균질성 음영과 우하엽의 증가된 균질성 침윤 소견을 보였다(Fig. 1-⑤). 흉부 컴퓨터 단층 촬영(이하 흉부 CT)상 낮은 지방 음영의 종괴가 우중엽 기관지 입구의 후벽에서 내강으로 돌출되어 보였고(Fig. 2-④), 우하엽 기관지 입구에서는 비교적 높은 음영의 종괴가 인지되어(Fig. 2-⑤) 우중엽 기관지에서 기시한 종괴의 우하엽 기관지로의 침범이나 다른 종괴의 동반이 의심되었다.

기관지경 소견 : 우측 중엽 기관지 기시부에서 기관지 내경을 완전히 막고 있는 연분홍색 바탕에 군데군데



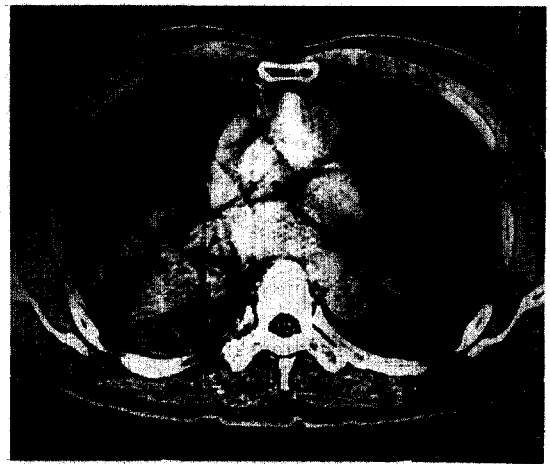
A



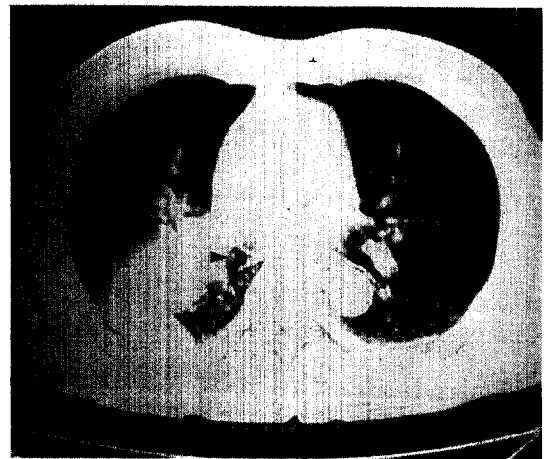
B

Fig. 1-① : Chest PA shows well-defined increased homogeneous density of RML and RLL volume loss.

② : Chest right lateral shows elliptical RML atelectasis and pneumonic infiltration of RLL.



A




B

Fig. 2. Chest CT scan findings.

① : Chest CT scan shows well-defined endobronchial mass of fatty attenuation filling the lumen of RML bronchus(▶) and post-obstructive pneumonic atelectasis of RML.

② : Chest CT scan shows well-defined relatively high density mass of RLL bronchus(▶) and pneumonic infiltration with volume loss of RLL.

노란색을 보이는 표면이 깨끗한 커다란 용종형의 종괴가 보였으며, 종괴의 원위부는 관찰이 불가능하였다. 종괴로 막힌 우중엽 기관지와 우하엽 기관지에서는 화



A



B



C

Fig. 3. Surgical findings of extrabronchial endobronchial lipoma.

- ① : RML shows dark-reddish atelectatic change without elastic properties(▶) and RLL shows fibrotic change (arrowhead). Extrapulmonary mass is located in the right upper pole(▷)
- ② : Longitudinal section view of RML bronchus shows round yellowish polypoid endobronchial mass arising from the posterior wall of the RML bronchus growing into bifurcation of the RML and RLL(▶).
- ③ : Cross section view of mass : The cut surface is yellow homogeneous and soft. The proximal portion of the mass grows into the RLL bronchus and partial obstruction. In this view, extrapulmonary growing mass is clearly seen (▶).

농성 분비물이 흘러 나오고 있었다. 종괴는 비교적 단단하고 표면이 매끄러워 생검이 잘 되지 않았고, 생검 소견상 일부 지방조직이 보여 지방종으로 추측되었으나 전체 종괴를 평가하기에는 생검조직이 너무 작아 과오종이나 선종 또는 평활근종, 지방육종, 기관지 폐암 등의 가능성도 배제할 수 없었다.

수술 및 육안 소견 : 우측 중엽 및 하엽 절제술을 시행하였다. 우측 중엽은 탄력성을 잃은 채 검붉은 색조의 무기폐 소견을 보였고, 하엽 역시 탄력성이 떨어진 섬유성 변화를 보이면서 두꺼워져 있었다(Fig. 3-①). 우중엽 기관지의 종단면상 균질성의 노란색 표면을 갖는 원주상의 용종형 종괴(장경 1.9cm, 폭 0.9cm)가 중엽 기관지의 근위부에서 하엽 기관지와 분기점을 향해 돌출되어 있었으며(Fig. 3-②), 종괴 근위부의 일부가 우측 하엽 기관지의 내경 일부도 막고 있었다. 또한 우중엽 기관지 후벽의 종괴 기시부로부터 기관지 벽외로 종괴가 자라는 모습을 관찰할 수 있었고, 종괴의 단면은 특이 소견없이 노란 지방이 균질하게 보였다(Fig. 3-③).

조직학적 소견 : 광학현미경 소견상 종양은 얇은 섬유성 막으로 둘러싸인 성숙지방세포의 군집으로 이루어져 있었으며, 지방종을 덮고 있는 기관지 상피는 정상 소견을 보였고, 점막하 결체조직에는 만성염증 세포의 침윤 및 섬유성 변화가 존재하였다(Fig. 4-①). 우중엽 기관지 후벽의 종괴 기시부에서 기관지벽외로 자라난 종양 역시 성숙지방세포의 군집으로 이루어져 있었으나 기관지 상피는 탈락되어 관찰되지 않았다(Fig. 4-②).

경과 및 치료 : 입원 10일째 수술(우측 중엽 및 하엽 절제술)을 시행받은 후 환자의 증세는 호전되어 합병




Fig. 4. Microscopic findings of extrabronchial endobronchial mass.

- ① : The well-demarcated submucosal lipoma is composed of mature fat tissues separated by infiltrated inflammatory cell and fibrosis from the ciliated squamous epithelium.
- ② : Also, the extrabronchial portion is composed of mature fat tissues(▷). But the bronchial epithelium is not seen due to desquamation.

증없이 수술후 15일째 퇴원하였으며, 퇴원후 현재까지 외래 추적진료상 아무런 이상없이 지내고 있다.

고 찰

양성 폐종양은 보고에 따라 전체 폐종양의 약 1.9~5%로 드문데^{1,2,6}, 기관지 지방종은 더 드물어 전체 폐

종양의 약 0.09%와 전체 양성 폐종양의 2~13%를 차지한다^{1,3,4}. 1854년 Rokitanski가 처음 보고^{5,6}한 이래 약 80례가 보고되었고², 국내에서는 1988년 유등⁷이 처음 보고한 이래 4례가 보고⁸⁻¹⁰되었으며, 1997년 김 등⁹이 중엽증후군을 유발한 기관지 지방종을 보고한 바 있다. 그러나 기관지내 지방종중에서 기관지의 성장을 보이면서 중엽증후군과 폐렴을 유발했던 예는 더욱 드물어서 영문헌상에서는 찾아볼 수가 없었고, 일본문헌상에서 Saito 등¹¹의 단 3례가 보고되었다.

기관지 지방종은 1992년 Suzuki 등³이 치료없이 무증상으로 4년간을 경과 관찰했을 정도로 매우 완만한 성장 속도를 갖는 조직학적으로는 양성 종양이지만, 대개 점진적인 기관지 폐색이 진행되고 나서야 진단 및 치료가 이루어지기 때문에 이미 폐색원위부에 비가역적 기관지 확장이나 폐실질 손상을 동반하게 된다¹². 이들은 대부분 기관지 혹은 세기관지 근위부에서 서서히 자라며^{6,12,13}, 기관지 성장판의 외부조직과 점막하 간질성 조직에 정상적으로 존재하는 정상 지방세포에서 발생하고, 드물지만 대기관지의 점막하 조직에서도 발생한다⁵. 기관지 상피는 대부분 만성염증의 결과로 편평이형성(squamous metaplasia)을 보이기도 하며, 주로 정상적인 성숙 지방세포로 구성되나 일부 섬유조직이나 선조직, 골과 연골조직등이 함께 존재하는 경우도 있다¹².

기관지 지방종은 기관지 내강 및 기관지외의 두방향으로 발육할 가능성이 있으나 기관지 내강에만 존재하는 경우가 대부분이다. 기관지의 성장을 보이는 경우는 병산의 일각으로 이 경우에는 종격동 지방종이나 기관지 선종, 기관지 지방 육종, 드물게는 기관지 폐암등의 가능성도 완전히 부정할 수 없기 때문에, 환자의 전신 상태가 허락하는 한 수술적 절제를 우선적으로 고려해야 한다¹¹.

1996년 Yokozaki 등¹⁴은 문헌상에 보고된 59례를 종합하여 대부분의 지방종이 주기관지나 엽상기관지에 위치하여 좌주기관지(22.1%)-좌상엽기관지(17%)-우상엽기관지(13.6%)-좌하엽기관지(10.2%)-

좌측에서 발생했으나 위치가 불분명한 경우(10.2%) -우중엽기관지(8.5%) -우주기관지와 기관(5.1%) -우하엽기관지(3.4%) -우상하 분절상 기관지(5.1%)의 순으로 좌측이 가장 많았으며(59.5%), 분절상 기관지 이하부위의 발생은 모두 4.8%에 불과하다고 보고하였다. 좌측이 많은 이유는 좌측 기관지가 더 긴 때문으로 여겨지며⁶, 세기관지 이하 부위에서 드문 이유는 기관지내 지방조직은 기관지가 분지할수록 양이 적어지며, 기관 연골 조직이 없는 곳에서는 이 지방조직도 찾아 볼 수 없기 때문이라고 하였다^{5,13}. 국내의 보고는 좌상엽기관지(2명) -우중엽기관지(1명) -우하엽기관지(1명) -우중, 하엽기관지(1명)의 순으로 분절상 기관지 이하부위의 발생은 없었다.

크기는 직경이 평균 1~3cm로 보통 가는 줄기(thin stalk)로 점막에 부착되어 존재하고 외각에 위치할수록 더 크며¹², 발생 연령은 대부분 중년으로 범위는 29~85세이며, 평균 50대에 가장 많았고⁶, 5~12배로 남자에서 압도적 우위를 보였다^{2,3}. 국내의 보고도 54~75세로 평균 64세의 연령 분포와 성별 분포상 4:1로 남자 우위를 보여 외국의 보고와 유사한 양상을 보였다.

발생원인이나 위험인자는 잘 밝혀져 있지 않지만, 1977년 Cockcroft 등이 흡연과 만성염증을 원인인자라고 발표한 이래 대부분의 의견이 일치하고 있다^{3,13}. 1979년 Schraufngel 등⁴은 비만이 위험인자일 가능성을 강조했으나, Suzuki 등³은 체격에 관해 보고한 일본의 14례중 5례에서만 15% 이상의 비만이 인식될 뿐이어서 비만이 위험인자일 가능성은 적다고 주장하기도 했다.

증상은 기관지 폐쇄와 폐쇄 원위부 폐실질의 손상 정도에 비례하는데, Politis 등¹은 증상 발현까지의 기간은 수 주에서 20년까지로 평균 4.5년이라고 발표하였다. Yokozaki 등¹⁴은 보고된 59례중 반복되는 기침(86%)이 가장 많았고, 각혈(31%) -반복되는 폐렴과 천명(각각 22%) -호흡곤란(17%) -체중감소와 무증상(각각 7%)의 빈도를 보고했다. 국내의 보고도 기침과 객담이 모든 증례에서 보여 가장 많았으

며, 오한과 발열(60%) -호흡곤란(40%) -흉통 및 신쇠약감(각각 20%)의 순이었다. 발생위치에 따라서는 기관지내 근위부 발생시는 호흡곤란과 천명이 많았고, 원위부 발생시에는 무기폐, 기관지 확장증 및 각혈과 반복되는 폐렴등이 나타나는데, 특히 천명이나 호흡곤란 등의 경우에는 기관지 천식, 결핵, 기관지 선종, 기관지 폐암등을 감별진단에 포함시켜야 한다¹. 각혈은 보고자에 따라 다양한 빈도를 보이는데, 상대적으로 무혈관성인 종양 자체에 의한 것이라기보다는 2차 감염과 폐쇄 원위부의 비가역적 기관지확장증에 따른 후기 증상으로 나타난다¹².

진단은 임상증세와 대부분의 기관지 지방종이 주기관지와 엽상기관지내에 위치하므로 기관지경 및 조직검사가 유용하며 흉부 CT나 경피적 생검등이 유용하다¹⁻¹⁵. 그러나 기관지경만으로는 종양을 싸고 있는 섬유막 또는 편평이형성등으로 인하여 정확도가 40~50% 정도에 불과하며^{1,3}, 더욱이 기관지 완전폐쇄의 경우 기관지경만으로 확진을 내리기는 불가능한 경우가 많다. 따라서 지방에 대한 민감도와 특이도가 매우 뛰어난 흉부 CT가 진단에 유용한데, 1979년 Mendez 등¹³은 흉곽내 지방종을 1년간 흉부 CT로 추적하여 CT 수치가 -55EMI unit시 다른 검사없이도 지방종으로 진단할 수 있으며, -10~-20EMI unit시 다른 종양과의 감별을 위한 검사를 요한다고 발표하여 기관지내 지방종 진단에 있어서의 흉부 CT의 유용성을 강조하였다. 본 증례의 경우도 흉부 CT상 특징적인 지방음영을 볼수 있었다.

Suzuki 등³은 별다른 치료없이 4년을 지켜보았던 1례에서 별 문제가 발생 하지 않았다는 보고도 했지만, 치료의 원칙은 비가역적 폐손상을 방지하기 위해 가능한면 조기에 제거해 주는 것이다. 수술적 치료가 일반적이나 종괴가 작고 유경성이면서 불완전 폐쇄를 일으킨 경우나 진단이 확실한 경우에는 내시경하에서 올가미(snare)나 Nd-YAG 레이저 고주파 요법 등을 이용한 선택적 치료가 최근의 추세이며 가장 이상적인 방법이다. 특히 증상 발현이 오래되지 않았거나 폐쇄 원위부 폐손상이 심하지 않다고 판단되는 경우나

수술적 치료의 고위험군에서는 먼저 내시경적 제거를 시도해야만 하며^{2,10} 폐렴이 오랫동안 반복되어온 경우에도 증상의 호전이 가능할 수도 있다².

그러나 대부분의 환자들이 기관지 폐쇄가 일어난 후에야 진단되거나 치료를 받기 때문에, 이미 비가역적 기관지 확장증이나 폐실질 손상을 동반하는 경우는 기관지경적 제거가 성공적으로 이루어 지더라도 손상된 원위부의 폐실질이 회복되지 않기 때문에 수술적 치료가 일반적이다⁶. Yokozaki 등¹⁴은 진단후 치료전 사망한 1명을 제외한 58명을 분석하여 수술적 치료가 41명(70.1%)였고 17명(29.9%)만이 내시경적 제거가 가능하였으며, 치료후 사망은 없었다고 보고하였다. 국내의 경우는 본 증례를 포함하여 수술적 치료가 4명⁷⁻⁹, 내시경적 제거가 1명¹⁰이었다.

특히 진단이 불확실하거나 종괴가 크고 완전 폐쇄를 일으켜 내시경적 제거가 불가능한 경우, 생검조직이 전체종괴를 평가하는데 너무 작거나 감염 때문에 이미 폐실질의 비가역적 변화가 온 경우, 또는 흉부 CT상 기관지의 성장이 의심되는 경우에는 종격동 중앙, 기관지 선종, 지방육종, 폐암 등 과의 감별을 위해 개흉술을 실시해야만 하며, 기관지 절개술로 기관지내 지방종을 먼저 확인한 후 폐실질이 심하게 손상된 경우에는 분절 절제술이나 폐엽절제술, 폐절제술같은 보존적 폐절제술을 시행해야 한다¹¹.

본 증례의 경우에는 비흡연자인 61세의 건강한 남자가 특별한 이유없이 10년전과 5년전에 폐렴이 있었고 5~6년전부터 해마다 1개월 가량 지속되는 난치성의 감기가 반복된 오래된 병력과 기관지경 생검상 양성 지방종으로 확진할 수 없었고 완전 폐색으로 제거가 불가능했으며, 흉부 CT상 기관지의 성장이 의심되는 소견은 없었으나 우중엽 기관지내에서 상대적으로 높은 밀도의 종괴가 보여 우중엽 기관지내의 종괴가 우하엽까지 침범하였거나 기관지외로 성장했을 가능성과 기관지 선종이나 기관지 폐암 등도 배제할 수 없었기 때문에 수술을 시행하였고, 현재까지 합병증없이 10개월째 외래 관찰 중이다.

결론

저자들은 기침과 객담 및 호흡곤란을 주소로 내원한 61세 흡연력이 없는 남자 환자에서 우중엽 증후군과 폐렴을 유발한 기관지내 종괴를 발견하고, 폐엽절제술을 시행하여 기관지의 성장을 보이는 기관지 지방종으로 진단한 1례를 경험하였기에 외국의 문헌고찰과 함께 보고하는 바이다.

참고문헌

1. Politis J, Funahashi A, Gelhsen JA, Decock D, Stengel BF, Choi H. Intrathoracic lipoma, J Thoracic Surgery 1979;77:550-56
2. Poirier NC, Perrault LP, Beauchamp G, Filion R. Endoscopic removal of a right lower lobe bronchial lipoma in a high-risk patient: a case report. Can J Surg 1994;37(5):411-14
3. Suzuki N, Takizawa H, Yamaguchi M, Matsuzaki G, Kiyosawa H, Dohi M, et al. A case of asymptomatic endobronchial lipoma followed for 4 years. Nihon Kyobu Shikkan Gakkai Zasshi 1992;30(10):1879-82
4. Schraufngel DE, Rorin JE, Wang NS. Endobronchial lipoma. Chest 1979;75:97-9
5. Watts CF, Claggett OT, McDonald JR. Lipoma of the bronchus: Discussion of the benign neoplasms and report of a cases of endobronchial lipoma. J Thoracic Surgery 1946;15:132-44
6. Jensen MS, Petersen AH. Bronchial lipoma. Three cases and reviews of the literature. Scand J Tho Surg 1970;4:131-34
7. 유진상, 유지홍, 강홍모, 김원동. 기관지 지방종 1예. 결핵 및 호흡기 질환 1988;35:55-8
8. 이종목, 박종호, 백희종, 조재일. 기관지내 지방종 체형 1예. 대한흉부외과 학회지 1996;30:116-18

9. 김현준, 양준호, 이행환, 송기호, 송중오. 중엽증 후군을 유발한 기관지 지방종 1예. 결핵 및 호흡기 질환 1997;44:191-96
10. 유정수, 은창수, 신동호, 최호순, 양석철, 윤호주 등. 기관지 내시경하 polypectomy snare로 제거한 endobronchial lipoma. 대한내과학회지 1998;55:348
11. Saito H, Nishibori T, Kourakata H, Sato K, Ebe T. Bronchial lipoma with extrabronchial growth. Nihon Kokyuki Gakkai Zasshi 1998;36(4):408-11
12. MacArthur CGC, Cheung DLC, Spiro SG. Endobronchial lipoma. A review of four cases. Br J Dis Chest 1977;71:93~100
13. Cockcroft DW, Copland GM, Donevan RE, Gourlay RH. Endobronchial lipoma: two cases and review of the literature. Can Med Assoc J 1976;115:326-28
14. Yokozaki M, Kodama T, Yokose T, Nishimura M, Yoshida J, Mizokami H, et al. Endobronchial lipoma: a report of three cases. Jpn J Clin Oncol 1996;26(1):53-7
15. Mendez G, Isikoff MB, Isikoff SK, Sinner Wn. Fatty tumors of the thorax demonstrated by CT. A.J.R. 1979;133:207-12