

□ 증 례 □

기관내 과오종 1예

서울대학교 의과대학 내과학교실 및 폐연구소¹, 흉부외과학교실²

윤호일¹, 이상민¹, 최승호¹, 황보빈¹, 유철규¹, 이춘택¹,
김영환¹, 성숙환², 한성구¹, 심영수¹

= Abstract =

A Case of Tracheal Hamartoma

Ho Il Yoon, M.D.¹, Sang Min Lee, M.D.¹, Seung Ho Choi, M.D.¹, Bin Hwangbo, M.D.¹,
Chul-Gyu Yoo, M.D.¹, Choon Taek Lee, M.D.¹, Young Whan Kim, M.D.¹,
Sook-Hwan Sung, M.D.², Sung Koo Han, M.D.¹, and Young Soo Shim, M.D.¹

*Department of Internal Medicine & Lung Institute¹, Department of Thoracic Surgery²,
Seoul National University College of Medicine, Seoul, Korea*

Background : Tracheal hamartoma is a very rare cause of upper airway obstruction. Its clinical features can mimic medical conditions, such as bronchial asthma, chronic bronchitis, and so on.

Case : This report presents the case of a 65 year old man whose major symptom was dyspnea. We found a tumor in his distal tracheal lumen, and the tumor was removed with success using rigid bronchoscope. The tumor was histologically proven to be a hamartoma, and his symptoms were much improved.

Conclusion : It is important to distinguish it from other conditions because medical management is often not helpful. Surgical correction-with or without thoracotomy-is inevitable. (*Tuberculosis and Respiratory Diseases* 1999, 47 : 383-388)

Key words : Tracheal hamartoma, Rigid bronchoscope.

Address for correspondence :

Chul-Gyu Yoo, M.D.

Department of Internal Medicine, Seoul National University College of Medicine,
28 Yongon-dong, Chongno-Gu, Seoul, 110-744, Korea

Phone : 02-760-3760 Fax : 02-741-3356 E-mail : cgyoo@plaza.snu.ac.kr

서 론

폐에 발생하는 과오종은 호흡기계의 가장 흔한 양성 종양이나, 기관지내에 발생하는 경우는 전체 폐 과오종 중의 10-20%에 불과하고 기관에 발생하는 경우는 세계적으로 10여 증례¹⁻⁴, 국내에는 2예만이⁵⁻⁶ 보고되었을 정도로 매우 드문 질환이다.

기관내 과오종은 기관 내강의 75%가 좁아진 후에야 증상 및 징후가 발견되므로 발견 당시 종양의 크기가 매우 크지만 흉부 단순 촬영상 정상인 경우가 많아 진단이 어려운 특징을 가지고 있다. 기관지경 검사상 육안적으로는 악성 종양과의 감별이 어려우며 조직검사로 충분한 조직을 얻지 못하는 경우가 많아 대부분 수술로 확진된다⁷.

본 교실에서는 경직성 기관지경으로 성공적으로 제거된 기관내 과오종 환자 1예를 경험하여 이를 문헌 고찰과 함께 보고한다.

증 례

환 자 : 김○용, 남자, 65세

주 소 : 호흡곤란

병 력 : 비흡연자인 환자는 1년 전부터 시작된 호흡곤란을 주소로 입원하였다. 5세 때 홍역을 앓은 이후로 만성적인 기침 및 화농성 객담이 있었으나 1년 전부터는 상기 증상이 더욱 심해지며 호흡곤란까지 동반되었다. 호흡곤란은 앉은 자세에서는 숨이 막힐 듯하나 누워서 목을 신전시키면 호전되는 양상이었다. 위와 같은 증상으로 다른 병원을 방문하여 기관지확장증으로 진단받고 치료받던 중 호흡곤란이 점차 심해져서 본원을 방문하였다.

이학적 소견 : 혈압 130/80 mmHg, 맥박수 68/min, 호흡수 20/min, 체온 36.5℃ 였으며 흉부청진상 전 폐야에서 악설음과 양측 흉골연에서 천명음이 청진되었다. 그 외 부종이나 청색증, 곤봉지 등의 다른 이상 소견은 없었다.

검사 소견 : 말초 혈액 검사상 백혈구수 5200/mm³,

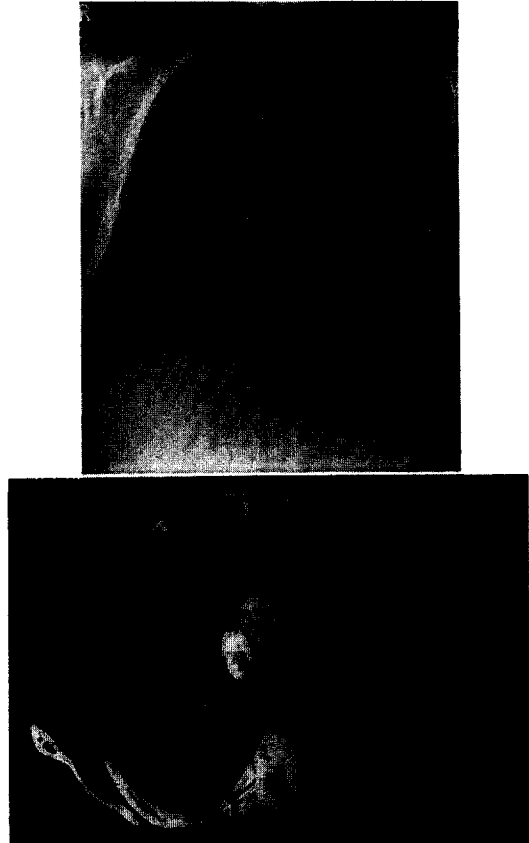
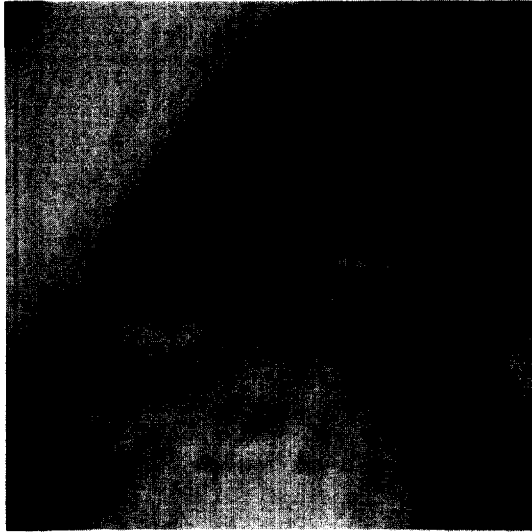


Fig. 1. Chest PA showing a right hilar mass and chest CT showing the mass with calcification protruding into tracheal lumen.


혈색소 14.5 g/dl, 혈소판수 281,000/mm³ 였으며 동맥혈 가스검사상 pH 7.38, PaCO₂ 44 mmHg, PaO₂ 74 mmHg, Bicarbonate 25 mmol/L 였다. 간기능검사, 요검사, 대변검사 등은 모두 정상이었다.

단순흉부방사선검사상 양측 폐 하부에 기관지확장증에 의한 변화로 생각되는 음영의 증가와 함께 우측 폐문부에 결절성 음영이 관찰되었다. 흉부단층촬영상 우측 하부 기관주위에 기관내로 돌출된, 내부에 석회화를 동반한 병변이 관찰되었고, 양측 폐 하부에 낭성 기관지확장증이 관찰되었다(Fig. 1).

굴곡성기관지경검사서 분기절(carina) 1cm상방에 분엽화된 종괴가 관찰되었고, 이 종괴는 단단하지



A



B



C

Fig. 2A : Bronchoscopic findings showing a lobulating mass in tracheal lumen about 1 cm above the carina.

2B : After tumor removal using rigid bronchoscopy, a pouch with a remnant mass have been found.

2C : After six months, the mass in the recess still remains, without interval change.

않았으며, 유동적이었다(Fig. 2A). 양측 하부 기관지에서 화농성의 분비물이 다량 관찰되었다. 조직검사는 시행하지 않았으며 brushing을 이용한 세포병리학적 검사상 악성세포는 관찰되지 않았다.

치료 및 경과 : 전신마취 하에서 경직성 기관지경을 이용하여 종양을 절제하였다. 출혈은 많지 않았으며 조

직검사상 종양은 파오종(chondroid hamartoma)으로 진단되었다(Fig. 3). 술 후 제 8일에 다시 시행한 굴곡성기관지경 검사상 이전에 내경으로 돌출되어 있던 종괴는 관찰되지 않았으나, 종괴의 기저부에 해당하는 부위의 기관벽이 약간 함몰되어 있었으며, 그 안으로 남아있는 종괴가 관찰되었다(Fig. 2B).

호흡곤란은 주관적으로 매우 호전되었고 이전에 청진되던 천명음도 소실되었으나, 폐기능검사는 술 전 FVC 2.31 L (68%), FEV₁ 1.27 L (54%)에서, 술 후 70일째의 FVC 2.28 L (65%), FEV₁ 1.27 L (52%)로 변화가 없었다.

술 후 6개월째에 다시 굴곡성기관지경검사를 시행하였다. 이전에 종괴를 제거한 부위에 함몰된 기관벽




Fig. 3. Microscopic examination shows hyaline cartilage island, fat, and epithelial cleft.

과 그 안에 돌출된 종피가 여전히 관찰되었으나, 이전에 비해 그 크기가 증가하지는 않았다(Fig. 2C).

고 찰

과오종은 1845년 Lebert에 의해 연골종으로 처음 소개되었다⁸. 그러나, 1904년 Albrecht에 의해 “한 장기에서 정상적으로 존재하는 조직성분이 비정상적으로 배합되어 생기는 마치 종양 같은 기형”이라고 정의된 이래 과오종(hamartoma)로 명명되었다⁹. 이후 과오종의 발생 기전에 관하여 여러 가지 설이 있었으나, 현재는 과오종이 기형보다는 종양이라는 개념으로 이해되고 있다. 1973년 Bateson에 의해 ‘폐의 과오종은 섬유성 결합조직이 원발성 종양조직이며, 연골 및 지방조직 등의 다른 결합조직은 이차적으로 형성된 것으로서, 과오종은 기관지벽의 섬유성 결합조직에서 기원하는 종양이며, 상피는 기관지점막의 붕괴에 의해 생긴 것’임이 밝혀졌고 전자현미경으로 연골세포와 섬유세포 사이에 점진적인 이행이 확인되었다¹². 따라서 최근에는 과오종이라는 명칭 대신에 양성 중배엽종(benign mesenchymoma)으로 명명되기도 한다.

과오종은 고립성 폐결절의 5-10%를 차지하나¹², 폐에 생기는 양성종양 중에서는 77%로 가장 흔하다¹³. 남녀의 성비는 보고자마다 달라서 1:1에서 3:1까지

다양하지만^{11,14} 대부분의 연구에서 남성에 호발하는 것으로 알려져 있다. 대다수의 폐과오종은 폐실질에 발생하나, 10-20%에서는 기관지내에 발생한다¹⁵. 이 중에서도 기관 내에 발생하는 경우는 매우 드물어서, 영어로 검색할 수 있는 보고된 증례는 전 세계적으로 13예¹⁻⁴, 국내에서는 2예에 불과하다⁵⁻⁶.

폐실질에 발생하는 과오종이 대부분 우연히 흉부단순방사선검사상 발견되어 진단 당시 무증상인데 비하여, 기관지내 혹은 기관내 과오종의 대부분은 기침, 각혈, 발열, 호흡곤란, 흉통 등의 증상으로 진단되며 흉부 단층촬영상 정상인 경우도 흔하다.

종양에 의한 만성적인 기도의 폐색은 수술로 치료가 가능한 질환이나 종종 진단이 늦어져 내과적 치료를 하는 경우가 있다. 실제로 기관내 과오종으로 보고된 증례 중 상당수의 환자들이 천식등의 진단으로 장기간 치료받았던 병력이 있었다^{3,16,17}. 본 증례에서도 환자의 증세 시작으로부터 진단까지 약 1년이 걸렸으며 특히 어릴 때부터 기관지확장증으로 진단받은 병력으로 인해 진단이 더욱 지연된 것으로 생각된다.

기관내의 종양은 그 빈도가 매우 드물고, 악성이 60-88%로 양성보다 흔하다^{18,19}. 조직검사 외의 방법으로 이들을 감별하기는 어려우나, 양성 종양은 대체로 경계가 명확하고, 둥글고 단단하지 않으며, 크기가 2cm를 넘지 않는다. 악성인 경우 대개 크기가 2cm 이상이고, 경계가 불분명하며, 주변조직으로의 침윤이 있다. 석회화는 hamartoma, bronchial adenoma, hemangioma 등에서 관찰되나, chondrosarcoma에서도 동반되므로, 석회화가 있다고 양성이라고 할 수는 없다.

폐실질에 발생한 과오종에서 진단이 확실하고 증상이 없으면 치료 없이 관찰할 수 있는 것과는 달리, 기관지내 과오종, 특히 기관내 과오종은 대부분에서 기도폐색과 이와 관련된 증상을 보이므로 치료를 요한다. 치료로는 수술적 기관절제 및 봉합, 수술적 기관절개 및 종양절제, 기관지경을 이용한 레이저치료, 전기소작법, 종양절제법 등이 있으며, 특히 최근 기관지경을 이용한 치료의 성공사례가 잇달아 보고되고

있다^{5, 20}.

본 증례에서도 경직성 기관지경을 이용해 종괴를 성공적으로 제거할 수 있었으며 종괴제거 후 환자의 호흡곤란 증세는 크게 호전되었고 6개월 후의 추적검사에서도 악화된 소견을 보이지 않았다. 그러나 폐기능 검사상 폐쇄성 환기 이상은 교정되지 않아 이러한 이상은 아마도 환자의 기관지확장장애 의한 것일 가능성이 크다고 생각된다.

결 론

저자들은 호흡곤란을 주소로 입원한 환자에서 기관내 종양을 발견하고, 이를 경직성 기관지경을 이용해 성공적으로 절제한 후 과오종으로 진단된 증례를 경험하여 이를 보고한다.

상기도의 만성적 폐색은 임상적으로 다른 질환과 혼동되는 경우가 흔하고, 또한 적절한 시기에 수술적 방법으로 치료 또는 증상의 호전이 가능하다는 점에서 이의 감별이 중요할 것으로 생각된다.

요 약

서 론 :

기관내에 발생하는 과오종은 상기도폐쇄를 야기하는 매우 드문 질환이다. 이의 임상상은 기관지 천식이나 만성 기관지염 등의 내과적 질환과 유사하여 진단이 늦어지는 경우가 있다.

증 례 :

호흡곤란이 주소였던 65세 남자환자에서, 기관내 종괴를 관찰하였다. 종괴는 경직성 기관지내시경을 이용하여 성공적으로 제거되었고, 조직학적 검사상 과오종으로 확인되었다. 이후 환자의 증상은 매우 호전되었다.

결 론 :

기관내 과오종을 비롯한 여러 종양들은 기도폐쇄를 일으키는 여러 내과적 질환으로 혼동될 수 있다. 그러나 대부분 내과적 치료로는 효과를 기대하기 어렵고 수술

적 치료를 요하므로, 이의 감별이 중요할 것으로 생각된다.

참 고 문 헌

1. Suzuki N, Ohno S, Ishii Y, Kitamura S. Peripheral intrapulmonary hamartoma accompanied by a similar endotracheal lesion. *Chest* 1994;106:1291-93
2. Dominguez H, Hariri J, Plss S. Multiple pulmonary chondrohamartomas in trachea, bronchi and lung parenchyma. Review of the literature. *Respir Med*. 1996;90:111-4
3. Gross E, Chen MK, Hollabaugh RS, Joyner RE. Tracheal hamartoma: report of a child with a neck mass. *J Pediatr Surg*. 1996;31(11):1584-5
4. Tastepe AI, Kuzucu A, Demircan S, Liman ST, Demirag F. Surgical treatment of tracheal hamartoma. *Scand Cardiovasc J*. 1998;32(4):239-41
5. Kim SK, Cho BK, Park CI, Lee WY, Kim K. Tracheal hamartoma causing unique stridor and a review of the literature. *Yonsei Med J*. 1982;23(2):153-8
6. 박성규, 이경주, 박미자, 김선영. 다발성 기관지내 과오종 1예. *결핵 및 호흡기질환* 1992; 39(1):83-88
7. Lansden FT, Ankeney JL. Endobronchial hamartoma. *Ann. Thorac Surg*. 1996;2:845
8. Lebert H. Physiologic pathologique. Bailliere. Paris
9. Albrecht E. Ueber hamartome. *Verh. Dtsch. Ges. Pathl*. 1904;7:153
10. Bateson EM. So-called hamartoma of the lung: A true neoplasm of fibrous connective tissue of the bronchi. *Cancer*. 1973;31:1458
11. Van den Bosch JMM, Wagenaar SJSC, Corrin B,

- Elbers JRJ, Knaepen PJ, Westermann DJJ. Mesenchymoma of the lung (so called hamartoma): a review of 154 parenchymal and endobronchial cases. *Thorax*. 1987;42:790-3
12. Hood RT, Good CA, Clagett OT, McDonald JR. Solitary circumscribed lesions of lung, study of 156 cases in which resection was performed. *JAMA*. 1953;152:1185
13. Arrigoni MG, Woolner LB, Bernatz PE, Miller WE, Fontana RS. Benign tumors of the lung: A ten-year surgical experience. *J Thorac Cardiovasc Surg*. 1970;60:589
14. Metys R. Roentgenosymptomatology of pulmonary chondrohamartomas. *Fortschr Roentgenstr*. 1967;106:90
15. Bateson EM. Relationship between intrapulmonary and endobronchial cartilage containing tumors (so called hamartoma). *Thorax*. 1965;20:447
16. Engelking CF. Hamartoma of the trachea. *Laryngoscope*. 1959;69:1278-86
17. Carilli AD, Locurto J, Conoscenti C, Bitsack J, Neville R, Wahba M. Tracheal hamartoma. *Am J Med*. 1986;81:113-4
18. Grillo HC, Mathisen DJ. Primary tracheal tumors: treatment and results. *Ann Thorac Surg*. 1990;49:69-77
19. Houston HE, Payne WS, Harrison EG Jr, Olsen AM. Primary cancers of the trachea. *Arch Surg*. 1969;99:132-40
20. Ogawa J, Inoue H, Shohtsu A, Makuuchi H. Tracheal hamartoma report of a case successfully treated with endoscopic surgery. *Jpn J Surg*. 1991;21(4):458-61
-