

진폐증에서 비전형적 형태의 진행성 종괴성 섬유증 1예

가톨릭대학교 성모병원 산업의학과, 산업의학연구소*

안병용, 박영만, 장황신, 김지홍, 김경아, 임 영*

= Abstract =

An Unusual Form of Progressive Massive Fibrosis In Pneumoconiosis

Byoung Yong Ahn, M.D., Young Mann Baek, M.D., Hwang Shin Chang, M.D.,
Jee Hong Kim, M.D., Kyoung Ah Kim, M.D., Young Lim, M.D.*

Department of Occupational & Environmental Medicine, Institute of Industrial Medicine
of St. Mary's Hospital, Catholic University of Korea*

Pneumoconiosis, very popular to coal miners who are exposed to coal dusts dominantly, was introduced in the 19th century to describe lung diseases consequent to the inhalation of mineral dusts. Coal workers' pneumoconiosis(CWP) colloquially called "black lung" in the United States, is a distinct pathologic entity resulting from the tissue reaction to deposits of dust include the coal macule, which associated with focal emphysema constitutes the characteristic lesion of simple CWP and complicated CWP or progressive massive fibrosis(PMF).

Coal mining are also associated with chronic bronchitis, chronic airflow limitation, and/or generalized emphysema. Progressive massive fibrosis lesions may imprint on and obliterate airways and vessels, and cavitation is not uncommon, being the consequence of ischemic necrosis or mycobacterial infections.

We report a case which is unusual form of progressive massive fibrosis to be differentiated from lung carcinoma. It is a rapid growing PMF with ischemic necrosis. By the studies which are about risk of having progressive massive fibrosis, it is predicted to be 1.4%. And the other study shows that simple pneumoconiosis clearly predisposed to PMF, with five year attack rates of 13.9%, 12.5%, 4.4% and 0.2% among men with categories

Address for correspondence :

Byoung Yong Ahn, M.D.

Department of Occupational & Environmental Medicine of St. Mary's Hospital, Catholic University of Korea
62, Yoido-dong Youngdungpo-gu, Seoul, Korea, 150-010

Phone : 02-3779-1685 Fax : 02-782-6017 E-mail : aadearl@hanmail.net

3, 2, 1, and 0 respectively at the start of the risk periods. (Tuberculosis and Respiratory Diseases 1999, 47: 255-258)

Key words : Pneumoconiosis, Progressive massive fibrosis.

중 례

환 자 : 63세, 남자

주 소 : 호흡곤란

현병력 : 1995년부터 속발성기관지염으로 지방병원에서 요양하였으며 1998년 11월 호흡기증상 악화로 본원 산업의학과에 전원되어 입원하였다.

과거력 : 1980년 폐결핵진단받고 6개월간 치료받음

직업력 : 33년간 탄광부(55-88년), 채탄 작업

흡연력 : 35 Pack · Years, 18년전 금연

이학적 소견 : 내원시 혈압은 110/70mmHg, 맥박수는 분당 85회, 호흡수는 분당 20회 였으며 체온은 36℃이었다. 흉부 청진상 전반적으로 호흡음은 감소되어 있었으며 우상측폐의 호흡음은 거의 청진되지 않았다. 복부 검사상 정상소견을 보였으며 사지 검사상 특별한 소견 관찰되지 않았다.

검사실 소견 : 말초 혈액 검사상 적혈구, 백혈구, 혈소판 수는 정상이었다. 생화학 검사, 소변 검사, 객담 검사, 종양표시자 검사 모두 정상 소견 보였다. 동맥혈 검사는 특별한 소견 보이지 않았다.

흉부 방사선학적 소견 : 입원당시 찍은 흉부사진에는 심장 및 종격동의 음영은 정상위치였으며 횡경막 견인 소견보이고 있다. 국제노동기구(ILO) 진폐증 분류상 소음영 2/1 r/q, 대음영 C 소견보였으며 전반적으로 망상음영(reticulopathy density)소견을 보였다. 우폐상부에 11×7cm 크기의 종괴가, 좌폐중상부에 4×4cm 크기의 종괴가 보이고 있다(Fig. 1A). 전원 오기 2개월전에 촬영된 흉부사진과 비교하였을 때 좌폐중상부 종괴의 음영크기는 동일하였으나 우폐상부 종괴의 음영은 9×6cm에서 빠르게 커지는 것으로 관찰되었다(Fig. 1B). 이의 정확한 진단을 위하여 시행한 흉부 컴퓨터 단층 촬영에서 기관분기부(carina

level)에서 우측에 있는 종괴는 피막처럼 보이는 막에 둘러싸여있고 내부는 주위의 연조직과 같은 음영을 보이고 있으며 좌측 종괴는 주위 연조직보다 음영이 높은 전형적인 진행성 종괴성 섬유증 소견보이고 있다(Fig. 2).

병리 조직학적 소견 : 우폐상부의 종괴에 대해 경피적 침습인(PCNA)을 시행하였으며, 흡인시 검은(tan brown) 액체가 나왔다. 현미경 도말 검사상 적혈구와 염증세포들이 섞여있는 괴사된 조직편(necrotic debris)들이 보이고 있다(Fig. 3).

진 단 : 종괴내부에 허혈성 괴사가 발생하여 괴사액

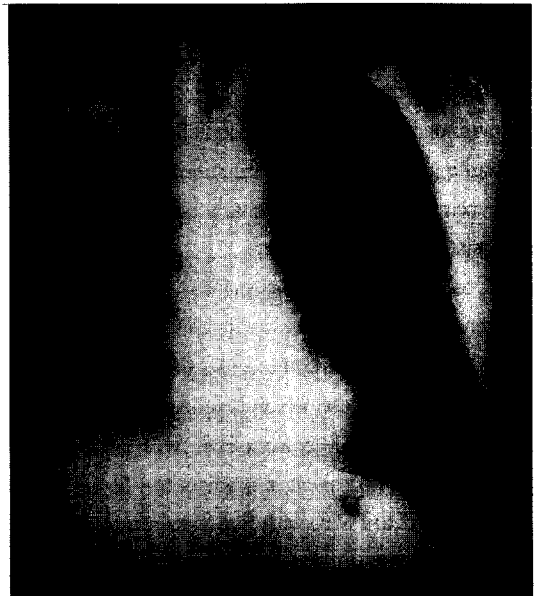


Fig. 1A. Chest PA shows an approximately 11 × 7cm sized lobulated huge mass with increased opacity in the right upper lung field, which compared with Fig. 1B., the mass shows a rapid growing.



Fig. 1B. Chest PA shows an approximate 9×6cm sized lobulated huge mass with increased opacity in the right upper lung field.

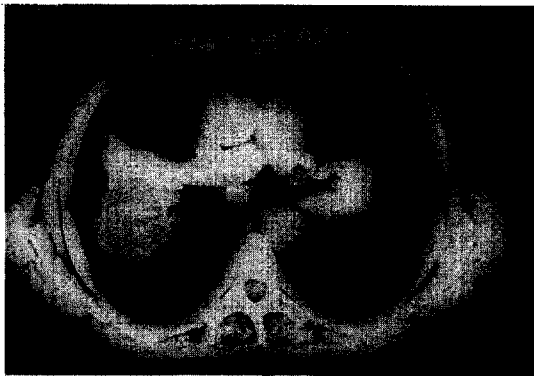

Fig. 2. Mediastinal window setting shows non-enhancing ovoid structure wrapped up thin membrane in the right lung.

의 저류로 단기간내에 크기가 증가된 진행성 종괴성 섬유증
치료 및 경과: 호흡곤란에 대하여 기관지확장제 투여와 보존적 치료를 시행한 결과 환자상태가 좋아져 퇴원하였다.

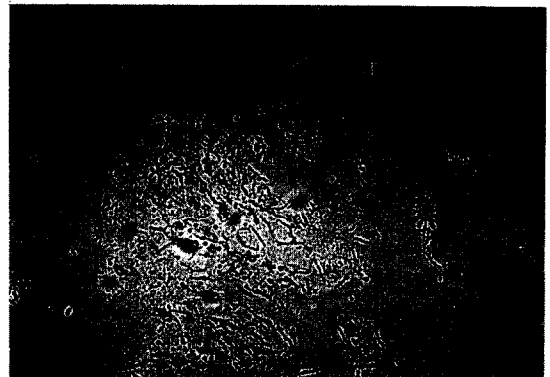


Fig. 3. The specimen of percutaneous needle aspiraton(PCNA) shows red blood cells (RBC), inflammatory cells, and necrotic debris.

고 찰

진폐증은 19세기에 탄분진을 흡입한후 생기는 폐질환을 설명하기 위해 사용되어졌으며, 여러 변천 과정을 거친후 1971년 Bucharest에서 열린 국제진폐회의에서 “분진이 폐장내에 축적하여 조직반응을 일으키는 질병”¹⁾ 이라고 정의하였으며, 이때부터 진폐증의 흉부 방사선 분류는 국제노동기구(ILO)의 분류방식을 채택하였고 1980년에 일부 수정이 가해졌다.

진폐증은 분진 작업장에서의 작업경력과 흉부 방사선 검사의 소견절 소견등으로 진단되며 흉부 방사선 소견상 결절의 크기가 1cm 이상인 대음영을 진행성 종괴성 섬유증이라고 한다. 이러한 진행성 종괴성 섬유증은 작은 진폐 결절들이 결합(conglomeration)되어 생긴다. 진폐 결절들은 주로 양측 상폐야에서 시작되어 심해지면 하폐야까지 관찰되기도 한다. 진폐증의 진행성 종괴성 섬유증은 섬유화의 일종으로 진행이 느리며 석회화를 잘 동반하는 특징이 있다.

Attfield등²⁾에 의하면 탄광부 진폐증의 진행성 종괴성 섬유증 발생률은 1.4% 이다. 그리고 Hurley등³⁾에 의하면 탄광부 진폐증의 진행정도에 따른 진행성 종괴성 섬유증의 발생률은 진폐음영(3, 2, 1, 0)에 따라 13.9%, 12.5%, 4.4%, 0.2% 이다.

진행성 종괴성 섬유증은 마이코박테리아 감염이나 항핵항체(antinuclear antibody) 또는 류마티드 인자같은 면역인자와 관련이 있다고 하지만 그에 대한 관련성은 아직 확실하지 않다⁴.

진행성 종괴성 섬유증은 직업력이 20년 이상인 환자에게 주로 나타나며, 흉부 방사선 소견에서의 특징은 형태가 다양하며 소엽성 또는 불규칙적인 윤곽(lobular or irregular edge)을 가진 원형 또는 난각형(round or oval)의 모양을 띠고 있으며 난각형이 더 흔하게 관찰된다. 대부분 바깥쪽 흉벽(lateral chest wall)과 평행하고 구분이 명확한 바깥쪽 경계선(well-defined lateral border)을 가지며 반대로 안쪽 경계선(medial border)은 경계가 불분명하다(ill-defined)⁵. 진행성 종괴성 섬유증의 깊이(depth)는 단면직경(side-to-side diameter)보다 훨씬 작은 렌즈모양을 하고 있다. 진행성 종괴성 섬유증은 흔히 양쪽폐에 생기며 결절을 동반하고 있다. 편측 폐에만 있거나 결절을 동반하지않은 진행성 종괴성 섬유증은 폐암과의 감별이 매우 중요하다. 진폐증은 만성적 소모성 질환이므로 체중감소와 전신증상이 폐암과 비슷하므로 임상증상만으로는 감별이 불가능하다.

진폐증 환자의 악성 폐종양 발생률은 17.9% 정도이며 평편상피암(54.2%), 소세포암(22.9%), 선암(14.6%) 순으로 잘 발생한다⁶.

본 증례에서는 종괴의 크기가 빠르게 성장하였기에 이에 대한 정확한 진단을 위해 여러 가지 검사를 시행하였으며, 검사 결과 종괴내에 괴사가 발생하여 괴사액이 고여 크기가 증가된 흔하지 않은 증례였다. 그리고 진행성 종괴성 섬유증내에는 불규칙한 석회화나 무혈관성 괴사로 인한 공동이 생길수 있으나 그 발생률은 조사된 바가 없다.

참 고 문 헌

1. 조규상. 진폐증. 최신의학사. 1985.
2. Attfield MD, Seixas NS. Prevalence of pneumoconiosis and its relationship to dust exposure in a cohort of U.S. bituminous coal miners and ex-miners. *Am J Ind Med* 1995 Jan;27(1): 137-51.
3. Hurley JF, Alexander WP, Hazledine DJ, Jacobsen M, Maclaren WM. Exposure to respirable coalmine dust and incidence of progressive massive fibrosis. *Br J Ind Med* 1987 Oct;44 (10):661-72.
4. Nagaoka T, Tabata M, Kobayashi K, Okada A. Studies on production of anticollagen antibodies in silicosis. *Environ Res* 1993;60(1):12-29.
5. Williams JL, Moller GA. Solitary mass in the lungs of coal miners. *AJR* 1973;117:765-70.
6. Ebihara I. A pathological study of carcinoma of the lung and pneumoconiosis. *Jap J Thorac Dis* 1989 May;27(5):609-15.
7. Rom, W. N., Bitterman, P. S., Rennard, S. I., Cantin, A., Chrystal, R. Characterization of the lower respiratory tract inflammation of nonsmoking individuals with interstitial lung disease associated with chronic inhalation of inorganic dust. *Am Rev Respir Dis* 1987;136:1429-434.
8. Rom, W. N. Relationship of inflammatory cell cytokinases to disease severity in individuals with occupational dust exposure. *Am J Ind Med* 1991; 19:15-27.