

전신성 홍반성 낭창 환자에서 발생한 *Mycobacterium abscessus*에 의한 폐렴 1예

서울대학교 의과대학 내과학교실 및 폐 연구소, 병리학교실*

임재준, 오명돈, 유철규, 송영욱, 김영환, 서정욱*, 한성구, 최강원, 심영수

= Abstract =

A Case of *Mycobacterium Abscessus* Pneumonia in a Patient with Systemic Lupus Erythematosus

Jae-Joon Yim, M.D., Myoung Don Oh, M.D., Chul Gyu Yoo, M.D.,
Yeong Wook Song, M.D., Young Whan Kim, M.D., Jung Wook Seo, M.D.,*
Sung Gu Han, M.D., Kang Won Choe, M.D., Young-Soo Shim M.D.

Department of Internal Medicine and Pathology* and Lung Institute,
Seoul National University, College of Medicine, Seoul, Korea

A 40-year-old female presented with fever and cough which had lasted for 3 months. Three years previously systemic lupus erythematosus had been diagnosed, and at that time 10mg of prednisone per day was prescribed. Crackles were heard at the base of the lung and her chest roentgenogram revealed diffuse infiltrates in both lower lung fields. Despite of empirical antibiotics and antituberculous medication consisting of isonicid, rifampicin and ethambutol, the patients condition deteriorated. We performed open lung biosy and numerous nodules with necrosis as well as acid fast bacilli were observed. After biochemical tests and sequencing, the organism was identified as *Mycobacterium abscessus*. The patient was treated with imipenem and amikacin; patient's condition, as indicated by both symptoms and roentogenogram, subsequently improved. (Tuberculosis and Respiratory Diseases 1999, 46 : 96-102)

Key words : Nontuberculous mycobacterium, *Mycobacterium abscessus*, Pneumonia, Systemic lupus erythematosus.

서 론

*Mycobacterium abscessus*는 *M. chelonae*, *M.*

fortuitum, *M. smegmatis* 등과 함께 비결핵항산균 (NTM; nontuberculous mycobacteria) 중 신속발육균(rapid grower)에 속하는 것으로 주로 피부, 연

조직 감염을 일으키지만 간혹 폐감염을 일으키기도 한다. 특히 *M. abscessus*를 포함한 팔리 자라는 비결핵항산균에 의한 폐감염은 achalasia등의 위식도 질환¹⁾, 육아종성 질환¹⁾, 스테로이드를 복용중인 환자나²⁾ 자가 면역성 질환 등을 가지고 있는 환자에서 호발한다고 알려져있다³⁾. 저자들은 심한 호흡곤란으로 내원한, 전신성 홍반성 낭창으로 경구 스테로이드를 복용하던 환자에서 객담 배양 검사와 개흉 폐 생검을 통해 *Mycobacterium abscessus*로 인한 폐감염으로 진단하고 성공적으로 치료하여 보고한다.

증 례

40세의 여자 환자가 3개월간 지속되는 기침과 발열을 주소로 내원하였다. 환자는 93년 4월 발열과 관절통으로 인근 병원에서 전신성 홍반성 낭창이라고 진단받고 하루 10-30mg의 prednisone을 복용하며 외래에서 치료받던 중 96년 1월에는 녹증 복용으로 인한 독성 감염으로 입원한 병력이 있었다. 이후 다시 외래에서 치료받던 중 96년 1월에는 녹증 복용으로 인한 독성 감염으로 입원한 병력이 있었다. 이후 다시 외래에서 하루 7.5-30 mg의 prednisone 투여받으며 지내던 중 3개월 전부터 약간의 가래를 동반한 심한 기침과 38.0°C에 이르는 발열이 생겨나고 이후 호흡곤란까지 동반되어 입원하였다.

입원 당시 환자는 호흡곤란을 호소했고 혈압은 120/70mmHg, 맥박수는 분당 115회, 호흡수는 분당 34회이며 체온은 37.6°C였다. 원형 탈모증이나 협부 발진(malar rash)는 없었지만 양측 폐하부에서는 수포음을 청진할 수 있었다. 입술이나 손, 발가락의 청색증은 관찰할 수 없었다.

입원 이후의 경과(Fig. 1) : 입원 당시의 검사실 소견은 Table 1과 같았으며 산소 투여 없이 시행한 동맥혈 검사에서 산소 분압은 44mmHg, 이산화탄소 분압은 33mmHg였다. 입원 당시의 흉부 단순 방사선 촬영에서 양측 하엽에 미만성의 침윤이 관찰되었으며(Fig. 2) 당시 시행한 객담 항산균 도말 검사는 음성

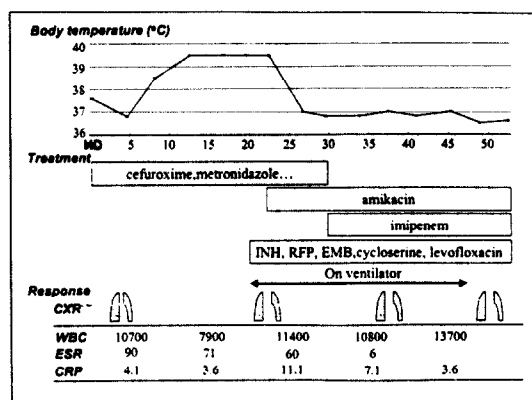


Fig. 1. Clinical course of the present case.(abbreviations : HD ; hospital day, INH ; isoniazid, RFP ; rifampicin, EMB ; ethambutol, CXR ; chest X-ray)

이었고 미생물 배양 검사에서는 *Pseudomonas aeruginosa*, Methicillin resistant *Staphylococcus aureus*가 확인되었다. prednisone은 하루 15mg을 계속 사용하였으며 세균성 폐렴이라는 임상적 판단하에 cefuroxime과 clindamycin을 정맥 투여하였고 배양 검사 후에는 vancomycin과 ceftazidime 그리고 amikacin으로 바꾸어 사용하였으나 상태의 호전은 없었다. 입원 당시 시행한 객담 항산균 배양 검사에서 비결핵성 항산균주가 배양되었고 이후 도말검사에서도 매시야당 10개 이상의 항산균이 관찰되어 Isoniazid, rifampin, cycloserin, ofloxacin등의 항결핵제를 항균제와 함께 투여하였지만 병변은 점차 악화되며 39.0도에 이르는 발열도 지속되었다. 단순 흉부 방사선 촬영에서 양측 폐하부의 병변이 더욱 심해지며 양측 폐상부까지 진행하며(Fig. 3) 안면 마스크로 산소를 분당 10 liter 투여하여도 동맥혈 산소분압이 56 mmHg에 불과해 중환자실로 이송한 후 정확한 진단을 내리기 위해 내원 22일째 개흉 폐생검을 실시하였다. 병리 조직 검사 결과 histiocyte의 증식과 중심부에 경미한 괴사를 동반한 여러개의 결절이 관찰되었고(Fig. 4) 조직의 항산균 염색을 시행하여 histiocyte에 탐식된 다수의 항산균을 확인하였다(Fig. 5).

Table 1. Laboratory data

WBC	13200	/mm ³
Hemoglobin	13.3	/mm ³
Hematocrit	38.2	%
Platelet	196000	/mm ³
ESR	99	mm/hour
Cholesterol	193	mg/dl
Protein/ Albumin	7.4/2.8	g/dl
Total bilirubin	0.9	mg/dl
ALP/AST/ALT	658/53/50	U/L
BUN/Cr	7/0.7	mg/dl
C3/C4	78/16	mg/dl
Anti ds DNA	17.2	IU/ml
Urinalysis		
Albumin	negative	
Casts	negative	

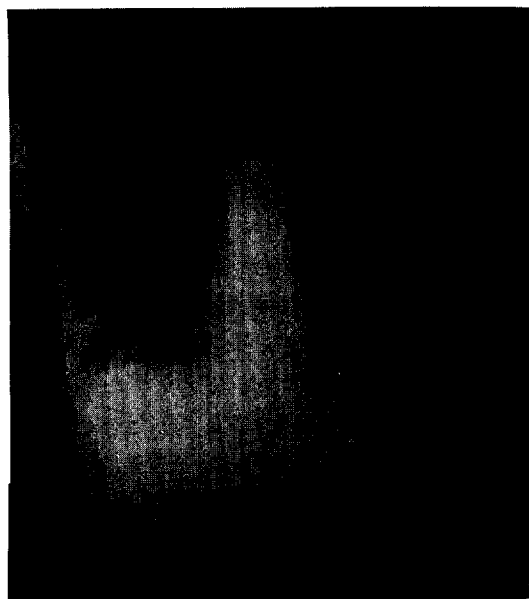


Fig. 2. Chest posterior-anterior view at admission shows consolidations in both lung fields.

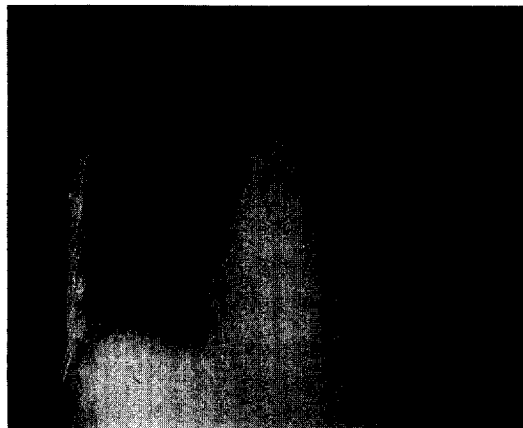


Fig. 3. At the 24th hospital day, consolidations in both lung fields much increased.




Fig. 4. Microscopic examination reveals granuloma with proliferation of numerous histiocytes at the center of figure (H & E, $\times 100$).

한편 대한결핵협회 결핵연구원에서 시행한 객담 배양 검사에서 3일만에 성장하는 항산균을 확인하여 신속 발육균(rapid grower)으로 분류하였고 3일째의 arylsulfatase activity 양성으로 *Mycobacterium fortuitum* complex로 다시 세분한 후, 이후 nitrate 환원 작용이 없고 5% NaCl에서도 잘 자라서 *Mycobacterium abscessus*으로 확인하였다. 한편 균주의 rifampicin 내성부위를 포함한 RNA polymerase β subunit를 코딩하는 rpoB gene을 자동 염기 서열 분석하여 역시 *Mycobacterium abscessus*




Fig. 5. Acid-fast staining of specimen shows numerous acid fast bacilli in histiocytes (black arrows) ($\times 100$).

에 가장 유사함을 확인할 수 있었다. 결핵 연구원에서 시행한 감수성 검사 결과에서는 isoniazid, streptomycin, kanamycin, rifampin, enviomycin, prothionamide, cycloserine, PAS, ofloxacin, pyrazinamide 모두에 내성이 있었고 그 외에 추가로 시행한 감수성 검사에서 erythromycin, ciprofloxacin, tetracycline에 역시 내성이 관찰되었으며 imipenem과 amikacin에만 감수성이 있었다.

내원 30일 부터는 *Mycobacterium abscessus*로 인한 폐감염증에 대한 치료로 imipenem(500mg, 4/day), amikacin(500mg, 2/day), erythromycin(500mg, 2/day), isoniazid(300mg, 1/day), rifampin(450mg, 1/day), ethambutol(600mg, 1/day), levofloxacin(100mg, 2/day)을 사용하였고 내원 60일부터는 imipenem, amikacin, ofloxacin, clarithromycin(500mg, 2/day)를 투여하기 시작하였다. 이후 환자의 호흡 곤란은 점차 호전되었고(Fig. 6) 산소 공급 없이 측정된 동맥혈 산소분압이 68mmHg로 상승하며 방사선학적 소견 역시 점차 호전 되고 수 차례의 객담 항산균 도말 및 배양 검사에서 더 이상 비결핵성 항산균이 관찰되지 않았다. 내원 72일 부터는 imipenem과 ofloxacin을 중지하고

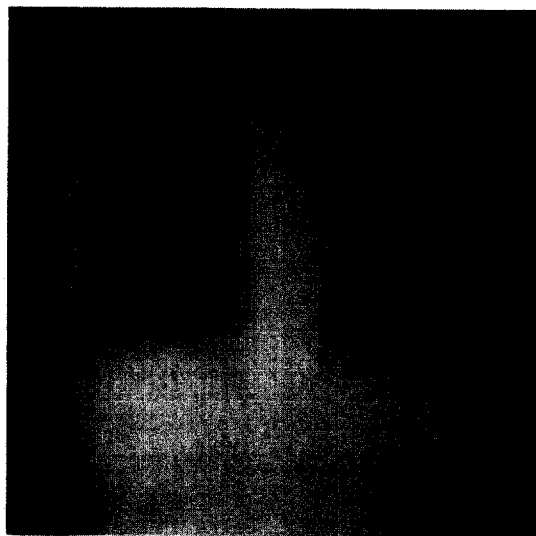


Fig. 6. Chest posterior-anterior view at the 57th hospital day reveals much improved finding.

amikacin, doxycycline(100mg, 1/day), levofloxacin으로 바꾸어 사용하기 시작하였고 이후 amikacin을 중지하고 doxycycline, levofloxacin 그리고 하루 prednisolone 20mg으로 변경하여 퇴원하였다.

고 찰

비결핵항산균증의 유병율은 미국의 경우 인구 10만 명 당 1.8예라고 보고되었고⁴⁾ 각각의 균에 따른 빈도는 *M. avium* complex가 61%로 가장 많은 부분을 차지하고 *M. fortuitum* complex(19%), *M. kansasii* (10%) 그리고 그 다음으로는 *M. scrofulaceum*, *M. marium*, *M. xenopi* 등의 순서라고 확인되었다⁵⁾. 우리나라의 경우 1982년 김 등이 2 예의 *M. avium* complex, 1례의 *M. fortuitum*에 의한 폐감염증을 보고한 이래⁶⁾ 빈도는 점차 증가하여 1994년에는 96례의 비결핵 항산균증이 확인되었고 대한 결핵및 호흡기학회의 학술보고에 의하면

1981년에서 1994년까지 대한결핵협회 결핵연구원에 의뢰된 검체 중 158례에서 비결핵 항산균이 분리되었으며 그 각각의 빈도는 *M. avium-intracellulare* 104례(65.2%), *M. fortuitum* 20례(12.7%) 그리고 *M. chelonae* 15례 (9.5%)등의 순으로 미국의 경우와 큰 차이가 없었다⁷⁾.

빠르게 자라는 비결핵항산균 중 질병을 일으키는 것은 대개 *Mycobacterium fortuitum* complex인데 *M. fortuitum*, *M. chelonae*, *M. abscessus*등이 여기에 속하며 과거에는 *M. chelonae*와 *M. abscessus*를 *M. chelonae* complex로 함께 분류하기도 했다. 이 *M. fortuitum* complex는 토양이나 상수원 등에서 분리할 수 있는데⁴⁾ 병원내의 여러 가지 기구나⁸⁾ 수돗물, 증류수, 수술시 사용하는 세척액 등에서 분리되었다는 보고도 있다⁹⁾. 그러므로 *M. fortuitum* complex에 속하는 *M. abscessus*에 의한 감염은 주로 수술 후 상처부위나¹⁰⁾ 심박동기 삽입 부위¹¹⁾, 국소 주사 부위¹²⁾ 등에 생길 수 있다.

*M. abscessus*에 의한 폐감염은 빨리 자라는 비결핵성 항산균으로 인한 폐감염의 다수를 차지하는데 주로 50-60대의 여성에서 호발하며 약 반 수에서 기저 폐질환을 가지고 있는데 기저 질환 중 가장 흔한 것은 과거의 결핵이나 비결핵성 항산균에 의한 감염이며 그 외에는 식도 위 질환, 남성 섬유증, 만성 폐쇄성 폐질환, 기관지 확장증 등이다¹⁻²⁾. 본 증례와 같이 자가 면역성 질환도 몇 예 보고되어 있는데 비결핵성 항산균의 감염증이 자가 면역 질환 그 자체 때문인지 아니면 이 환자들에서 사용하던 스테로이드나 세포독성 약제 때문인지는 분명치 않다³⁾. 국내에서는 1981년에서 1994년까지의 전국 비결핵 항산균증의 실태조사에서 *M. chelonae* complex가 배양되었던 경우가 15예 있었지만 그 중 얼마가 *M. abscessus*로 인한 감염인지는 확실치 않다⁷⁾.

대개의 비결핵성 항산균에 의한 방사선학적 소견은 폐결핵과는 조금 다른 양상으로 공동벽이 얇고, 공동 주위의 폐침윤도 적고, 기관지를 통한 병변의 전파보

다는 인접부위로 직접 전파되는 경우가 흔하며, 폐첨부와 전구역(anterior segment)을 더 잘 침범하고 폐병변 부위의 흉막 침범이 두드러지는 특징이 있다¹³⁾. 신속 성장균으로 인한 비결핵성 항산균증의 방사선학적 소견은 조금 달라 공동울 형성하는 경우가 드물고 (16%) 주로 간질이나 폐포 음영의 증가가 관찰된다는 차이점이 있다¹⁾. 본 증례에서도 역시 공동은 관찰할 수 없었고 폐포 음영의 증가가 두드러졌다. *M. abscessus*는 1차 항결핵 약제에는 내성이 있고 clarithromycin(100%), amikacin(90%), cefoxitin(90%), erythromycin(30%) 등에 감수성을 보인다고 알려져있고 imipenem에도 거의 대부분 감수성이 있다고 밝혀져 있으며¹⁴⁾, 본 증례의 경우에도 imipenem과 amikacin에만 감수성이 있었다. 현재 추천되는 치료는 우선 clarithromycin을 사용하고 필요하면 정주 제재인 amikacin, imipenem, cefoxitin중의 하나를 사용하는 것이며 경우에 따라서는 수술도 생각해 보는 것이다¹⁵⁾. 그러나 한 보고에 따르면 *M. fortuitum*과 *M. chelonae*으로 인한 감염의 치료 성공 여부는 결국 감염을 유발한 기저 질환에 의해 좌우되는데 기저질환이 없거나 교원성 질환, 만성 신부전 환자 등에서 발생한 감염의 경우 대개 치료가 된 반면에 악성 림프선종, 백혈병, 후천성 면역 결핍증 환자에서의 발생한 감염의 경우에는 예후가 좋지 않았다³⁾. 치료에 잘 반응한 본 증례의 경우도 이 보고와 일치되는 결과라고 판단할 수 있다.

결론적으로 저자들은 전신성 홍반성 낭창으로 스테로이드를 복용 중인 환자에서 *Mycobacterium abscessus*으로 인한 폐렴을 조직학적, 세균학적으로 진단한 후 imipenem과 amikacin을 투여하여 환자의 증상과 방사선학적 소견을 모두 호전시킬 수 있었다.

요 약

전신성 홍반성 낭창으로 3년 전부터 스테로이드를 복용 중이던 40세의 여자 환자가 발열과 기침을 주소로

내원하였다. 환자의 증상과 방사선학적 소견은 경험적인 항균제 투여에 반응이 없었으며 개흉 폐생검의 결과 항산균을 관찰할 수 있었고 객담 항산균 배양 검사에서는 신속 성장균을 발견하여 생화학적 검사와 분자생물학적 검사로 *Mycobacterium abscessus*로 확인하였다. 감수성 검사 결과에 따라 imipenem과 amikacin을 정주 투여하여 환자의 증상과 방사선 소견을 모두 호전시킬 수 있었다.

감사의 글

본 증례의 균의 분리 동정을 해 주신 결핵연구원의 박관숙 선생님과 염기 서열 분석으로 균을 확인하는 수고를 마다하지 않으신 서울대학교 의과대학 미생물학교실의 국윤희, 김범준 선생님의 노고에 깊이 감사드립니다.

참 고 문 헌

1. Griffith DE, Girard WM, Wallace RJ : Clinical feature of pulmonary disease caused by rapidly growing mycobacteria. *Am Rev Resp Dis* 147 : 1271, 1993
2. Wallace RJ, Swenson JM, Silcox VA, Gooe RC, Tschen JA, Stone MS : Spectrum of disease due to rapidly growing mycobacteria. *Rev of Infect Dis* 5 : 657, 1983
3. Ingram CH, Tanner DC, Durack DT, Kernodle GW and Corey GR : Disseminated infection with rapidly growing mycobacteria. *Clin Infect Dis* 16 : 463, 1993
4. O'Brien RJ, Geiter LJ, Snider DE : The epidemiology of nontuberculous mycobacterial disease in the United States : results from a national survey. *Am Rev Resp Dis* 135 : 1007, 1987
5. Good RC, Snider DE : Isolation of nontuberculous mycobacteria in the United States, 1980. *J Infect Dis* 146 : 829, 1982
6. 김상재, 홍영표, 배길한, 김성진, 진병항 : *Mycobacterium Avium-intracellulare* Complex와 *M. Fortuitum*에 의한 폐항산균증 3례. *대한 미생물학회지*. 17 : 87, 1982
7. 대한 결핵 및 호흡기학회 학술위원회 : 비결핵 항산균증 전국 실태조사. *결핵 및 호흡기 질환*. 42 : 277, 1995
8. Raad II, Varitarian S, Khan A, Boodey GP : Catheter-related infections caused by the *Mycobacterium fortuitum* complex : 15 cases and review. *Rev Infect Dis* 13 : 1120, 1991
9. Falkinham, JO, III, Parker BC, Gruft H : Epidemiology of infection by nontuberculous mycobacteria. I. Geographic distribution in the eastern United States. *Am Rev Resp Dis* 121 : 931, 1980
10. Chadha R, Grover M, Sharma A, Lakshmy A, Deb M, Kumar A, Mehta G : An outbreak of post-surgical wound infections due to *Mycobacterium abscessus*. *Pediatr Surg Int* 13 : 406, 1998
11. Cutay AM, Horowitz HW, Pooley RW, Van Horn K, Wormser GP : Infection of epicardial pacemaker wires due to *Mycobacterium abscessus*. *Clin Infect Dis* 26 : 520, 1998
12. Villanueva A, Calderon RV, Vargas BA, Ruiz F, Agüero S, Zhang Y, Brown BA, Wallace RJ Jr : Report on an outbreak of postinjection abscesses due to *Mycobacterium abscessus*, including management with surgery and clarithromycin therapy and comparison of strains by random amplified polymorphic DNA polymerase chain reaction. *Clin Infect Dis* 24 : 1147, 1997
13. 심영수 : 비결핵 마이코박테리움증, 홍영표, 김상재, 결핵, 4판, p341, 서울, 대한결핵협회 1993

14. American Thoracic Society : Diagnosis and Treatment of Disease Caused by Nontuberculous Mycobacteria. Am J Resp Crit Care Med 156 : S1, 1997
 15. Wright PW, Wallace RJ Jr : Nontuberculous Mycobacteria with and without HIV infection, in Tuberculosis, Friedman LN, Eds., CRC press, Inc. p194, 1994
-