

## 고립성 폐결절상을 보인 콕시디오이데스진균증 1예

울산대학교 의과대학 서울중앙병원 내과학교실, 흉부외과학교실\*

양현숙, 이재천, 임채만, 이상도, 고윤석, 김우성, 김동순, 김원동, 손광현\*, 심태선

= Abstract =

### A Case of Coccidioidomycosis Manifested as Solitary Pulmonary Nodule

Hyun Suk Yang, M.D., Jaechun Lee, M.D., Chae-Man Lim, M.D., Sang Do Lee, M.D.,  
Younsuck Koh, M.D., Woo Sung Kim, M.D., Dong Soon Kim, M.D., Won Dong Kim, M.D.,  
Kwang Hyun Son, M.D.\*, Tae Sun Shim, M.D.

Department of Internal Medicine and Thoracic surgery\*, Asan Medical Center,  
University of Ulsan College of Medicine, Seoul, Korea

Coccidioidomycosis is a fungal infection acquired by inhalation of the arthrospore of *Coccidioides immitis*, and endemic disease in specific geographic areas, such as south central California, south Arizona, Nevada, and New Mexico. Approximately 60 percent of infected people is asymptomatic and the remainders mostly exhibit respiratory complaints, from flu-like coughing to overt pneumonia. Usually the infection due to *Coccidioides immitis* is self-limited. Symptoms resolve within several weeks but radiographic abnormalities could be resolved more slowly. If the radiographic abnormalities persist more than 8 weeks, the term 'chronic pulmonary coccidioidomycosis' is designated. They take forms of nodules, cavities or progressive pneumonia. When manifested as nodule(s), lung malignancy is suspected as a possible diagnosis and histologic confirmation is needed.

Here, we report a case of chronic pulmonary coccidioidomycosis manifested as solitary pulmonary nodule in a Korean woman who has traveled in Arizona, which is diagnosed finally by lobectomy and histologic examination. (Tuberculosis and Respiratory Diseases 1999, 46 : 266-272)

Key words : Coccidioidomycosis, Solitary pulmonary nodule.

### 서    론

콕시디오이데스진균증(coccidioidomycosis)은 *Coccidioides immitis* 분절홉씨(anthrospore) 흡입에

의하여 발생하는 진균성 감염질환이다. 미국의 남부 캘리포니아, 애리조나, 네바다 등지에서의 지방병이지만<sup>1)</sup>, 간혹 이 지역을 여행하는 사람에서 발생하기도 한다<sup>2)</sup> 약 60%에서는 무증상이며, 증상이 있는 경우

는 감기에서 폐렴에 이르기까지 다양한 호흡기증상을 보이지만 대부분이 자가 제한적이고, 약 5% 이하에서 폐 이외의 피부, 골, 관절 및 뇌막을 침범하여 치명적인 경과를 보이기도 한다. 방사선학적으로 병변이 8주 이상 남아 있는 경우를 만성 폐 콕시디오이데스진균증(chronic pulmonary coccidioidomycosis)이라 하고, 결절이나 공동 또는 진행성 폐렴의 형태를 보일 수 있으며<sup>3)</sup>, 결절의 경우에는 악성종양과의 감별을 요한다.

저자들은 콕시디오이데스진균증의 토착지역인 미국 애리조나를 여행한 후에 고립성 폐결절이 발생한 국내 환자에서, 악성종양을 의심하여 폐 절제술을 시행한 결과 콕시디오이도마(coccidioidoma)로 진단된 예를 국내에서 처음 경험하였기에 보고하는 바이다.

## 증 례

환 자 : 이○순, 75세 여자

주 소 : 건강검진에서 우연히 발견된 우상엽 고립성 폐결절

과거력 : 결핵의 병력은 없고, 내원 20년 전부터 서서히 진행된 양측 무릎의 퇴행성관절염이 있으며, 6년 전 고혈압 진단을 받았고, 당시 단순 흉부방사선사진 판독에 의하면 경한 심비대 이외에 특이소견 없었다. 사회력 : 가정주부로서, 흡연력은 없으며, 음주도 하지 않았다.

현병력 : 평소 건강하였고, 내원 4년 전(1994년) 여름, 미국에서 영양사로 일하는 딸의 초청으로 미국 애리조나를 방문하였고, 별다른 건강상의 문제없이 귀국하였다. 내원 3년 전(1995년) 여름에도 역시 3개월 동안(5월-7월) 미국 애리조나 피닉스 지역에서 체류하였는데, 2개월 정도 지난 무렵, 사막바람이 센 계곡을 관광하였고, 수 일 뒤에 피로, 발열, 마른 기침, 두통, 근육통, 관절통이 생겨 일주일 정도 앓은 뒤 지역 일차의료기관을 방문하였다. 당시 유행성독감이라 듣고 약을 처방 받았으며, 약 2주 정도 경과후 호전되어 귀국하였다. 이후 건강하게 지내다가 최근 우연히 발

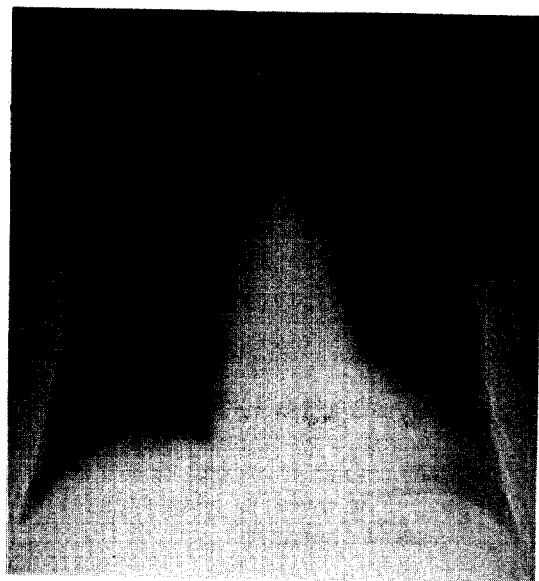
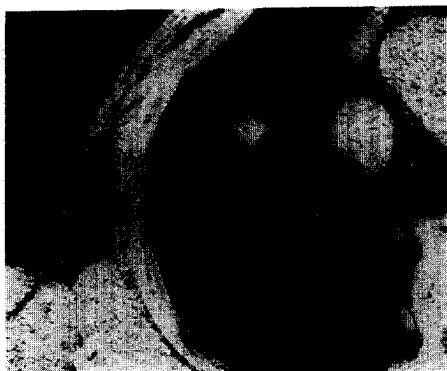

Fig. 1. Initial chest P.A. shows 1.5 cm sized noncalcified solitary pulmonary nodule in right upper lobe without hilar or mediastinal lymphadenopathy.


견된 건강 검진의 단순 흉부방사선사진상(Fig. 1) 우상엽 고립성 폐결절이 발견되어 내원하였다. 기침, 가래, 객혈, 체중변화를 비롯한 자각증상은 없었다.

이학적 소견 : 내원 당시 환자의 전신상태는 양호하였고, 혈압은 160/100 mmHg, 체온 36.5℃, 맥박수 80회/분, 호흡수 20회/분 이었다. 피부에 발진 소견은 없었고, 경부나 사지의 림프절은 만져지지 않았다. 흉부청진상 호흡음은 정상이었고, 수포음이나 천명음은 들리지 않았으며, 심음은 규칙적이고 잡음은 없었다. 복부와 사지 및 신경학적 진찰시 이상 소견 없었다.


검사실 소견 : 말초혈액검사항 백혈구 8,400개/mm<sup>3</sup> (중성구 60%, 림프구 35%, 호산구 4%), 혈색소 13.6 g/dL, 혈소판 23만 개/mm<sup>3</sup> 이었다. 그의 혈청 생화학검사, 혈청 전해질검사 및 소변검사결과는 정상이었고 심전도상 비특이적 ST-T파의 변화만 관찰되었다. 객담항산균 및 일반세균 도말과 배양검사 모두 음성이었다. 동맥혈가스검사결과는 정상범위였



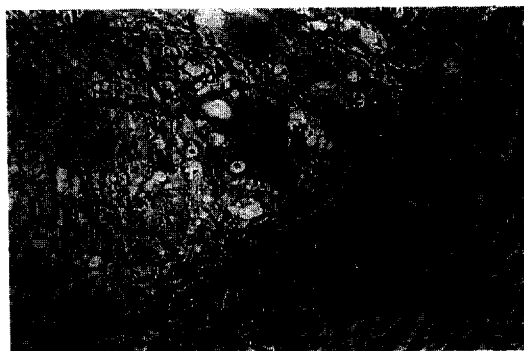
**Fig. 2.** Chest C.T. shows 1.5 cm sized spiculated-bordered solitary pulmonary nodule in anterior segment of right upper lobe. Primary lung cancer or inflammatory granuloma was suspected.



**Fig. 4.** Histologic section showing chronic granulomatous inflammation with caseation necrosis, consistent with tuberculosis unless other clues are added. (H & E staining ×40)



**Fig. 3.** Fine-needle aspiration smear showing a two-dimensional cluster of atypical reactive cells in bloody background. (H & E staining ×200)



**Fig. 5.** PAS staining demonstrating the mature spherules of *Coccidioides immitis* on the outskirts of necrotic area. (PAS staining ×200)

고, 폐기능검사상 노력성 폐활량 1.93L(예측치의 91%), 1초간 노력성 호기량 1.80L(예측치의 124%)이었다.

**방사선 소견:** 단순 흉부방사선사진과 흉부컴퓨터단층촬영(Fig. 2)에서 폐우상엽 전분엽에 위치한 1.5cm 크기의 경계가 비교적 뚜렷하고 석회화를 동반하지 않은 폐결절이 관찰되어 원발성 악성종양 또는 염증성 육아종이 의심되었고, 폐문과 종격동은 정상이었다.

**임상경과 및 병리소견:** 객담세포진검사 및 기관지내

시경을 통한 세척 및 기관지 술질검사에서 악성종양세포 또는 항산균은 관찰되지 않았다. 우상엽 폐결절에 대한 경피적 세침흡입술에서(Fig. 3) 악성종양을 시사하는 비정형 세포(atypical cell)의 군집이 발견되었다. 골핵의학 촬영은 정상소견이었다. 병기 I<sub>a</sub>(T1N0M0)인 비소세포성 폐암으로 생각하고 수술을 결정하였다. 수술시 육안적으로 우상엽에 있는 1.5cm 크기의 병변이 소열구(minor fissure)와 인접해 있어서 우폐 상엽 및 중엽 절제술이 시행되었다. 동결절편




Fig. 6. Mature spherules of *Coccidioides immitis*, containing numerous endospores. (GMS staining  $\times 400$ )

검사상 절제 경계면은 음성이었다. 병리학적으로 절절에서 악성 세포는 발견되지 않았고, 항산균 염색결과는 음성이었으나 건락성 괴사를 동반한 만성 육아종성 염증소견이 보이므로(Fig. 4), 우선 결핵을 의심하여 항결핵약제 투여를 시작하였다. 결핵 치료 5일째 병리조직을 재검토한 결과(Fig. 5, Fig. 6) 육아종의 주변부에서 다핵거핵세포를 비롯한 *Coccidioides immitis*의 전형적인 구상체(spherule)가 발견되어 콕시디오이도마(coccidioidoma)로 확진하였다. 항결핵제는 끊은 상태이며, 특별한 치료 없이 외래에서 추적 관찰 중이다.

## 고 찰

*Coccidioides immitis*는 미국의 남부 캘리포니아, 애리조나, 서부 텍사스 등지의 특정지역 토양 속에서 발견되는 이형 곰팡이균(dimorphic fungus)<sup>4)</sup>이다. 토양에서는 사상균(mold)으로 성장하여 2-5  $\mu\text{m}$  크기의 분절홀씨(arthrospore)를 만들고, 감염된 숙주의 폐에서는 30-100  $\mu\text{m}$  크기의 구상체(spherule)로 존재하여, 반복적인 내부 분열을 통해 5-15  $\mu\text{m}$  크기의 수천의 내생포자(endospore)를 만들고, 구상체가 파열된 후 각각은 하나의 성숙한 구상체로 성장하여 완전한 생활환을 이루게 된다. 동물과 사람, 사람과 사람간의 전염은 불가능하며 단지 토양에서 공수된 분절홀씨의 흡입에 의해서만 감염되어 콕시디오이데스진균증을 일으키므로 이 지역에서 먼지에 노출되는

것은 주요한 감염의 위험인자이다. 감염의 대부분이 늦은 여름과 이른 가을에 이루어지는 것도 이와 관련되며 기후적으로는 비가 많아 분절홀씨의 발아율이 왕성한 겨울이 관련된다. Korn-County Health Department의 혈청학적 진단에 의하면 1991년 이후 콕시디오이데스진균증의 발생율이 높아졌는데 이는 기후적인 요소 뿐만 아니라 유행병지역에 감수성있는 인구가 증가되었다는 점도 크게 기여 하였다<sup>5)</sup>.

콕시디오이데스진균증은 지방병으로 미국남서부와 멕시코북서부에서는 'Valley Fever'로 잘 알려져 있다. *Coccidioides immitis* 감염환자의 약 60%가 무증상이며, 나머지는 1-3주의 잠복기를 거쳐 급성일차성병변으로 발현되는데 대부분이 호흡기계 증상을 나타내고 폐렴까지 나타날 수 있다. 동반 가능한 전신 증상으로 피로, 발열, 관절통 등이 있고, 소수에서 관절염과 함께 결절홍반, 다형홍반과 같은 특이한 피부 병변을 보일 수도 있다<sup>6)</sup>. 증상의 대부분은 자가 제한적으로 6주 이내에 완전한 회복을 볼 수 있다. 주의할 것은 5% 이하에서, 급성기 수주 이내에 발생하는 파종성 병변 인데, 골관절감염, 피부연조직농양, 뇌막염 등의 다양한 폐외 병변을 보일 수 있고<sup>7)</sup> 치료에도 불구하고 치명률이 높은 편이다. 일차적 감염과는 달리 파종성 병변이 될 확률은 숙주의 위험인자가 중요하며 남자, 아프리카계 미국인을 비롯한 특정인종, 면역저하자, 장기이식을 받은 자, AIDS환자<sup>8)</sup>, 그리고 임신 제3기 여성에서 높게 나타나는 것을 볼 수 있는데, 이는 감수성있는 유전자의 존재나 면역학적으로 콕시디오이데스진균증 제거에 영향을 주는 지연과민반응(delayed hypersensitivity,  $T_H1$ )의 저하와의 관련성을 시사한다<sup>9)</sup>.

방사선학적으로 일차성폐렴(primary coccidioidomycosis)은 구상체가 유도한 다형핵백혈구반응에 의해 전형적인 기관지폐렴의 형태를 보이게 되고, 지속되면 육아종성염증반응을 동반하면서 대부분의 폐렴 병소는 사라지게 된다. 심한 경우 폐의 경화, 흉막삼출, 폐문임파절비대를 보일 수도 있다. 방사선학적으로 8주 이상 지속될 때, 만성 폐 콕시디오이데스진균

증(chronic pulmonary coccidioidomycosis)이라 칭하고, 결절, 공동, 또는 진행성 폐렴의 형태를 보일 수 있다. 이중 일차성폐렴의 5% 정도에서 나타날 수 있는 가장 흔한 형태인 폐결절은 0.5-5.0 cm 크기로 서, 고립성으로 폐중엽 또는 상엽의 전분절에 위치할 경우가 많고, 그 자체로서는 무증상이지만 원발성 악성종양과의 형태적 유사성이 문제가 된다. 폐공동은 흉막 가까이 존재할 경우가 많고, 2년 이내 50%가 자연 소실되지만, 객혈이나 중복감염이 문제가 되기도 하고, 터진 경우에는 폐기흉이나 기관지 흉막루를 형성하여 수술적 교정을 요하기도 한다<sup>10)</sup>.

콕시디오이데스진균증의 진단시 가장 중요한 것은 유행지역에 살거나 여행한 병력이 있는 사람에서 임상적으로 의심하는 것이다. Coccidioidin에 대한 피부반응검사는 감염자 대부분에서 평생 양성반응을 나타내므로 역학적 연구에서만 제한적으로 쓰이고, 확정적 진단은 미생물학적 검사나 혈청학적 검사를 통해 이루어진다. 미생물학적 진단으로서, 배양이 더 민감하다는 보고가 있지만<sup>11)</sup>, 배양으로 균을 동정하는 것은 생물학적 위험을 동반한다는 단점이 있기 때문에, 호흡기계 분비물이나 얻어진 세포조직 검체에서 균의 특징적인 구상체를 관찰하는 것이 중요하다. 구상체를 관찰할 때, Hematoxylin-Eosin(H-E)염색보다는 Periodic acid-Schiff(PAS)염색이나 Gomori Methenamine Silver(GMS)염색과 같은 특수염색이 도움이 된다. 본 예와 같이 폐결절로 나타난 경우 악성종양과의 감별을 위해 우선 세포학적 검체를 얻을 수 있으나, 조직학적 절제의 전단계로서, 1995년 Diagnostic Pathology에 보고된 중례<sup>12)</sup>에서도 볼 수 있듯이 비정형세포가 오히려 악성을 의심하여 수술하게 하고, 수술로서 진단된 뒤 재검증을 통해 발견하게 되는 함정이 있다. 유행지역에서도 동전모양병변으로 수술한 60%가 콕시디오이데스진균증이며, 나머지는 기관지원성 악성종양이었다고 한다. 혈청학적 진단은 *Coccidioides immitis*에 대한 항체를 발견하는 것이다. 선별적 방법으로 라텍스응집시험(Latex agglutination test)과 한천젤확산시험(agar gel diffusion

test)이 유용하며, 정량과 확진을 위해서는 보체결합시험(complement fixation test)이 이용된다. 특히 뇌막염의 경우 뇌척수액배양이 음성인 경우가 대부분이므로 뇌척수액에서 보체결합항체를 발견하는 것이 도움이 된다<sup>13,14)</sup>. 최근에는 상기 방법외에 IgG와 IgM을 구분할 수 있는 ELISA법이 각광받고 있다<sup>15)</sup>.

일차성감염의 주된 치료는 대증적이다. 중한 일차성 감염에서는 수주일 동안의 항진균제가 도움이 되고, 파종성인 경우에는 약제의 부작용을 고려하여 경험적으로 Amphotericin B를 정주하고 이후에는 경구아졸계통약물(ketoconazole, fluconazole 등)을 사용할 수 있으며 보다 오랜 동안의 항진균제가 요구된다<sup>16)</sup>. 수술적 치료의 적응이 되는 경우는 만성 폐 콕시디오이데스진균증의 결절과 공동형태에서 언급하였고 그 외에도 숙주인자를 고려하여 복잡한 경과를 야기할 가능성이 있는 면역저하자, 당뇨병환자, 보체결합반응가가 높은 자인 경우 고려될 수 있다.

콕시디오이데스진균증의 유행지역에서는 감염의 매개가 되는 먼지를 감소시키려고 노력하고 있고, 자연 감염이 평생면역을 획득하게 할 수 있으므로 백신으로서의 순수항원을 연구 중에 있으며, 파종성병변과 관련된 세포매개면역을 증강시킬 목적으로 재결합 DNA 기술로 생산하는 면역조절 물질에 대한 연구가 진행중이다.

본 예는 고립성 폐결절 발견 3년 전 늦여름에 콕시디오이데스진균증의 토착지역인 애리조나 피닉스지역을 여행하는 동안 Valley Fever라 불리는 일차성 폐렴을 앓고 귀국하여 무증상으로 지내다가 우연히 검사한 단순 흉부방사선사진에서 고립성 폐결절이 발견된 국내환자에서, 경피적 세침흡입술 상 비정형세포의 군집이 발견되어 악성종양을 의심하여 폐절제술을 시행하였고, 수술후 조직 소견에서 *Coccidioides immitis* 고유의, 다수의 내생포자를 포함한 구상체가 발견되어 콕시디오이도마로 확진한 예이다. 여행이 잦아진 국제화 시대를 고려하면<sup>17)</sup>, 고립성 폐결절로 내원한 환자를 볼 때, 지방유행병 진균감염지역에 살거나 여행한 적이 있는지에 대한 문진이 꼭 필요하다고 생

각된다<sup>18)</sup>.

## 요 약

콕시디오이데스진균증 토착 지역인 미국 애리조나 피닉스 지역을 여행한 과거력이 있는 국내 거주 75세 여자 환자에서 무증상의 고립성 폐결절로 악성종양을 의심하여 폐절제술을 시행한 결과 콕시디오이도마로 진단된 1예를 국내에서 처음 경험하였기에 보고 하는 바이다.

## 참 고 문 헌

1. Kirkland MN, Fierer J : Coccidioidomycosis a re-emerging infectious disease. *Emerging Infectious Disease* 2(3) : 11, 1996
2. Standaert ST, Schaffner W, Galgiani JN, Pinner RW, Kaufman L, Durr E, Hutcheson RH : Coccidioidomycosis among visitors to a *Coccidioides immitis* endemic area an outbreak in a military reserve unit. *Journal of Infectious Disease* 171(6) : 1672, 1995
3. Fraser RS, Pare JP, Fraser RG : *Synopsis of Disease of the Chest*, 2nd Ed., p459, U.S.A., Saunders, 1994
4. Levinson WE : *Medical microbiology and Immunology*, 2nd Ed., p230, U.S.A., Appleton & Lange, 1992
5. CDC : Update coccidioidomycosis-California 1991-1993. *Morbidity and Mortality Weekly Report* 43(23) : 421, 1994
6. Body BA : Cutaneous manifestations of systemic mycosis. *Dermatologic clinics* 14(1) : 125, 1996
7. Cardone JS, Vinson R, Anderson LL : coccidioidomycosis the other great imitator. *Cutis* 56(1) : 33, 1995
8. McNeil MM, Ampel NM : Opportunistic coccidioidomycosis in patients infected with human immunodeficiency virus prevention issues and priorities. *Clinical Infectious Disease* 21(1) : 111, 1995
9. Wegmann TG, Lin H, Guilbert L, Mosmann TR : Bidirectional cytokine interactions in maternal fetal relationship is successful pregnancy a  $T_H$  2 phenomenon?. *Immunology Today* 14 : 353, 1993
10. Johnson PC, Sarosi GA : The endemic mycosis surgical considerations. *Seminars of Thoracic Cardiovascular Surgery* 7(2) : 95, 1995
11. DiTomasso JP, Ampel NM, Sobonya RE, Bloom JW : Bronchoscopic diagnosis of pulmonary coccidioidomycosis comparison of cytology culture and transbronchial biopsy. *Diagnostic Microbiology and Infectious Disease* 18(2) : 83, 1994
12. Karl TK, Chen : Cytodiagnostic pitfalls in pulmonary coccidioidomycosis. *Diagnostic cytopathology* 12(2) : 177, 1995
13. Galgiani JN : Chapter 349, Coccidioidomycosis, Bennett JC, Plum F(Ed.), *Cecil Textbook of Medicine*, 20th Ed., p1819, U.S.A., Saunders, 1996
14. Bennett JE : Part 7(Section 15), Fungal Infection, Fauci S(Ed.), *Harrison's principles of internal medicine*, 20th Ed., p1148, U.S.A., McGraw-Hill, 1998
15. Martins TB, Jaskowski TD, Mourtsen CL, Hill HR : Comparison of commercially available enzyme immunoassay with traditional serological tests for detection of antibodies to *Coccidioides immitis*. *Journal of Clinical Microbiology* 33(4) : 940, 1995
16. Stevens DA : Coccidioidomycosis. *New England*

- Journal of Medicine 332(16) : 1077, 1995
17. Ogiso A : Pulmonary coccidioidomycosis in Japan case report and review. Clinical Infections Disease 25(5) : 1260, 1997
18. Ayas N, Williams DE : 40-year-old woman with solitary cavitary lesion. Mayo Clinic Proceedings 71(3) : 307, 1996
-