

## Aspergillus에 의한 기관지 결석증 1예

인하대학교 의과대학 내과학교실, 병리학교실\*

권미영, 오윤주, 류정선, 광승민, 이홍렬, 조철호, 노형근, 김준미\*

= Abstract =

### A Case of Broncholithiasis Caused by Aspergillus

Mi Young Kwon, M.D., Yoon Ju Oh, M.D., Jeong Seon Ryu, M.D., Seung Min Kwak, M.D.,  
Hong Lyeol Lee, M.D., Chul Ho Cho, M.D., Hyung Keun Roh, M.D., Joon Mee Kim, M.D.\*

*Department of Internal Medicine, College of Medicine, Inha University, Sunghnam, Korea*

Broncholith is a calcified lymph node which partially or completely erodes into the bronchial lumen and broncholithiasis is a relatively rare condition which related to late tissue response to healing granulomatous pulmonary infections, most commonly histoplasmosis or tuberculosis. The prominent symptoms of broncholithiasis are coughing followed by hemoptysis and symptoms related to bronchial obstruction. The complications include bronchoesophageal fistula and aortotracheal fistula. We report one case of broncholithiasis caused by Aspergillus. The case was a 53 year-old house wife whose chief complaints were recurrent fever, chill and malaise. The chest film revealed an ovoid hazziness on the right middle lobe and chest CT scan showed consolidation of lateral segment of right middle lobe with calcified small low attenuated lesion in right middle lobe bronchus. Aspergillosis confirmed by pathology after bronchoscopic removal of impacted Aspergillus containing muddy plug from lateral segmental branch of right middle lobe bronchus. (Tuberculosis and Respiratory Diseases 1999, 46 : 136-141)

**Key words :** Broncholithiasis, Aspergillus, Right middle lobe.

### 서    론

기관지결석은 염증 반응 후에 기관지 주변으로 석회화된 임파절이 기관 및 기관지 내로 미란을 일으키는 것을 특징으로 하는 비교적 드문 질환으로서<sup>1)</sup>, 증상으로

는 객혈을 동반하는 기침이 가장 흔하고, 기관지 폐쇄에 관련된증상으로 우증엽 증후군 및 발열, 오한, 화농성 객담 등이 있을 수 있으며, 그 외에도 드물게 lithoptysis<sup>2)</sup>가 있을수 있고, 합병증으로는 기도에서 식도나 대동맥으로 누공이 형성되는 경우가 있다<sup>3)</sup>. 진

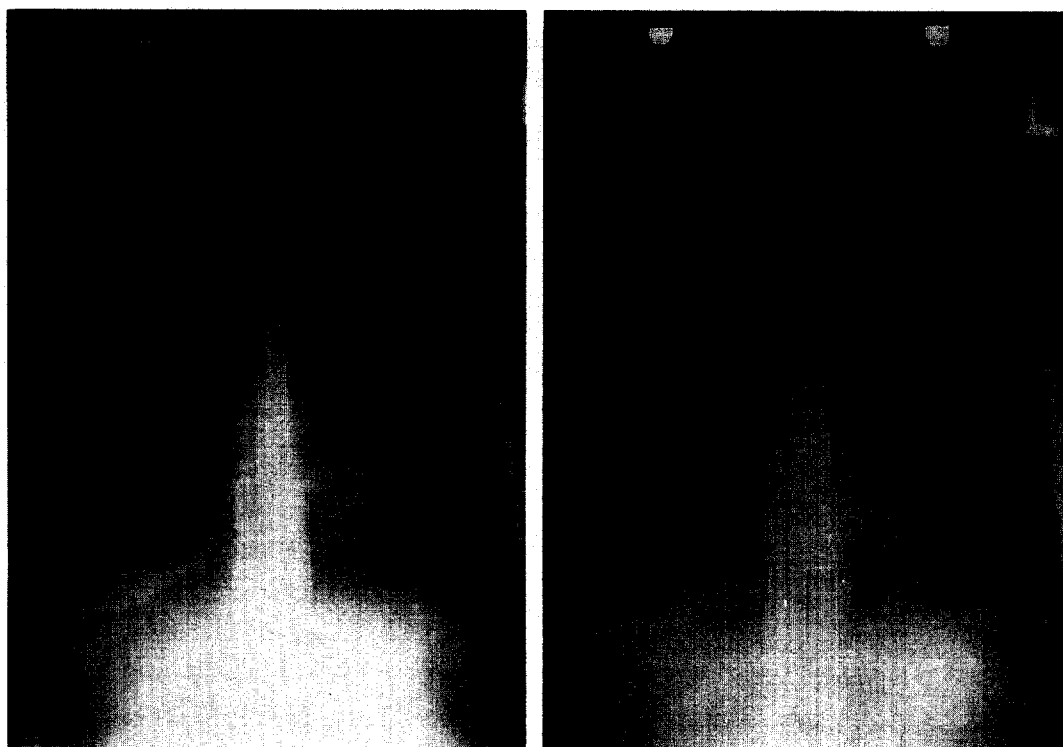


Fig. 1. A : Chest PA showed well margined infiltration in right middle lobe.  
B : The infiltration was slightly improved.

단은 방사선학적인 방법으로 단순 흉부 X-선 촬영, 흉부 전산화 단층촬영이 도움이 되겠고, 기관지경으로 결석을 직접 확인함으로써, 확진할 수 있다. 결석의 대표적 원인 질환으로는 결핵과 histoplasmosis가 있으며, 그 외에도 cryptococcosis, actinomycosis, coccidioidomycosis와 같은 육아종을 형성하는 감염이 결석을 형성할 수 있는 질환으로 알려져 있다<sup>4)</sup>. 저자들은 만성적으로 반복되는 호흡기 감염증상과 흉부 X-선 검사에서 악화와 호전을 반복하여 폐침윤과 허탈 소견이 있어온 환자에서 기관지경을 통해 이(泥)형질의 기관지 결석을 제거하였고, 그 조직 검사상 Aspergillus가 증명됨으로써 국내에서는 발표된 바 없었던 Aspergillus에 의한 기관지 결석 1예를 경험하였기에 보고하는 바이다.

## 증례

환자 : 박○순, 여자 53세

주소 : 1주간 지속된 발열 및 오한

현병력 : 5년 전 흉부 X-선 검사에서 우측 폐의 이상 음영소견이 우연히 발견되었으나 검사 없이 지내오다가 1년 전에는 건강 검진에서 동일한 소견 보이면서 경한 기침과 객담 등의 증상이 발생하여 본원 호흡기 내과 외래에서 흉부 전산화 단층촬영을 시행한 결과, 우폐중엽의 침윤과 허탈 소견을 보임으로 기관지 내시경 검사를 권유받았으나 거부하였고, 보존적 치료로 경구 투약만 복용하며 지내던 중 내원 1개월 전 경한 객혈이 있어 보건소에서 폐결핵이 의심되어 항결핵제를 복용하다가 부작용으로 1주일만에 투여를 중단하



Fig. 2. Chest CT scan showed consolidation of lateral segment of right middle lobe with calcified small low attenuated lesion in right middle lobe bronchus.

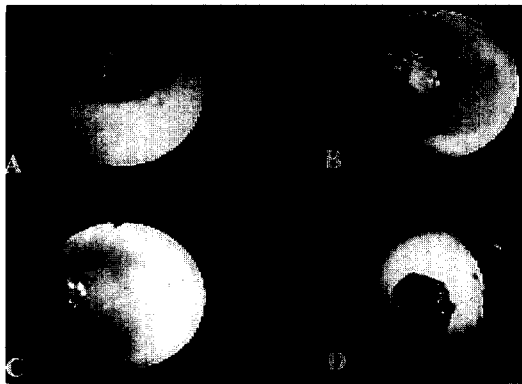


Fig. 3. A : Impacted mud like material in lateral segmental branch of right middle lobe bronchus  
B : Impacted muddy plug and granulation tissue in lateral segmental branch of right middle lobe bronchus  
C : After removal of mud like material  
D : Removed material.

였고, 내원 1주일 전 발열과 오한이 지속되어 입원함.

과거력 : 특이 사항 없음

가족력 : 특이 사항 없음

흡연력 : 하루 1갑을 약 10년간 흡연

진찰소견 : 환자는 만성 병색을 보였고, 혈압은 130/




Fig. 4. Aspergillus hyphae. Uniform width septated filaments, branching with acute angle. (H&E, ×400)

80mmHg, 호흡수 분당 20회, 심박수 분당 82회, 체온은 36.8℃였다. 경부와 액와부, 서혜부에서 측정되는 임파절은 없었고, 흉부에서 우측 중폐야에 감소된 호흡음과 악설음이 청진되었다. 심음은 정상이었었고, 복부와 사지 및 신경학적 검사에서 이상 소견은 없었다.

검사실 소견 : 말초혈액검사에서 혈색소 13.2 g/dL, 백혈구 9,100/mm<sup>3</sup> (중성구 43.3%, 임파구 46.3%, 호산구 1.8%, 단핵구 6.6%), 혈소판 286,000/mm<sup>3</sup>, 혈청 총 IgE는 38.8 IU/L 였으며, aspergillus에 대한 침강항체 반응은 음성이었다. 혈청 전해질 검사는 정상이었었고, 동맥혈가스검사에서 pH 7.45, pO<sub>2</sub> 81mmHg, pCO<sub>2</sub> 40.0mmHg, HCO<sub>3</sub><sup>-</sup> 27.9 mmol/L, SaO<sub>2</sub> 96.4% 이었다. 객담검사 중 항산균 도말과 배양검사 및 세포진 검사는 모두 음성이었다. 혈청생화학검사에서 이상 소견은 없었고, 대변과 소변 검사도 정상이었다.

방사선학적 소견 : 단순 흉부 X-선 촬영에서 우측 중폐야에서 난원형의 음영 증가와 경결이 관찰되었고 (Fig. 1A) 내원 15개월전 시행한 흉부 전산화 단층 촬영에서 우폐의 외측 중엽구의 터널 및 경결과 우중엽 기관지내의 석회화가 동반된 저음영의 병변 소견이 관찰되었다. (Fig. 2)

기관지 내시경 소견 : 우중엽 외측 기관지를 막고 있

는 이(泥)형질의 결석과 염증소견이 관찰되어 기관지 내시경하에 조직생검 검자로 결석을 제거하였다. (Fig. 3)

병리조직학적 소견: 제거된 검체에 대한 조직학적 검사에서 예각을 이루며 분지되는 폭이 균일한 균체로 이루어진 균집이 관찰되어 aspergillosis로 진단되었다. (Fig. 4)

치료 및 경과: 환자는 기관지 내시경하에 조직생검 검자로 결석을 제거한 후 체위 배농법, 항생제 요법, 기관지 확장제등으로 치료하여 호전된 상태로 퇴원하였고, 외래에서 특별한 투약없이 경과 관찰한 결과 흉부 X-선 검사에서 지속적으로 우중폐야의 병변이 호전되어 가는 소견을 보였다. (Fig. 1B)

## 고 찰

기관지결석의 정의는 석회화된 물질이 기관 및 기관지 내에 존재하는 것으로 규정되었다가 Arrigoni 등에 의해 폐문부가 석회화되어 기관지를 외부에서 압박하는 것으로 그 개념이 확대되었다<sup>1)</sup>.

기관지결석의 원인은 미국에서는 histoplasmosis가, 유럽에서는 결핵이 가장 흔한 것으로 알려져 있고<sup>5-8)</sup>, 그 밖에 coccidioidomycosis, actinomycosis, cryptococcosis, nocardiosis 등이 보고되었으며, 비감염성 원인으로는 s-silicosis가 증명된 예가 있는데, 본 증례에서처럼 aspergillosis가 증명된 예는, 1986년 Francis 등이 결석의 원인을 분석한 결과 중 1에서 aspergillus가 동정되었음이 보고된 바 있다<sup>1)</sup>.

생성 기전은 육아종성 폐 감염이 치유됨에 따라 나타나는 조직의 후기 반응과 관련이 있다고 보는데, 즉 감염된물질이 폐실질을 침범한 후, 중앙 임파절을 따라 확산되고, 치유과정을 거치면서 이 임파절 내에 칼슘염이 침착되는데, 이 석회화 물질이 호흡 운동과 심장 박동에 의해 일정한 움직임으로 이동하여 결국 기관 또는 기관지내로 이동하게 된다<sup>9,10)</sup>. 결석은 칼슘인산염(85-90%)과 탄산칼슘(10-15%)으로 구성되는데, 국소 환경이 알칼리화될 때 칼슘과 인산염의 침착

이 촉진된다고 한다<sup>11,12)</sup>. 결석의 정확한 발생률은 알려지지 않았고, 40-60대에 호발하며, 대체로 남자가 약간 우세하다고 하나<sup>9)</sup>, 이에 상반되는 보고도 있다.

기관지 결석의 주증상으로는 Galdermans D 등이 보고한 바에 의하면, 화농성 객담(71%), 객혈(58%), 발열(35%) 및 흉통(21%)이고, 결석의 배출(lithoptysis)은 이 질환의 특징적인 소견이지만, 매우 드문 경우로<sup>2,13)</sup>, 다발성 양측성 결석에 의한 만성적인 lithoptysis를 보인 예가 보고된 바 있다<sup>14)</sup>. 결석의 증상 중 화농성 객담과 발열은 기관지 폐쇄성 폐렴에 기인한 것이고, 그 밖에도 결석에 의한 합병증으로는 기관지 식도루 및 기관지 대동맥루, 기관지 확장증, 무기폐, 흉막내 결석<sup>15)</sup>, 농흉<sup>16)</sup>, 기관지 내 염증성 유두종의 발달 및 기관지 상피암의 병발 등이 보고되었다<sup>17)</sup>.

방사선학적인 진단 방법으로 단순 흉부 X-선상 분절성 폐렴, 내측 석회화, 염성 무기폐 및 폐실질내 종괴 등을 관찰할 수 있고, 단층촬영으로는 기관지내 석회화를 보여주며<sup>1)</sup>, 기관 및 기관지 주변에 석회화된 종괴(65%), 침윤된 소견(56%), 무기폐(23%), 혹은 폐실질내 종괴(42%)를 관찰할 수 있는데, 석회화된 종괴의 기관지 내강의 정확한 위치는 주로 흉부 전산화 단층 촬영에 의해서만 확인된다. Vix에 의해서 결석의 방사선학적 진단 기준이 정리되었는데, 여기에는 1) 반복 촬영을 했을 때 석회화 물질이 소멸되는 소견, 2) 자세 변화에 따른 석회물의 이동, 3) 기관지 폐쇄의 소견이 포함된다<sup>12)</sup>. 결석의 확진은 기관지경으로 직접 결석을 확인하는 것이지만, 감수성이 떨어져(28%)<sup>18)</sup> 전산화 단층촬영과 기관지경을 병행하는 것이 결석의 진단에 가장 효과적인 방법이 되고 있다.

본 예에서도 전산화 단층촬영으로 우폐의 외측 중엽구의 허탈 및 경결과 우중엽 기관지내의 석회화가 동반된 저음영의 병변 소견을 관찰하였고, 기관지경으로 우중엽 외측 기관지를 막고있는 결석을 확인하였다.

치료는 기관지경을 이용한 결석의 제거와 개흉술을

이용한 결석의 제거 및 필요에 따라 비가역 손상을 받은 기관내 폐의 부분적 절제술을 함께 시행할 수 있는데, 두 가지를 비교 연구한 Victor 등에 의하면 개흉술을 이용한 방법이 기관지경을 이용한 것보다 결석 제거면에서 성공률이 보다 더 높고(100% : 67%). 재발 가능성은 떨어지며(0% : 37.5%), 수술 위험도도 비교적 낮은 방법으로(술후 합병증 12.8% : 16.75%) 개흉술에 의한 결석의 제거가 기관지경을 이용한 것 보다 더 선호되는 것으로 결론을 내렸다. 그리고, 유동성이 많은 기관지 결석의 내시경적 제거는 폐 기능 저하 등 전신 상태가 불량한 조건에 한해 시행될 수 있으며, 15년 생존율은 두 군 모두에서 대조군과 동일한 75.1%로 예측은 좋은 편이고, 어떠한 치료이건 간에 정기적인 추적을 권장하였다<sup>9)</sup>. Iggo D 등에서는 기관지 결석의 치료는 결석의 크기와 위치, 크기, 합병증의 유무에 따라 결정되어야 하며, 무증상인 환자는 단순한 관찰이 선호되고, 크기가 작은 유동적인 결석의 제거는 내시경적 방법을 채택하며, 침범된 폐의 수술적 절제 등이 요구되는 경우는 1) 재발하거나, 대량의 객혈이 발생된 예, 2) 폐쇄성 폐렴이 재발된 예, 3) 그 밖에 합병증으로 기관지 식도루를 형성한 예 등으로 규정하였다<sup>17)</sup>.

본 예에서는 기관지 내시경을 이용하여 결석을 제거한 후 환자의 증상이 호전되어 퇴원하였고, 외래에서도 특별한 투약없이 추적 관찰 중에 있다.

aspergillus는 주변 환경에 흔히 존재하는 진균으로 300여종이 알려져 있으나 인체 감염을 일으킨 보고는 *A. fumigatus*, *A. flavus*, *A. niger*에 국한되어 있고 이중에서도 *A. fumigatus*가 대부분을 차지하고 있으며<sup>19, 20)</sup> 발병되는 양상은 숙주의 면역 상태나 배경 질환에 따라 다양하게 나타난다. 즉 아토피의 유무에 따라 과민성 폐질환을 일으키는 경우도 있고 다른 질환에 의해 형성된 폐공동에 aspergilloma가 형성되기도 한다. 또한 숙주의 면역 상태가 저하되어 있는 경우에는 침습성 aspergillosis가 발생할 수 있고 일부에서는 비침습성 aspergillosis와 침습성 aspergillosis가 병발하는 예도 있었다<sup>21)</sup>.

본 예에서는 면역 기능이 정상인 환자에서 국소적인 형태로 기관지 결석을 형성한 경우로서 위의 3가지 발병 형태와는 전혀 다른 양상이며 현재까지 국내에서는 보고된 바가 없고, aspergillus가 기관지 결석을 형성하는 기전으로는 흡인된 aspergillus가 석회화 되었거나 혹은 다른 원인 질환과 마찬가지로 폐문부나 기관지 주위로 육아종성 임파선염을 일으킨 후 일련의 단계를 거쳐서 결석을 생성한 것으로 추정하고 있는데, 현재까지 정확히 알려진 것은 없다<sup>22)</sup>.

## 요 약

저자 등은 만성적으로 반복되는 호흡기 감염 증상과 흉부 X-선 검사상 침윤 소견을 보여온 우폐중엽 증후군 환자에서 기관지경을 통해 기관지 폐쇄를 일으킨 이(泥)형질의 결석을 제거하였고, 여기에서 Aspergillus를 분리함으로써 확진된 Aspergillus에 의한 기관지 결석 1예를 경험하였기에 보고하는 바이다.

## 참 고 문 헌

1. Cole FH, Cole FH Jr, Khandekar A, Watson DC : Management of broncholithiasis. Ann Thorac Surg 42 : 255, 1986
2. Haines JD Jr : Coughing up a stone. What to do about broncholithiasis. Postgrad Med 83 : 83, 1988
3. Carvajal Balaguera J, Mallagray Casas S, Martinez Cruz R, Dancausa Monge A : Bronchoesophageal fistula and broncholithiasis. Arch bronconeumol 31 : 184, 1995
4. Hirschfield LS, Graver LM, Isenberg HD : Broncholithiasis due to Histoplasma capsulatum subsequently infected by actinomycetes. Chest 96 : 218, 1989
5. Ruiz Martinez C, Perez Trullen A, Aguirre Daban MC, Orcaestegui Candial JL, Suarez Pinilla FJ :

- Broncholithiasis secondary to active *Mycobacterium avium* infection. *Arch Bronconeumol* 32 : 486, 1996
6. Robert ES, Eugene JM, William FM, Betty UM : Case records of the Massachusetts general hospital. Weekly clinicopathological exercises. Case 46-1991. A 64-year-old man with recurrent hemoptysis, a bronchoesophageal fistula, and broncholithiasis. *N Engl J Med* 325 : 1429, 1991
7. Bhagavan BS, Rao DR, Weinberg T : Histoplasmosis producing broncholithiasis. *Archives of Pathology*. 91 : 577, 1971
8. Filippov VP, Ismailov ShSh, Shmelev MM, Mukhamedov KS : Broncholithiasis complicated by pulmonary hemorrhage and abscessing pneumonia. *Probl Tuberk.* (3) : 72, 1987
9. Trastek VF, Pairolero PC, Ceithaml EL, Piehler JM, Payne WS, Bernatz PE : Surgical management of broncholithiasis. *J Thorac Cardiovasc Surg* 90 : 842, 1985
10. Hashimoto K, Taniguchi T, Okada H, Hamamoto Y, Nakajima M, Imai H : A case of tracheal calculus in the pathogenesis of which fungal infection was probably involved. *Japanese Journal of Thoracic Disease*. 28 : 1114, 1990
11. Wells HG : Calcification and ossification. *Arch Intern Med* 7 : 721, 1911
12. Wedel MK, Hanson AS, Heitoff K : Broncholithiasis. *Minn Med* 67 : 139, 1984
13. Galdermans D, Verhaert J, Van Meerbeeck J, de Backer W, Vermeire P : Broncholithiasis : Present clinical spectrum. *Respir Med* 84 : 155, 1990
14. Israel MS, Leonard JR : Chronic lithoptysis with multiple bilateral broncholiths. *Chest* 112 : 563, 1997
15. Hyun Cheol C, Joon C, Chul Min A, Sung Kyu K, Won Young L, Doo Yon Lee : Pleural aspergillosis. *Yonsei Med J* 29 : 84, 1988
16. Popov VA, Denisov AV : Limited empyema as a complication of broncholithiasis. *Probl Tuberk* (6) : 71, 1986
17. Igoe D, Lynch V, McNicholas WT : Broncholithiasis : Bronchoscopic vs. surgical management. *Respir Med* 84 : 163, 1990
18. Dewey J, Conces, Jr, Robert D, Tarver VA, Vix VA : Broncholithiasis : CT features in 15 patients. *American Roentgen Ray Society*. 157 : 249, 1991
19. Bardana EJ Jr : The clinical spectrum of aspergillosis. Part 2. Classification and description of saprophytic allergic, and invasive variants of human disease. *CRC Crit Rev Clin Lab Sci* 12 : 85, 1980
20. Davies D : Aspergilloma and residual tuberculosis cavities. The resurvey. *Tubercle*. 51 : 277, 1970
21. Pennington JE : Aspergillus lung disease. *Medical Clinical of North America*. 64 : 475, 1980
22. Myung S. S, Kang Jei H : Broncholithiasis : Its detection by computed tomography in patients with recurrent hemoptysis of unknown etiology. *Journal of computed tomography*. 7 : 189, 1983